B 3 707 160

STANFORD·VNIVERSITY·LIBRARY

LIBRARY
UNIVERSITY OF CALIFORNIA
DAVIS

LANE MEDICAL LIBRARY
STANFORD UNIVERSITY
300 PASTEUR DRIVE
PALO ALTO, CALIF.

TRANSFERRED TO LANE LIBRARY
STANFORD UNIV.

ALBRECHT VON GRÆFE'S ARCHIV FÜR OPHTHALMOLOGIE

HERAUSGEGEBEN VON

E. FUCHS WIEN · E. v. HIPPEL GÖTTINGEN · H. SATTLER LEIPZIG · A. WAGENMANN HEIDELBERG

REDIGIERT VON

A. WAGENMANN

VIERUNDNEUNZIGSTER BAND

MIT 94 TEXTFIGUREN UND 37 TAFELN

BERLIN
VERLAG VON JULIUS SPRINGER
1917

LIBRARY
UNIVERSITY OF CALIFORNIA
DAVIS

312800

HARVARD LIBRARY

Druck der Spamerschen Buchdruckerei in Leipzig.

Inhaltsverzeichnis.

Seite

Affolter, A. Ophthalmoskopische Untersuchungen in rotfreiem Licht. (Mit 16 Tafeln.) 1

Hertel, E. Über die Augensymptome bei der Weilschen Krankheit. (Mit 9 Tafeln.) 28

Fuchs, E. Über Pigmentierung, Melanom und Sarkom der Aderhaut. (Mit 41 Textfiguren und 3 Tafeln.) 43

Fuchs, E. Über eine angeborene Abnormität der Netzhaut nebst Bemerkungen über Scleraleinbuchtung und Aderhautabhebung (Mit 2 Textfiguren und 3 Tafeln.) 107

Koeppe, L. Klinische Beobachtungen mit der Nernstspaltlampe und dem Hornhautmikroskop. VII. (Mit 3 Tafeln.) 117

Ohm, J. Nichtberufliches Augenzittern. II. Teil. (Mit 38 Textfiguren und 37 Tabellen.) 164

Pichler, A. Über simulierte Gesichtsfeldeinschränkung. (Mit 7 Textfiguren.) 227

Löwenstein, A. Über anfallsweise auftretende parenchymatöse Hornhautentzündung (Keratitis anaphylactica) und über die Entstehung des Pannus im Verlaufe der Körnerkrankheit 236

Koeppe, L. Klinische Beobachtungen mit der Nernstspaltlampe und dem Hornhautmikroskop. VIII. (Mit 1 Tafel.) 250

Koeppe, L. Klinische Beobachtungen mit der Nernstspaltlampe und dem Hornhautmikroskop. IX. 267

Ascher, K. W. Versuche zu einer Methode, die sekundären Motive der Tiefenlokalisation messend zu beobachten, nebst Bemerkungen über die Gewöhnung an das einäugige Sehen. (Mit 1 Textfigur.) 275

Meisner, W. Ein Mikrophthalmus congenitus mit Membrana pupillaris persistens corneae adhaerens und anderen Anomalien. (Mit 2 Tafeln.) 301

de Kleyn, A., und Storm v. Leeuwen, W. Über vestibuläre Augenreflexe. (Mit 3 Textfiguren.) 316

Engelbrecht, K. Zur Entfernung von nichtmagnetischen Fremdkörpern aus dem Innern des Auges. (Mit 2 Textfiguren.) 329

v. Hippel, E. Über einen Fall von ungewöhnlich schwerer gonorrhoischer Iridocyclitis und Neuritis optica 355

Autorenverzeichnis 361

(Aus der Augenabteilung der kantonalen Krankenanstalt Aarau
[Oberarzt Dr. A. Vogt].)

Ophthalmoskopische Untersuchungen in rotfreiem Licht.[1])

Von
Adolf Affolter,
med. pract. in Zürich, von Grenchen (Kt. Solothurn)

Mit 16 Tafeln.

Inhalt.

I. Einleitung (S. 1).
II. Eigene Untersuchungen (S. 7).
A. Untersuchung normaler Fälle und ihre Ergebnisse (S. 7).
B. Untersuchung pathologischer Fälle (S. 14).
1. Beschreibung des ophthalmoskopischen Bildes (S. 14).
2. Epikrise der pathologischen Fälle (S. 22).
III. Schlußbemerkungen (S. 26).
IV. Literaturverzeichnis (S. 26).

I. Einleitung.

Für ophthalmoskopische Zwecke werden in der Praxis verschiedenartige Lichtquellen angewendet. Hauptsächlich finden Verwendung Petrollampen, Gasflammen, Auerbrenner, elektrisches Glühlicht und in letzter Zeit auch die Nernstlampe. Jedem Arzt, der den Augenspiegel zu gebrauchen versteht, ist bekannt, daß je nach Zuhilfenahme dieser verschiedenen Lichtstrahlen sich der Fundus oculi auch in verschiedenem Farbenton darstellt. Insbesondere ändert sich die Farbe der Papille wie auch diejenige der mannigfaltigen Reflexe des Augenhintergrundes.

Die Ursache dieser Erscheinung finden wir in der verschiedenartigen spektralen Zusammensetzung dieser Lichtquellen. Diese ist für gewöhnlich in erster Linie abhängig von der Temperatur des Leuchtkörpers, dann aber auch vom Material desselben. Eine Kohlenfadenglühlampe von 30 K erscheint weißer als eine Petrollampe, d. h. letztere ist relativ reicher an langwelligem Licht (rot und gelb), entsprechend der geringeren Temperatur. In beiden Fällen dient glühende Kohle, nämlich bei der Petrollampe der Ruß, bei der elektrischen der Kohlenfaden, als Quelle des Lichtes.

Setzen wir voraus, daß gleiches Glühmaterial zur Anwendung gelangt, so wird eine Lichtquelle um so „weißer" erscheinen, je höher

[1]) Eingegangen im Mai 1916. Das Erscheinen wurde durch Schwierigkeiten in der Reproduktion der Bilder verzögert.

die Temperatur derselben ist. So liefert die Kohle der Bogenlampe wieder ein weißeres Licht als der Faden der elektrischen Glühbirne. Im ersten Falle beträgt nach Lummer die Temperatur rund 4000°, im zweiten jedoch nur ca. 2000° C.

Als Maß für den Grad des „Weiß" dient uns Mittagslicht bei klarem Himmel. Die Sonnentemperatur beträgt nach Messungen von Lummer ca. 6000°.

Könnten wir einen festen Körper wie die Kohle höher erhitzen als 6000°, dann würde diese Lichtquelle das „weißeste" Licht aussenden. Nehmen wir das „Weiß" des Sonnenlichtes als Norm, so sind alle Lichtquellen mit kontinuierlichem Spektrum (jeder feste glühende Körper, z. B. der sogenannte „schwarze" Körper, die Glühlampe usw.) gelblich leuchtende Lichtquellen, bei deren Benutzung die farbigen Gegenstände in andern Farbennuancen erscheinen als bei Sonnenlicht. Schon das Tageslicht hat, je nachdem der Himmel bewölkt ist oder nicht und je nach dem Stand der Sonne, eine differente Zusammensetzung. Bei wolkenlosem Himmel dominieren mehr die blauen Strahlen, da das diffuse Tageslicht dann nichts anderes als das blaue Himmelslicht ist.

Wie oben angedeutet, kann die Färbung eines Lichtes, z. B. des Bogenlichtes, durch metallische oder ähnliche Zusätze zum Glühkörper verändert bzw. verunreinigt werden. So ist z. B. durch Eintauchen der Kohlenstäbe in Lithiumsalzlösungen ein rot gefärbtes oder durch Anwendung von Cu oder Thallium ein grün gefärbtes Bogenlicht hergestellt worden.

Beobachtet man die Papille bei Auerlicht, das reich ist an grünen, blauen und violetten Strahlen, so wird sie demjenigen, der bei Petrollicht oder bei gewöhnlichem Gaslicht zu untersuchen pflegt, blaß, sogar „atrophisch" erscheinen. Ähnliches erlebt derjenige, der zum erstenmal mit Tageslicht ophthalmoskopiert. Hier zeigt sich die alte Erfahrung, daß der Begriff „Weiß" ein sehr relativer ist. Was uns im Tageslicht, bei tiefem Stand der Sonne bzw. des Nachts bei Petrol- oder Glühfadenlicht weiß erscheint, ist im Vergleich zum „Weiß" bei Mittagslicht oder bei Auerlicht gelb oder rötlichgelb. Wir halten aber dieses Gelb oder Rotgelb für Weiß (sogenannte Adaptation an die betreffende Farbe), ähnlich wie wir Gelb für Weiß halten, wenn wir eine Landschaft längere Zeit bei Tage durch ein gelbes Glas betrachtet haben. Die Angewöhnung ist derart, daß wir den Unterschied nur dann erkennen, wenn wir neben die anscheinend farblose Fläche eine zweite wirklich weiße Fläche zur Vergleichung bringen können (z. B. Vergleichung eines von der Glühlampe beschienenen farblosen Papiers mit einem von direktem Sonnenlicht beschienenen).

Eine wichtige Folge dieser Erscheinung ist, daß wir bei gelblicher

Lichtquelle (Petrol-, elektrischem Kohlenfadenlicht usw.) gelbe Pigmente oder Lackfarben geringer Intensität von Weiß nicht unterscheiden können.

Wollte man somit eine intravitale gelbe Färbung der Macula aufsuchen, so wäre ein solches Licht ungeeignet. Wir würden zu diesem Zwecke ein Licht benötigen, in welchem die zu Gelb komplementären Lichtabschnitte reichlich vertreten sind. Ein solches Licht wäre das Tageslicht.

Da jedoch der Augenhintergrund außer in hochgradig pigmentierten Augen eine rote Färbung besitzt, welche durch den enormen Blutreichtum des Aderhautnetzes und wohl auch durch das Pigmentepithel bedingt ist und in welcher die roten und gelben Strahlen außerordentlich dominieren, so wird auch diese gelbrote Färbung selber ein Hindernis dafür sein, daß sich eine eventuelle Gelbfärbung der vor der Aderhaut gelegenen Macula centralis von ihrer Umgebung abhebt.

Ein Versuch möge die Verhältnisse erläutern:

Man lege ein beliebiges gelbes Glas, z. B. Holzglas, Eisenoxydglas usw., zur Hälfte auf ein weißes, zur Hälfte auf ein rotes Papier, letzteres etwa von der Farbe des Fundus, wie er im gewöhnlichen Ophthalmoskopierlichte erscheint. Das weiße Papier wird unter dem gelben Glase einen gelben Farbenton aufweisen. Die vom Glas bedeckte rote Stelle dagegen erscheint bei gewöhnlicher künstlicher Lichtquelle nicht etwa gelb, sondern dunkler rot auf rotem Grunde (vgl. Fig. 1). Die Macula muß also, sofern sie eine gelbe Lackfarbe enthält, im gewöhnlichen Ophthalmoskopierlichte als dunkler roter Fleck auf rotem Grunde erscheinen.

Auch mit Tageslicht kann man diesem Übelstand nicht hinreichend begegnen. Es ist dies wohl ein Hauptgrund, daß eine intravitale gelbe Färbung der Macula bis vor kurzem bestritten wurde. Der rote Farbenton des vom Fundus zurückgeworfenen Lichtes ist eben noch zu intensiv. Dimmer teilt zwar mit, daß unter gewissen Bedingungen eine wenn auch geringgradige gelbe Lackfarbe der Macula bei Tageslicht sichtbar ist. Es wurden aber seine Beobachtungen von Gullstrand bestritten.

Ein Licht, welches die unzweckmäßige Eigenschaft des Reichtums an gelben und roten Strahlen der beschriebenen künstlichen Lichtquellen nicht besitzt, ist die Quecksilberdampflampe. Dieses Licht ist jedoch einerseits nicht frei von roten Strahlen, anderseits so außerordentlich reich an Violett und Ultraviolett, daß es wegen der Linsenfluorescenz zum Ophthalmoskopieren wenig geeignet ist. Auf alle Fälle konnten weder Dimmer noch Gullstrand mit dieser Lampe eine Gelbfärbung der Macula beobachten.

Die Frage nach der intravitalen Gelbfärbung der Macula hat vor ca. einem Jahrzehnt verschiedene Ophthalmologen beschäftigt und ist zum Gegenstand eingehender Untersuchungen insbesondere von

Dimmer und Gullstrand geworden. Diese Untersuchungen haben, wie aus dem bereits Gesagten hervorgeht, zu keinem einwandfreien Resultat geführt. Vor vier Jahren gelang es dagegen Vogt zum erstenmal, mit Hilfe eines von ihm angegebenen Lichtfilters die Macula intravital gelb zu sehen. Das von ihm verwendete Licht ist ein völlig von Rot befreites Ophthalmoskopierlicht[1]). Seine Ergebnisse beschreibt er wie folgt: „Mit Hilfe des beschriebenen, hauptsächlich aus gelben, grünen und blauen Strahlen zusammengesetzten, mittels Filtration gewonnenen Bogenlampenlichts läßt sich am lebenden Auge in aufrechtem Bilde eine gelbe Färbung des zentralen Teils der Maculagegend erkennen. Deren Ausdehnung fällt zusammen mit der unmittelbar post mortem sichtbaren Gelbfärbung. Die Gelbfärbung ist offenbar auf selektive Absorption im Pigment und Blutfarbstoff usw., nicht auf eine Lackfarbe der Netzhaut, zu beziehen.

Mit diesem Lichte werden auch feinste Einzelheiten der Netzhaut, insbesondere der Macula, sichtbar, die z. T. mit den bisherigen Methoden nicht nachweisbar waren. Insbesondere kann der Verlauf der Nervenfasern der Netzhaut verfolgt werden.

Endlich gestattet dieses Licht, die Gelbfärbung der Linse objektiv festzustellen. Die Gelbfärbung der Linse beeinflußt, je nach ihrer Intensität, das ophthalmoskopische Bild.

Es wird mit Rücksicht hierauf dargetan, daß stärkere Gelbfärbung der Linse eine relative Gelbblindheit bedingt."

Diese Lichtart wurde durch Vogt 1913 am Internationalen Ophthalmologenkongreß in Heidelberg demonstriert (siehe Jahresber. d. Ophthalmol. Gesellsch. in Heidelberg 1913).

Unsere nachstehenden Untersuchungen wurden auf Anregung von Vogt vorgenommen und beschäftigen sich mit dem Studium des normalen und pathologischen Augenhintergrundes, wie er in diesem Lichte erscheint, und bilden somit die Fortsetzung der Vogtschen Arbeit.

Unsere Arbeit hat, besonders in pathologischen Fällen, zahlreiche, bisher nicht bekannte Beobachtungen ergeben, welche uns für die Kenntnis der Pathologie der Netzhaut von großer Wichtigkeit zu sein scheinen. Wir hielten es im Interesse einer allgemeinen Verbreitung dieses neuen Hilfsmittels für angezeigt, die uns von Wichtigkeit erscheinenden Befunde im Bilde festzuhalten, bemerken jedoch zum voraus, daß sich unsere Beobachtungen nur auf eine beschränkte Zahl von krankhaften Augenhintergrundsveränderungen beziehen, und daß

[1]) Vgl. A. Vogt, Oberarzt in Aarau, Herstellung eines gelbblauen Lichtfiltrates, in welchem die Macula centralis in vivo in gelber Färbung erscheint, die Nervenfasern der Netzhaut und andere feine Einzelheiten derselben sichtbar werden und der Grad der Gelbfärbung der Linse ophthalmoskopisch nachweisbar ist. v. Graefes Archiv 84, Heft 2. 1913.

es weiteren Untersuchungen vorbehalten sein wird, unsere Befunde zu vervollständigen.

Wie aus unseren Ausführungen hervorgeht, ist die Auswahl der zu Untersuchungen in rotfreiem Licht geeigneten Lichtquellen eine sehr kleine. Sonnenlicht läßt sich aus praktischen Gründen nicht verwenden. Glühlampenlicht ist wegen zu geringer Intensität und ungeeigneter quantitativer Zusammensetzung ebenfalls nicht brauchbar. Am besten bewährte sich Vogt das Bogenlicht. Die vollständige Ausschaltung des Rot erzielte er durch Anwendung von zwei flüssigen Filtern, von denen das eine aus einer konzentrierten Kupfersulfatlösung, das andere aus einer Lösung von Erioviridin B. Geigy[1]) bestand. Als Lichtquelle verwendete Vogt eine Projektionsbogenlampe mit Chromokohlen. Zu den vorliegenden Versuchen benutzten wir an Stelle der Projektionsbogenlampe eine Mikrobogenlampe von 4—5 Ampere, die mit einer ausziehbaren Linse zur Herstellung parallelen Lichtes versehen ist. Es empfiehlt sich die Verwendung von Gleichstrom.

Vergleichende Untersuchungen mit verschiedenen Lampen ergaben, daß Lampen, bei welchen dickere Kohlenstäbe zur Verwendung gelangten, wegen der größeren Leuchtfläche geeigneter sind als solche mit kleinen Kohlenstäben. In letzter Zeit bedienten wir uns wegen der besseren Handlichkeit der Leitzschen Bogenlampe, welche mit Kondensorlinse fertig montiert geliefert wird (Preis ca. 50 Fr.) und dünne Kohlenstäbe benötigt. Eine Projektions-Nernstlampe und Halbwattlampen von 1200 und 3000 K erwiesen sich für diese Versuche als unzweckmäßig.

Um eine vollständige Abdichtung zu erzielen, wurde die Lampe in einen mit Asbest ausgekleideten Kasten gestellt (siehe Fig. 2). Zur Bedienung der von Hand zu regulierenden Lampe besitzt der Kasten eine seitliche Tür. Das parallele Lichtbündel tritt durch eine vorn am Kasten angebrachte kreisrunde Öffnung aus und passiert zunächst eine ca. 5 mm dicke, plane Glasplatte, die eine Überhitzung der Filterflüssigkeit verhindern soll.

Wie oben angedeutet, ist die Art und die Konstruktion der Filter für die Gewinnung eines geeigneten Lichtes von besonderer Bedeutung. Die Versuche Vogts haben ergeben, daß die Ausschaltung des roten Lichts aus technischen Gründen nicht durch Trennung mittels prismatischer Dispersion und nachheriger partieller Wiedervereinigung gelingt. Die nur wenig Rot emittierende Quecksilberdampflampe ist wegen ihrer zu geringen Intensität und ihres Reichtums an fluorescenzerregenden und das Auge evtl. schädigenden kurzwelligen Strahlen nicht brauchbar. Ebensowenig führen zum Ziele die sonst gebräuch-

[1]) Hergestellt von der Firma J. R. Geigy A.-G. in Basel.

lichen Lichtfilter, die entweder aus Lösungen von gewissen Metalloxyden oder Salzen in Glasflüssen oder aus wässerigen Lösungen dieser Salze oder endlich aus weingeistigen bzw. gelatinösen Lösungen der verschiedensten Teerfarbstoffe bestehen. Eine vollständige Ausschaltung des Rot gelang nach Vogt auch nicht durch die bisher empfohlene Kombination von sauren und basischen, grüngefärbten Anilinfarbstoffen mit Kupferacetatlösung. Der Umstand, daß es viel störendes Violett und Indigo, dagegen nur Spuren von dem erwünschten Gelb durchläßt, schloß auch das sonst zweckmäßige Blauviolettglas der Firma Schott und Genossen für diese Zwecke aus. Dagegen gestattet die von Vogt angegebene Kombination von Kupfersulfat und Erioviridin B eine so vollständige Ausschaltung des Rot, daß dieses sogar aus dem direkten Mittagssonnenlicht völlig ausgelöscht wird.

Die Filterkammern bestehen aus zwei planparallelen Glaströgen von 10 cm Seite und 8 mm Lumen. Die Kupfersulfatlösung wird zweckmäßig in einer Konzentration von 30% gewählt. Die Erioviridinlösung wird so stark gewählt, daß Orange ausgelöscht wird. Dieses findet statt bei einer Konzentration von 0,0078 auf 100 H_2O. Bei dieser Konzentration ist die D-Linie bei Verwendung einer Liliputbogenlampe und gewöhnlichen Kohlenstäben gerade noch sichtbar. Übrigens pflegt eine geringe Beimengung von Orange nicht zu stören. Die Macula erscheint dann in einem etwas wärmeren Ton als bei völliger Ausschaltung, anderseits ist auch eine etwas stärkere Konzentration verwendbar, in welcher die D-Linie nicht mehr sichtbar ist, z. B. 0,01 auf 100 H_2O. Würde von späteren Beobachtern eine andere als die von uns benutzte Lichtquelle verwendet, so würde die Kontrolle mit dem Handspektroskop ohne weiteres ausreichen, um auf hinreichende Konzentration zu prüfen und um diese in geeigneter Weise zu variieren. Es sei noch bemerkt, daß der Erioviridinfarbstoff das kurzwellige Rot und Orange auslöscht, während die Kupfersulfatlösung das langwellige Rot absorbiert.

Um eine bessere Handlichkeit der beschriebenen Apparatur zu erzielen, hat sich die Firma Zeiß, optische Werkstätten in Jena, in dankenswerter Weise bereit erklärt, ein entsprechendes Modell anzufertigen. Nach Behebung einiger Unvollkommenheiten wird dieser Apparat im Handel erscheinen.

Zu den ophthalmoskopischen Untersuchungen wurde ein Konkavspiegel mit ca. 15 cm Brennweite verwendet. Der größte Teil der Untersuchungen wurde im aufrechten Bilde vorgenommen. Die Beobachtung im umgekehrten Bilde ist viel weniger geeignet, einmal wegen zu geringer Flächenhelligkeit im Augenhintergrund, dann aber auch, weil der Vorteil des rotfreien Lichtes weniger in der Übersichtlichkeit als in der Erkennung feiner Einzelheiten der Netzhaut liegt.

Da das rotfreie Licht sich in der Hauptsache aus zwei Strahlensorten von stark verschiedener Brechung, Gelb und Blau, zusammensetzt, so bedingen der optische Apparat, die gewöhnliche Mikrobogenlampe wie auch der Spiegel und das Auge eine unter Umständen störende chromatische Aberration. Das Strahlenbündel der Bogenlampe ist infolgedessen von einer gelben Zone umrahmt. Man hat sich zu hüten, dieses fast reine Gelb ganz oder auch nur teilweise in den Spiegel zu bekommen, da der Fundus sonst ganz oder nahezu ganz monochromatisch beleuchtet wird. Übrigens kann diese Aberration durch Einschalten eines Mattglases vermieden werden. Dieses darf jedoch nur eine äußerst schwache Ätzung besitzen, um eine zu starke Zerstreuung zu vermeiden. Wird diese zu stark und damit die Intensität des Lichtes zu gering, so ist die Gelbfärbung der Macula nicht deutlich. Sie erscheint dann vielmehr schmutzig-braun, unscharf, und auch die übrigen Einzelheiten leiden. Papille und Gefäße sind in solchem Lichte allerdings noch gut sichtbar.

Während wir zur Hebung dieses Übelstandes dem Patienten die Lichtquelle stark nähern müssen, können wir bei Ausschaltung des Mattglases, also bei Verwendung des parallelen Strahlenbündels, den Patienten in beliebiger Entfernung von der Lichtquelle untersuchen.

Wegen der Linsenfluorescenz, die das von uns verwendete Licht, wenn auch in geringem Grade, erzeugt, ist zur Untersuchung der Maculagegend die künstliche Erweiterung der Pupille unerläßlich. Möglichst starke Erweiterung ist besonders bei älteren Individuen mit vermehrter Linsenfluorescenz nötig. Über die störende Wirkung der Fluorescenz und den Nachweis des Grades der Linsengelbfärbung mit Hilfe dieses Lichtes ist eingehend in der Arbeit von Vogt berichtet worden.

Unser Licht erfordert eine so hohe Intensität, daß die Dauer der Untersuchung an demselben Auge ohne Unterbrechung keine allzu lange sein darf. Immerhin können wir hier bemerken, daß wir trotz einer sehr großen Zahl während mehrerer Jahre ausgeführter Untersuchungen nie eine subjektive oder objektive Schädigung am Patientenauge beobachteten. Wir machten es uns zur Pflicht, dasselbe Auge nicht länger als ca. $^1/_2$ Minute ununterbrochen zu ophthalmoskopieren.

II. Eigene Untersuchungen.

A. Untersuchung normaler Fälle und ihre Ergebnisse.

Wir haben eine größere Anzahl von normalen und pathologischen Augen mit dem beschriebenen Licht ophthalmoskopiert, um die bisherigen Untersuchungen Vogts zu ergänzen und zu erweitern. Die beigegebenen Abbildungen sollen den theoretischen und praktischen

Wert dieses Lichtes und damit dieser neuen Untersuchungsmethode veranschaulichen.

Wie erwähnt, wurde hauptsächlich das aufrechte Bild verwendet. Die Betrachtung im umgekehrten Bilde bringt die Vorzüge des rotfreien Ophthalmoskopierlichtes bei weitem nicht in dem Maße zur Geltung wie im aufrechten Bilde. Wenn daher im folgenden vom ophthalmoskopischen Bilde die Rede ist, so ist stets das aufrechte Bild gemeint.

Normaler Augenhintergrund.

Untersucht man mit diesem Licht einen normalen Augenhintergrund, so findet man außerordentlich zahlreiche Reflexe, die bei dem Wechsel der Beleuchtung sich beständig ändern und den Beobachter anfänglich verwirren. Gewisse Reflexe ändern ihren Charakter von Individuum zu Individuum. Daneben sehen wir andere, die typisch sind und bei den meisten Augen mit normalem Befund festgestellt werden können.

Die Erklärung dieses Reflexreichtums im gelbblauen Filterlicht ist auf das Fehlen der langwelligen Komponente des Spektrums zurückzuführen (Vogt l. c.). Untersucht man nämlich in rein rotem Licht, so ist man auch bei Verwendung von sehr intensivem Lichte erstaunt über die Reflexarmut des Fundus. Solches rein rote Licht läßt sich durch Vorschalten eines Kupferoxydul-Überfangglases (bzw. photographischen Rubinglases) an Stelle des oben beschriebenen grünen Filters leicht gewinnen. Es ist sehr wahrscheinlich, daß die Reflexe im gewöhnlichen Ophthalmoskopierlichte deshalb nicht oder nur unbedeutend auftreten, weil das diffus vom Scleral- und Chorioidealgebiete zurückgeworfene, hauptsächlich rote Licht jene Reflexe verdeckt (Vogt l. c., S. 310).

Bekanntlich genügt schon ein pigmentreicher Fundus, um die Netzhautreflexe im gewöhnlichen Ophthalmoskopierlicht stärker hervortreten zu lassen, was mit dem Gesagten durchaus im Einklang steht: Ein solcher Fundus wirft relativ wenig rotes Licht zurück.

Dimmer gibt an, daß bei gewisser Netzhautaffektion, insbesondere bei Stauungspapille jugendlicher Individuen, eine ganz exzessive Entwicklung der Netzhautreflexe auftreten könne. Unabhängig hiervon haben wir bei allen, nicht nur bei jugendlichen Patienten, die Beobachtung gemacht, daß die Netzhautreflexe bei verschiedensten Formen von Retinitis und Neuroretinitis bei Untersuchungen in rotfreiem Licht eine außerordentliche Steigerung erfahren. Besonders sind es die unmittelbar auf der Netzhautoberfläche liegenden Reflexe, welche in solchen pathologischen Fällen erhöhte Intensität und Mannigfaltigkeit aufweisen, so daß man sich dem Eindruck nicht verschließen kann, die Oberfläche der Netzhaut erleide in solchen Fällen Änderungen der Wölbung bzw. ihres Glanzes.

Die Netzhautreflexe, die wir im normalen Auge bei Verwendung des rotfreien Lichtes beobachten, lassen sich in folgender Weise einteilen:

1. Reflexe der Netzhautoberfläche[1]).

Diese Reflexe sind flächenartig und zerschlissen und wandern bei Bewegung des Spiegels. Sie sind bei jugendlichen Individuen auch in gewöhnlichem Ophthalmoskopierlicht häufig wahrnehmbar, wenn auch nicht in gleicher Zahl und Ausdehnung wie im rotfreien Licht (besonders deutlich sind sie bei Untersuchung mit dem elektrischen Augenspiegel).

Einige solche Reflexe finden wir z. B. im Oellerschen Atlas auf Tabelle A III dargestellt.

Diese Art der Reflexion ist schon von früheren Autoren mehrfach beschrieben worden, so insbesondere von Dimmer (über die vorhandene Literatur siehe bei diesem Autor). Ihren Sitz geben diese Reflexe dadurch kund, daß sie sich vor den Netzhautfasern und vor den Netzhautgefäßen bewegen und bisweilen deutlich über die Wölbung der Netzhautgefäße hinweg wie über einen Wall verfolgt werden können. Ich habe versucht, diese Reflexe in Fig. 3 zu veranschaulichen, wiewohl Form, Glanz und Variabilität dieser offenbar an der Grenze zwischen Glaskörper und Netzhaut entstehenden Reflexe außerordentlich schwer wiederzugeben sind. Man sieht, daß diese Reflexe da, wo sie über Gefäße treten, diese letzteren streckenweise unsichtbar machen können. Noch viel leichter kann die im rotfreien Licht sonst sichtbare Netzhautfaserung durch sie verdeckt werden.

Wie aus der Figur ersichtlich, lassen diese Reflexe bisweilen ein Gefäß als den First eines Wellenberges erscheinen. Im ganzen hat man den Eindruck eines durch Schraffen dargestellten welligen Geländes. Die Macula centralis selber wie ihre nächste Umgebung sind von diesen Reflexen frei. Dafür treten letztere unmittelbar außerhalb des Maculawalles um so stärker hervor.

2. Die Gefäßreflexe.

Diese Reflexe scheinen sich nicht anders als im gewöhnlichen Licht zu verhalten. Die Konturen der Gefäßreflexe, sowohl die Arterien wie die Venen, gehen jedoch im rotfreien Lichte weder allmählich noch in einer scharfen Linie in den reflexlosen Abschnitt des Gefäßes über, sondern die Grenze stellt eine äußerst zierliche moosartige Zeichnung dar (siehe Figuren).

3. Von uns als Fältelung bezeichnete Reflexe.

Die Fig. 3 stellt eine normale Macula und ihre Umgebung mit solchen Reflexen dar. Bisher sind derartige Reflexe nicht beschrieben

[1]) In der vorliegenden Arbeit sind die von Dimmer und andern untersuchten Gefäßreflexe, der Weißsche Reflexbogenstreifen und ähnliche Reflexe, die ihren Sitz nicht direkt in der Netzhaut haben, unberücksichtigt geblieben.

worden. Sie sind nach unserer Beobachtung nur im rotfreien Licht erkennbar. Über den Sitz dieses Fältelungsreflexes können wir nicht bestimmte Angaben machen, wenn wir auch, nach dem Gefäßverlauf zu urteilen, annehmen müssen, daß sie den vordersten Abschnitten der Netzhaut angehören. Sie sind nicht bei allen Individuen von gleicher Deutlichkeit. Besonders charakteristisch sind sie in der unmittelbaren Umgebung der Macula. Hier haben sie öfter radiäre Form, besonders in Fällen von Retinitis. Oft weisen die Radiärstrahlen eine mehr oder weniger starke Biegung auf.

Diese bisher nicht bekannte Reflexform könnte vielleicht einen Anhaltspunkt bieten für die Erklärung der Sternfigur bei Retinitis albuminurica.

In den übrigen Netzhautabschnitten ist der Verlauf dieser Fältelungsreflexe kein typischer. Bei jugendlichen Individuen, deren Augenhintergrund allgemein mehr Reflexe aufweist, ziehen sie sehr oft ziemlich parallel vertikal an der Papille vorbei, die Nervenfaserung senkrecht kreuzend, oder sie verlaufen streckenweise geradezu konzentrisch zur Papille. Die Fältelungsreflexe sind stets linear, sehr fein und können gerade wegen ihrer Feinheit leicht übersehen werden. Von ganz außerordentlicher Deutlichkeit sind sie bisweilen bei Retinitis, Neuritis und Stauungspapille (siehe oben).

4. Das Sichtbarwerden der Netzhautfasern.

Im gewöhnlichen, genügend hellen Ophthalmoskopierlicht sind besonders bei jungen Leuten in unmittelbarer Nähe der Papille von dieser etwa radiär ausgehende Streifungen schwach sichtbar, welche schon frühere Beobachter mit Recht als die Nervenfasern der Netzhaut angesprochen haben. Außerordentlich viel deutlicher und nicht nur in der Nähe der Papille, sondern auch in der übrigen Netzhaut sichtbar wird diese Nervenfaserung im rotfreien Ophthalmoskopierlicht. Die scheinbare Dicke der Faserbündel ist sehr gering, wechselt jedoch je nach dem Lichteinfall. Besonders in der Nähe der Papille laufen diese Bündel nicht selten parallel. Nachher verflechten sie sich oft korbgeflechtartig. Bemerkenswert ist ihr Verlauf in der Maculagegend (siehe Abbildungen). Während die von der Papille zur Macula ziehenden Fasern bis zu deren Rand zu verfolgen sind, umziehen die nach oben und unten von diesen gelegenen Fasern die Macula bogenförmig, so daß wir temporal von der Macula konzentrisch von oben nach unten verlaufende Fasern vor uns haben. Noch weiter von diesen Fasern nach oben und unten treffen wir solche, welche die beschriebenen Fasern im Bogen umziehen, nun aber temporalwärts verlaufen, wobei sich der obere Faserzug nach unten, der untere nach oben wendet, so daß eine Durchflechtung stattfindet. Diese Durchkreuzung geschieht zunächst sehr stumpfwinklig. Weiter temporal wird der Winkel spitzer.

Wenn wir uns nun auch in zahlreichen Fällen davon überzeugt haben, daß die Macula unmittelbar temporal von solchen Fasern kreisförmig umzogen wird, so gestaltete es sich sehr schwierig, die Grenze zwischen diesen kreisförmig die Macula umziehenden und den zuletzt erwähnten, nach der Netzhautperipherie gerichteten Fasern ophthalmoskopisch aufzufinden (z. B. Fig. 10). Dennoch gelang es uns in einigen Fällen mit deutlich ausgeprägter Zeichnung, den in Fig. 10 dargestellten Verlauf festzustellen.

Was das Verhalten der Fasern zu den Netzhautgefäßen anbetrifft, so ziehen die größten Arterien- und Venenstämme über die Fasern hinweg. Die feinen Zweige werden jedoch häufig durch die Faserkonturen überquert.

5. Die Macula centralis.

Die größte Bedeutung unseres neuen Lichtes scheint uns in der Untersuchung der Macula centralis retinae zu liegen. Diese Bedeutung kommt zum Ausdruck:

1. in der Erkennung von feinen Einzelheiten, wie der Verlaufsrichtung kleinster Blutgefäße, des Sichtbarwerdens feinster Körnelung und
2. in der Gelbfärbung eines umschriebenen Bezirks[1]).

Arterien und Venen ziehen oft in leichter Bogenform über den Wall der Macula in die Tiefe und lassen sich bis in die Nähe des zentralen Reflexes verfolgen. Außer etwa durch Photographie sind so feine Gefäße auf keinem andern Wege als auf dem angegebenen ophthalmoskopisch feststellbar. Ihr Sichtbarwerden wird dadurch ermöglicht, daß die Netzhautgefäße in rotfreiem Licht sich schwarz auf hellem Grund abheben, infolge Wegfallens des diffus roten Lichtes der Aderhaut. Es ist klar, daß aus dem gleichen Grunde sich auch feinste Netzhaut-, insbesondere Maculablutungen, in diesem Lichte deutlicher zeigen, ja überhaupt nur bei solcher Beleuchtung erkennbar werden.

Es sei schon hier hervorgehoben, daß aus den gleichen Gründen in Fällen von diffuser Glaskörpertrübung, seien diese durch Exsudat oder Hämorrhagien bedingt, welche eine teilweise oder völlige Verschleierung der Netzhaut zur Folge haben, das rotfreie Licht vor dem gewöhnlichen Licht einen wesentlichen Vorteil darin aufweist, daß die Netzhautgefäße viel leichter auffindbar und eventuelle Netzhautblutungen, Herde usw. viel deutlicher feststellbar sind (siehe unten Fall Schorno).

In fast allen von uns untersuchten Augen war im aufrechten Bilde bei weiter Pupille der sogenannte Foveolareflex im Zentrum der Macula

[1]) Nach Merkel und Kallius verbreitet sich die intensiv gelbe Farbe der Leichenmacula über eine Stelle von 0,8 mm Durchmesser (der Papillendurchmesser beträgt ca. 1,4 mm).

erkennbar. Bei kranker Netzhaut konnten wir einmal ein Verschwinden dieses Reflexes beobachten. Durch Drehen des Spiegels sieht man oft ein Wandern dieses Reflexes über den zentralen Teil der Macula. Der äußere Reflexring der Macula ist auch in diesem Lichte deutlicher im umgekehrten als im aufrechten Bilde. Über die von uns als Fältelungsreflexe angesprochenen feinen radiären Reflexe der Maculaumgebung des gesunden Auges ist schon oben berichtet worden.

Während der Foveolareflex im gewöhnlichen Lichte nur bei ganz jungen Individuen sichtbar ist, ist er bei Verwendung rotfreien Lichtes nicht selten im höheren Alter erkennbar.

In besonders schöner Weise ist in der Macula im rotfreien Lichte eine feine Körnelung sichtbar.

Die Farbe der Macula ist in dem rotfreien Lichte, sofern dies eine genügende Intensität besitzt, ein leuchtendes Gelb. Dieses Gelb sticht von dem übrigen Augenhintergrund außerordentlich scharf ab, nimmt einen Durchmesser von ca. $^1/_3$ desjenigen der Papille ein (siehe Fig. 4 und 10) und geht fast unvermittelt in die angrenzende Netzhaut über. Von schwarzem Pigment, das ja auch in rotfreiem Lichte ebenso deutlich zu sehen ist wie in gewöhnlichem Licht und nie gelb, sondern schwarz erscheint, ist in der Macula in normalem Auge in rotfreiem Lichte nichts zu sehen. Bekanntlich imponiert die Macula im gesunden Auge bei gewöhnlichem Ophthalmoskopierlicht sehr häufig als dunkler Fleck, der allgemein auf die Anwesenheit stärkerer Pigmentierung bezogen wird. Wir heben daher besonders hervor, daß bei hinreichender Beleuchtung mit rotfreiem Licht in der Maculagegend nichts von Pigment zu sehen ist (vgl. auch oben S. 3).

Mischen wir durch Verdünnung der Erioviridinlösung dem Lichte etwas mehr Orange bei, so erhält die Macula einen mehr orangegelben Ton, während sie bei völliger Ausschaltung des Orange citronengelb gefärbt ist. Bei den verschiedenen Netzhaut- und Augenhintergrundserkrankungen, bei sekundärer Netzhautpigmentierung usw., gibt das Pigment nie einen an das Gelb der Macula auch nur entfernt erinnernden Ton, sondern es erscheint stets schwarz, ebenso wie auch die chorioidealen Gefäßinterstitien bei Täferung des Fundus oculi. Es sei dies besonders hervorgehoben, um dem etwaigen Einwand zu begegnen, daß das Gelb der Macula durch Aderhautpigment bedingt sei, infolge relativ stärkerer Dispersion und Absorption der kurzwelligen Komponente des rotfreien Lichtes.

Filtriert man das rotfreie Licht durch ein gelbes Glas, z. B. ein Eisenoxydglas, so tritt die gelbe Farbe der Macula gegenüber der Umgebung nicht mehr so scharf hervor. Damit in Übereinstimmung hebt sich die gelbe Farbe der Macula im Alter zufolge der stärkeren Gelbfärbung der Linse nicht mehr so stark ab wie in der Jugend. Immer-

hin war sie auch noch im Alter in allen von uns untersuchten Fällen erkennbar.

Die Möglichkeit, ophthalmoskopisch eine gelbe Lackfarbe der Macula zu sehen, ist für den Physiologen von Interesse, indem es hierdurch zum erstenmal möglich wird, eine Übereinstimmung zu finden zwischen der ophthalmoskopisch nachweisbaren Ausdehnung des gelben Fleckes und dem theoretisch von Hering und andern geforderten und nachgewiesenen Bezirke veränderter Farbenempfindung im Bereiche der Macula centralis. Diese Veränderung der Farbenempfindung wird bekanntlich auf die selektive Absorption durch die gelbe Lackfarbe der Macula bezogen, welche bedingt, daß das sogenannte terminale Licht relativ arm an kurzwelligen Strahlen wird. Die rotfreie Lichtquelle gestattet zukünftig die Ausdehnung des gelben Bezirkes an gesunden und kranken Augen bei jedermann festzustellen. Die bisherigen Untersuchungen an unserer Augenabteilung haben eine auffallende Übereinstimmung der Größe des gelben Bezirkes bei allen untersuchten Individuen ergeben. Wir können den Durchmesser der gelben Fläche, wie schon oben bemerkt, auf ca. $^1/_3$ desjenigen der Papille schätzen. Die Ausdehnung ist somit etwas geringer als die am Leichenauge festgestellte. Alle am Leichenauge vorgenommenen Messungen unterliegen jedoch der Fehlerquelle, daß der gelbe Bezirk sich postmortal rasch vergrößert (siehe unten).

Die Intensitätsverteilung dieses gelben Bereichs der Macula ist keine gleichmäßige. Am stärksten ist die Gelbfärbung in einer ringförmigen Zone (siehe Fig. 4), welche unmittelbar das Zentrum der Macula umfaßt.

Diese Beobachtungen sind deshalb von Wichtigkeit, weil auf anderem Wege Ausdehnung und Intensität der Gelbfärbung nicht feststellbar ist, da, wie erwähnt, post mortem die gelbe Fläche sich rasch vergrößert. (Vgl. Schmidt-Rimpler, Dimmer, Gullstrand.)

Gullstrand berechnet sogar, daß der Farbstoff der Macula lutea, wenn er die post mortem zunehmende Gelbfärbung der Macula erklären sollte, eine solche Konzentration haben müßte, daß er nach 30maliger Verdünnung die intensive Farbe der Leichenmacula geben könnte.

Aber nicht nur den Physiologen, sondern auch den praktischen Ophthalmologen interessiert die Gelbfärbung der Macula. Wir konnten in verschiedenen Fällen von pathologisch veränderter Netzhaut die Macula im rotfreien Lichte mit größter Leichtigkeit zufolge ihrer Farbe sofort auffinden, wo dies bei gewöhnlichem Lichte überhaupt nicht mehr möglich war. Die gelbe Färbung ist eine so überaus intensive und charakteristische, daß die Macula, auch wenn sie verändert ist, scharf aus der anders gefärbten Umgebung hervortritt (siehe Abbildungen).

Über die Frage, ob unsere ophthalmoskopischen Befunde eine intravitale Gelbfärbung der Macula durch eine Lackfarbe anzunehmen gestattet oder nicht, sei auf die Epikrise der pathologischen Fälle verwiesen.

B. Untersuchung pathologischer Fälle.

1. Beschreibung des ophthalmoskopischen Bildes.

Das rotfreie Licht wurde verwendet zur Untersuchung verschiedener Netzhauterkrankungen, bei denen wir Gelegenheit hatten, den Befund im gewöhnlichen Lichte, mit Hilfe des elektrischen Augenspiegels, zum Vergleich heranzuziehen. Es zeigte sich, daß zu den bereits erwähnten Vorteilen, welche das rotfreie Licht bei Untersuchung des normalen Augenhintergrundes gewährt, eine Reihe neuer hinzukommen, indem das rotfreie Licht die Beobachtung verschiedener Erscheinungen der kranken Netzhaut und des angrenzenden Glaskörpers gestattet, welche auf gewöhnlichem Wege nicht gemacht werden konnte.

Die Zahl unserer bisherigen Untersuchungsergebnisse an pathologischen Augen ist zwar noch eine recht kleine, dennoch bieten sie so viel Interessantes, daß wir hier die wichtigsten derselben zur Abbildung bringen und, soweit das ophthalmoskopische Bild es erfordert, besprechen wollen.

Fall 1 (Schorno) (Fig. 5 u. 6). Der Fall betrifft eine Erkrankung der Netzhautgefäße mit rezidivierender Blutung in den Glaskörper bei einer 42jährigen Frau. Wir hatten Gelegenheit, diesen Fall in den verschiedenen Stadien von kompletter, für Licht undurchlässiger Trübung des Glaskörpers bis zur fast völligen Aufhellung im Heilungsverlauf verschiedener Rezidive zu untersuchen. Wie die Fig. 5 u. 6 zeigen, besteht ein ausgedehnter, unregelmäßiger, ziemlich scharf begrenzter und mehrere Papillen großer Exsudatherd nach oben und temporalwärts von der Papille. Zu diesem Herde ist eine Vene verfolgbar. In dem Herde selbst sind nach unten stellenweise auftauchende und wieder verschwindende ganz unregelmäßig konturierte Gefäße sichtbar. Von dem Herde aus ziehen verschiedene, in gewöhnlichem Lichte gelblichweiß erscheinende Gefäßstreifen temporalwärts (obliterierte blutleere Netzhautgefäße). Kleinere Netzhautblutungen waren anfänglich im Bereiche dieses Herdes erkennbar. In der letzten Zeit waren sie jedoch nicht mehr zu sehen.

Die alle paar Wochen wiederkehrenden Rezidive führten jeweils zur völligen Verdunkelung des Augenhintergrundes; doch war durch anhaltende Bettruhe schon nach wenigen Tagen jeweilen wieder ziemliche Aufhellung zu erzielen. Während dieser Aufhellungszeiten zeigte sich, daß bei hinreichender Ruhe das diffus den Glaskörper durchtränkende Blut sich nach unten setzte. Durch Körperbewegungen,

wie Bücken, starke Kopfbewegungen, wurde dieses Blut aufgewirbelt, was nicht nur objektiv durch starke Verschleierung des Augenhintergrundes, sondern namentlich auch subjektiv durch rasche Verminderung der Sehschärfe festzustellen war. Die Trübungen waren zum größten Teil staubförmig, aber auch fetzig und bewegten sich rasch.

Während dieser Zeit hatten wir Gelegenheit, die Patientin mehrfach abwechselnd im gewöhnlichen und im rotfreien Lichte zu untersuchen. Es zeigte sich, daß das Aufsuchen insbesondere der Gefäße oder überhaupt die Beobachtung des ganzen Augenhintergrundes in dem Stadium beginnender Aufhellung bedeutend erleichtert wurde durch Verwendung des rotfreien Lichtes. Wie schon oben erwähnt, treten bei Vorhandensein diffuser Glaskörpertrübung im rotfreien Lichte die Gefäße als schwarze Linien auf hellem Grunde schon zu einer Zeit deutlich hervor, wo sie in gewöhnlichem Lichte noch nicht aufgefunden werden können, weil sie sich „rot auf rotem Grunde" nicht abheben. Die Fig. 5 u. 6 erläutern diese Verhältnisse.

Fig. 6 zeigt das immerhin noch ziemlich verwaschene Bild bei rotfreiem Licht, zu einer Zeit, wo die Gefäße überhaupt im gewöhnlichen Lichte nur streckenweise in der Papille, in unmittelbarer Nähe und auch da nur mit Mühe erkennbar waren. Papille und Erkrankungsherd schimmerten im gewöhnlichen Lichte nur andeutungsweise durch. Diese und ähnliche Beobachtungen zeigen, daß in Fällen von diffusen Glaskörpertrübungen das rotfreie Ophthalmoskopierlicht gegenüber dem gewöhnlichen einen bedeutenden Vorteil bietet.

Fall 2 (Mognol) (Fig. 7). In einem Falle von lokaler gelbweißer Exsudation der Retina bei einem 15jährigen Mädchen (Fig. 7) beobachteten wir im rotfreien Licht bis jetzt nicht beschriebene stark glänzende Kugeln verschiedener Größe, welche vor der kranken Netzhaut im unmittelbar benachbarten Teil des Glaskörpers lagen. Der Durchmesser dieser Kugeln übertraf zum Teil denjenigen einer Hauptvene im Bereich der Papille. Trotzdem die Kugeln im rotfreien Licht einen sehr ausgesprochenen Glanz zeigten (Fig. 7), waren sie im gewöhnlichen Licht vollkommen unsichtbar. Das Niveau, in dem die Kugeln lagen, war ein nicht genau gleichmäßiges.

Über die Natur dieser Gebilde sind wir vollständig im unklaren. Einige Monate später waren die Kugeln nicht mehr zu sehen. An Stelle des Exsudates sah man einen chorio-retinitischen atrophischen Herd mit Pigmentanhäufungen in Chorioidea und Retina.

Bei verschiedenen Formen von Retinitis und Neuritis nervi optici, die wir zum Teil in dieser Arbeit erwähnt haben, beobachteten wir den soeben beschriebenen Gebilden wahrscheinlich ähnliche, lebhaft glänzende, weiße, kugelige Körperchen von wesentlich geringerer Größe als die in Fig. 7 abgebildeten, welche sowohl der Netzhautoberfläche

als auch besonders kleineren Gefäßen unmittelbar aufsitzen, auf welchen sie korallenartig aneinandergereiht sind. Im Falle Marbet (siehe unten) hat man den Eindruck, daß die Gefäßoberfläche besonders bevorzugt ist. Am besten lassen sie sich mit kleinen Glaskügelchen vergleichen, die aneinander liegen. Diese Kügelchen scheinen uns ein steter Begleiter von Retinitis zu sein. Mit Ausnahme eines Falles waren sie einzig im rotfreien Lichte sichtbar. Nur in einem einzigen Falle (Studer), Fig. 18 (Neuroretinitis bei multipler Sklerose), erkannte man die größeren auch mit dem Wolffschen elektrischen Augenspiegel.

Über die Art dieser Gebilde lassen sich nur Vermutungen anstellen. Am nächsten scheint uns zu liegen, sie als Myelintröpfchen, somit als Zerfallsprodukt von Eiweißstoffen aufzufassen. Bekanntlich treten solche Tröpfchen bei Zellzerfall sehr häufig auf. Damit würde übereinstimmen, daß pathologisch-anatomisch derartige Gebilde, wie sie hier auf der Netzhaut zu sehen sind, nicht nachgewiesen wurden, indem sie durch die Präparation (Härtung) verlorengehen müssen. Myelinkugeln schrumpfen z. B. in Alkohol und anderen Härtungsmitteln bis zur Unsichtbarkeit, wie uns Versuche mit Myelinkugeln kataraktöser Linsen zeigten.

Fall 3 (Bircher) (Fig. 8 u. 9). Ein Fall von Retinitis punctata albescens zeigt uns neue Vorteile des rotfreien Lichts. Wir verweisen diesbezüglich auf die Fig. 8 u. 9. Die weißen, schneeflockenähnlichen Netzhautherde sind in der rotfreien Beleuchtung außerordentlich viel deutlicher und in weit größerer Zahl sichtbar als im gewöhnlichen Licht. Die Herde sind von wechselnder Größe. Die größten erreichen etwa den doppelten Durchmesser einer starken Netzhautvene. Man hat im allgemeinen nicht den Eindruck von flächenhafter Fleckung, sondern von körperlichen, einen leichten Randschatten werfenden Herden. Nirgends konnten wir dieselben vor den Gefäßen erkennen. Sie schienen vielmehr hinter denselben zu liegen. In der Umgebung der Papille sind sie spärlicher, kleiner und schärfer ausgeprägt als in der Peripherie.

Wir hatten Gelegenheit, den Fall während zwei Jahren zu beobachten. Die äußersten Partien des Fundus zeigen heute ausgedehnte, zum Teil schon knochenkörperchenartige, zum Teil mehr punktförmige Pigmentierungen. Zu Beginn der Beobachtung war noch keine Spur von Pigment vorhanden. Im Laufe des letzten Jahres sind die weißen Herde etwas verwaschener geworden, so daß sie heute weniger gegen die Umgebung abstechen. Im gewöhnlichen Licht sind sie nicht mehr leicht erkennbar, können jedoch im rotfreien Licht mühelos gesehen werden. Die Macula ist von solchen weißen Herden vollkommen frei, zeigt die typisch gelbe Farbe. Eine außerordentlich feine weiße Sprenkelung läßt sich bis in die unmittelbare Nähe derselben verfolgen. Im Gegensatz zu früher zeigt die Papille eine leichte Andeu-

tung einer gelblichen Verfärbung (gelbe Atrophie). Auch läßt sich an Hand von Abbildungen, die wir zu verschiedenen Zeiten aufgenommen haben, nachweisen, daß die Gefäße heute etwas dünner erscheinen und daß sie eine mehr gestreckte Verlaufsrichtung angenommen haben, als dies vor 2 Jahren der Fall war.

Fall 4 (Woodtli) (Fig. 10—13). Am eingehendsten wurden die Netzhautveränderungen bei Retinitis studiert in einem Fall von juveniler Exsudatbildung. Die Fig. 10—13 demonstrieren verschiedene Stadien der Erkrankung, wie sie im Laufe weniger Wochen oder Tage beobachtet wurden.

Die im übrigen gesunde 24jährige Patientin erkrankte plötzlich am 11. Dezember 1915, indem Verdunkelung des rechten Gesichtsfeldes auftrat. Am 21. Dezember 1915 wurde Fig. 10 aufgenommen. Man beachte die weißen Exsudationen im Bereiche der oberen temporalen Hauptvene.

Besonders bemerkenswert ist die Gegend der Macula centralis. In Fig. 10 zeigen Ausdehnung, Form und Farbenton des gelben Bezirkes keine außergewöhnlichen Verhältnisse. Abgesehen davon, daß der gelbe Fleck eine feine weiße Stichelung aufweist, ist seine nächste Umgebung jedoch schon derart durch eine große Zahl gelblicher, im rotfreien Licht weiß erscheinender Herde verändert, daß er selber im gewöhnlichen Lichte nicht auffindbar ist. Um so schärfer tritt die Macula im rotfreien Lichte sofort durch ihre gelbe Farbe zutage.

Nicht wenig erstaunt waren wir, als wir wenige Tage nachher eine nur noch in Resten vorhandene Macula fanden (siehe Fig. 11, welche vom 4. Januar 1916 stammt). Wir konnten hierauf das stückweise Verschwinden der Macula von Stufe zu Stufe verfolgen, während sich gleichzeitig eine ödematöse Trübung über die Umgebung des Maculabezirkes legte. Diese äußerte sich darin, daß die radiäre Zeichnung der Maculaumgebung undeutlicher wurde, während gleichzeitig die Zahl der runden, weißen Herde, wie sie in Fig. 10 dargestellt sind, größtenteils in der ödematösen Trübung untertauchten und die feinen, zur Macula ziehenden Blutgefäße unkenntlich wurden. Die Gelbfärbung der Macula litt dagegen, soweit sie noch vorhanden war, durchaus nicht. Sie blieb von der gleichen Lebhaftigkeit wie im gesunden Auge. Schließlich restierte ein halbmondförmiger, gelber Bezirk, mit der Konkavität nach unten gerichtet, wie er in Fig. 11 festgehalten ist. Gleichzeitig wurde eine sehr feine, die reflexlose Zone der Macula umschließende Radiärstreifung sichtbar (Fig. 11). Schließlich verschwanden auch die letzten Reste der gelben Macula. Am 20. Januar, also nach Verlauf von 16 Tagen, war die Gelbfärbung total ausgelöscht. Es sei hervorgehoben, daß das Verschwinden der Macula nicht als ein Untergehen in dem Ödem sich darstellte, sondern vielmehr als ein deutlich ver-

folgbarer, stufenweiser Zerfall des gelben Bezirkes. Seine Lage konnten wir nur noch an dem Verlauf eines feinsten, zur Macula ziehenden Gefäßes erraten, das wir durch Abbildung festhielten (Fig. 12)[1]).

Wie aus den Fig. 11 u. 12 ersichtlich, bildete sich eine später noch zunehmende Neuritis nervi optici aus, welche auch im gewöhnlichen Licht sehr deutlich zu sehen war. (Man beachte die verschwommenen Papillengrenzen und die Füllung und Schlängelung der Venen.)

Neben den Veränderungen der Macula zeigte die Retina bei dieser Patientin noch eine ganze Reihe anderer Veränderungen, die auf gewöhnlichem bisherigem Wege nicht zu sehen sind. Vom 21. Dezember bis 2. Januar war nämlich die bereits erwähnte Sternfigur der Macula sichtbar, welche an die typische Sternfigur bei Albuminurie erinnerte. Sie war jedoch von größerer Feinheit und in gewöhnlichem Licht absolut nicht zu erkennen (siehe Fig. 10). Diese Figur ist nach 12 Tagen wieder gänzlich verschwunden.

Aus der Vergleichung der verschiedenen Abbildungen ergibt sich ferner, daß eine intensive Fleckung, welche in gewissem Grade an eine Retinitis punctata albescens erinnert, zwischen Macula und Papille und in der Umgebung der Macula während längerer Zeit des Krankheitsverlaufes nachweisbar war. Auch diese Fleckung war im gewöhnlichen Licht gar nicht oder nur teilweise und mit Mühe erkennbar.

Die großen weißen Exsudatherde oberhalb der Macula wechselten während des ganzen Krankheitsverlaufes in Ausdehnung und Zahl. Sie waren jedoch immer auf das Gebiet des oberen temporalwärts verlaufenden Hauptgefäßes beschränkt, und zwar hielten sie sich ausschließlich im Bereich der Vene. Diese Herde heben sich im gewöhnlichen Licht ebensogut oder besser von ihrer Umgebung ab als im rotfreien Licht, was aus der Reflexarmut im gewöhnlichen Lichte und aus dem Kontrast der weißen Exsudatfarbe mit dem roten Hintergrunde leicht erklärlich ist. Diese Exsudate überdecken die Gefäße stellenweise und löschen deren Konturen größtenteils völlig aus. In einzelnen Herden finden wir kleinere Blutungen, die sich besonders in rotfreier Beleuchtung scharf abheben.

Zwei Monate nach Beginn der Erkrankung zeigte sich eine, an Retinitis striata erinnernde, im großen und ganzen bogenförmig im Gebiet der beschriebenen Vene verlaufende, grauweiße Streifenbildung (Fig. 12). Man konnte hierbei deutlich sehen, wie im Verlaufe der nächsten Wochen Zerrungen und Gefäßverlagerungen auftraten. Wohl die Folge dieser Zerrung und Schrumpfung war ferner eine äußerst feine Streifung, die wir als Faltenbildung auffassen möchten, und die wir

[1]) Was die zentrale Sehschärfe anbetrifft, so war sie im Beginn der Erkrankung auf Fingerzählen reduziert und hat jetzt im Verlaufe von 3 Monaten einem zentralen Skotom Platz gemacht.

in Fig. 12 dargestellt haben. Diese feinen weißen Streifen verlaufen radiär von dem Striataherde nach allen Richtungen und überdecken die Netzhautfasern und die Gefäße in sehr dichter Anordnung. In durchaus gerader Richtung lassen sie sich auch über die Papille bis in die äußere Netzhautperipherie verfolgen. Es läßt sich wohl denken, daß die Zerrung bei Retinitis striata eine derartige, bisher allerdings nicht bekannte, weil im gewöhnlichen Lichte nicht sichtbare Faltenbildung zur Folge hat. Nach dem ophthalmoskopischen Bilde Fig. 13 kann der anatomische Sitz dieser Faltenbildung nur die unmittelbare vordere Netzhautbegrenzung sein, wahrscheinlich die Grenzfläche, die Glaskörper und Netzhaut scheidet. Damit steht in Übereinstimmung, daß die radiäre Faltenbildung mit dem Auftreten der Retinitis striata parallel ging und mit der Entwicklung der letzteren deutlicher wurde. Fig. 12 zeigt die Retinitis striata in ihren ersten Anfängen. Die früheren Exsudatklumpen sind verschwunden und haben einer mehr diffusen Trübung Platz gemacht. In dieser letzteren tritt allmählich der erste retinitische Strang auf, hauptsächlich dem Gebiete der oberen Temporalvene folgend, von Tag zu Tag prägnanter werdend und besonders im temporalen Abschnitt firstartig in den Glaskörper hineinragend. An den First schließen sich einige flottierende Glaskörperfetzen an. Im Laufe der nächsten Tage und Wochen, während welcher bereits die beschriebene Radiärstreifung auftrat, verlängerte sich der Strang nach unten und innen, so daß er eine annähernd bogenförmige Gestalt erhielt und die Maculagegend von oben, außen temporal und unten umschloß (siehe Fig. 12). Zu dieser Zeit vermehrten sich die Schrumpfungserscheinungen, welche sich schließlich sogar in einer Verziehung und Verlagerung der Netzhautgefäße äußerten. Eine Vergleichung der Fig. 10—13 illustriert diese Verlagerung deutlich. Der Vergleich zeigt, wie die nach oben ziehende Gefäßgruppe nach dem Exsudat hingezogen worden ist. Einzelne Gefäße haben dabei, je nach ihrer Verlaufsrichtung, Streckung oder Schlängelung erlitten. Daß auch die temporalen Gefäße eine solche Streckung, die immer auf die Schrumpfung des Exsudates bezogen werden kann, erfahren haben, sehen wir, wenn wir diese temporal vom Exsudat liegenden Gefäße in Fig. 10, 11 u. 13 nebeneinander halten. Nach diesem geschrumpften Exsudat strahlt auch die beschriebene präretinale Fältelung aus. Der gesamte Maculabezirk ist nach oben gerückt, dem Exsudat entgegen. Dieses selber hat an Ausdehnung wesentlich abgenommen und der untere Exsudatstrang tritt oberhalb der Macula auf.

Hand in Hand mit diesem Schrumpfungsprozeß geht eine Aufhellung des Glaskörpers und der Netzhaut und am 18. März wird zum erstenmal wieder eine leichte Gelbfärbung in der Maculagegend wahrnehmbar (Fig. 13, welche vom 23. März 1916 stammt). In den folgenden

Tagen nimmt diese Gelbfärbung zu. Die ganze Macula erscheint, wie ihre Umgebung, nach oben verzogen.

Die mitgeteilten Beobachtungen führen dazu, diesen gelben Herd als eine neue Bildung aufzufassen, nicht bloß als ein Stück der, etwa im Exsudat untergetauchten und daher unsichtbaren ursprünglichen Macula zu betrachten[1]).

Zur Vervollständigung der Erläuterungen von Fig. 13 gehört noch die Erwähnung zweier rundlicher Exsudatherde temporal von der Macula, von denen der eine anfänglich eine kleine Vene bedeckte, später aber das Gefäß wieder sichtbar werden ließ. Außerdem sei die Bildung kleiner Stränge von Retinitis striata, teils oberhalb, teils unterhalb der Hauptstränge erwähnt (Fig. 13).

Distalwärts von der Hauptmasse des Exsudates haben wir endlich in der Zeit vom Februar bis März eine ausgesprochene Veränderung der Netzhautfaserung beobachtet. Die Zeichnung der Faserung ist hier ganz außergewöhnlich grob und die Faserrichtung ist mit viel größerer Prägnanz ausgesprochen als an anderen Stellen. Man könnte daran denken, daß diese Erscheinung auf degenerative Veränderung der Fasern peripher der größeren Exsudatherde zu beziehen sei. Eine ähnliche Erscheinung wie die beschriebene finden wir in der Literatur nicht verzeichnet, was wohl daran liegen wird, daß die Nervenfasern im gewöhnlichen Lichte nicht gesehen werden können.

Im Laufe der Erkrankung war die Papillenzeichnung infolge der Neuritis oft mehr oder weniger verschleiert. Es bestand venöse Stauung wechselnden Grades, welche zeitweise zu leichten Hämorrhagien im Bereiche einzelner Exsudatherde führte (siehe Fig. 11). Diese Blutungen verschwanden jeweilen nach Verlauf einiger Tage. Der Glaskörper war längere Zeit diffus getrübt. Diese Trübung war besonders deutlich in der Nähe der Exsudatherde. Die mit dem Exsudatstrang in Verbindung stehenden Glaskörpertrübungen wurden bereits erwähnt. Auch der übrige Glaskörper zeigte einzelne, fetzige Flocken, die anfänglich träge beweglich waren. Später nahm die Beweglichkeit zu.

Das linke Auge zeigte normale Verhältnisse.

Am 10. April sind die Verhältnisse im großen und ganzen unverändert. Die Intensität der Macula-Gelbfärbung ist etwas geringer, dafür hat die Ausdehnung etwas zugenommen. Die Macula erscheint heute als unregelmäßiger, verwaschener, blaßgelber Fleck, welcher die deutlichste Gelbfärbung nicht im Zentrum, sondern mehr in der oberen

---

[1]) In welcher Weise die gelbe Farbe der Macula mit dem zentralen Sehen in Beziehung steht, werden spätere Untersuchungen lehren. Wir begnügen uns, darauf hinzuweisen, daß im vorliegenden Falle ein zentrales Skotom besteht und daß dagegen in verschiedenen anderen von uns untersuchten Fällen auch bei kompletter Opticusatrophie eine Gelbfärbung noch vorhanden war.

Partie aufweist. In der übrigen Netzhaut sind zahlreiche weiße Flecken aufgetreten von teils rundlicher, hauptsächlich aber länglicher Form, etwa von der Größe und Kontur der weißen Flecken bei Retinitis circinata, welche im ganzen eine radiäre Anordnung zeigen und über welche die Gefäße und die beschriebenen Radiärfalten hinwegziehen.

Fall 5 (Marbet) (Fig. 14 u. 15). Zum Schlusse führen wir noch das Bild einer Neuroretinitis an, welche wir vom Beginne an verfolgten. In Fig. 14 u. 15 ist die Maculagegend im gewöhnlichen Lichte und im rotfreien Licht zur Zeit nach Abklingen der akuten Erscheinungen dargestellt. Dem anfänglich vorhanden gewesenen diffusen Netzhautödem hat eine umschriebene Herdbildung Platz gemacht. Wir sehen zackige, landkartenähnliche, dunkle Gebilde, welche im rotfreien Licht unmittelbar an die gelbe Macula grenzen, die in diesem Falle zersprengt und in ihrer Flächenausdehnung etwas vergrößert erscheint. Daß diese Gelbfärbung nicht etwa durch eine im Pigment bedingte vermehrte Dispersion und Absorption des kurzwelligen Lichtes hervorgerufen wird, erkennen wir daran, daß andere, ähnlich gestaltete Pigmentherde, welche in der Peripherie des Auges wie auch im zweiten, ebenfalls erkrankten Auge vorhanden sind, von einer solchen Gelbfärbung keine Spur aufweisen. Wir sind somit gezwungen, diese Gelbfärbung als Lackfarbe der Macula aufzufassen.

Im gewöhnlichen Ophthalmoskopierlicht ist von einer solchen Gelbfärbung der Macula nichts zu sehen. Die Macula ist infolge dieser pathologischen Veränderungen nicht einmal auffindbar. Über die, auch in diesem Falle von Retinitis sichtbaren Kügelchen wurde weiter oben berichtet (siehe S. 15, Fall Mognol).

Fall 6 (Haller) (Fig. 16 u. 17). Wie im letzteren Falle die Macula nur vermöge ihrer Gelbfärbung sichtbar ist, so gilt dies auch im Falle Haller (Netzhautblutung in der Maculagegend). Im gewöhnlichen Lichte konnte man hier ebenfalls die Lage der Macula höchstens erraten, während sie, wie die Fig. 17 zeigt, im rotfreien Lichte ohne weiteres erkennbar ist.

Fall 7 (Studer) (Fig. 18 u. 19). Endlich sei noch auf die Abbildung Studer verwiesen, welche das Vorhandensein feinster punkt- und stippchenförmiger Blutungen bei Neuritis nervi optici darstellt. In diesem Falle war im gewöhnlichen Lichte von Blutungen nichts zu sehen.

Fall 8. Untersuchung von zwei Albinos H. Diese beiden Fälle sind schon in der Arbeit von Vogt (l. c., S. 308) erwähnt. Schon dort ist bemerkt, daß ein Bild der Macula nicht zu gewinnen war. Heute haben wir uns gemeinsam (Oberarzt Dr. Vogt und Verf.) davon überzeugt, daß bei beiden Albinotischen (einem 16jährigen Jüngling und einem 21jährigen Mädchen) keine Spur einer Gelbfärbung in der Macula wahrnehmbar ist und daß die Macula selber keine Reflexe aufweist,

durch welche ihre genaue Lage erkannt werden könnte. Dieses konnte insbesondere bei dem männlichen Albino festgestellt werden, dessen Nystagmus wesentlich weniger lebhaft war als der des weiblichen. Man konnte an dem einen Auge dieses Patienten die Maculagegend am Verlaufe kleinster Gefäße, welche in gewohnter Weise annähernd radiär nach einem Punkte zu verlaufen, erraten. Man hatte den Eindruck, daß dieser Bezirk im rotfreien Lichte eine um ein weniges geringere Helligkeit aufwies als die Umgebung.

Es sei noch bemerkt, daß die Netzhautgefäße des Albino in unserem Lichte viel gesättigter schwarz erscheinen als die Aderhautgefäße, daß ferner diese letzteren weit zahlreicher und deutlicher hervortreten als im gewöhnlichen Lichte.

Endlich ist uns aufgefallen, daß das albinotische Auge, dessen Pupille im gewöhnlichen Lichte rot aufleuchtet, in rotfreier Beleuchtung keine dementsprechende Farbe aufweist. Die Pupille erscheint vielmehr tiefschwarz.

2. Epikrise der pathologischen Fälle.

Auf die pathologischen Veränderungen wurde zum Teil bereits bei der Besprechung der physiologischen Befunde der Netzhaut im rotfreien Lichte hingewiesen, zum Teil wurden sie bei der Beschreibung des pathologischen Hintergrundbildes erwähnt. In dem Folgenden wollen wir die im rotfreien Licht sichtbaren Veränderungen kurz zusammenfassen.

a) Verhalten der im physiologischen Teil erwähnten Netzhautreflexe.

Diese waren in allen beschriebenen Fällen von Retinitis stark vermehrt. Besonders ausgesprochen waren die Fältelungsreflexe bei den Patienten Studer und Woodtli (siehe Fig. 10 u. 18). Im Falle Woodtli war eine Zeitlang eine Sternfigur zu sehen, welche an die Sternfigur bei Retinitis albuminurica erinnerte, die jedoch im gewöhnlichen Licht nicht sichtbar war. Eine ganz neue, bisher nicht beschriebene Art von Reflexion zeigte sich im Falle Woodtli in Form der in Fig. 13 dargestellten Faltenbildung, die wir nach unserer obigen Darstellung des ophthalmoskopischen Befundes als Schrumpfungserscheinung auffassen. Das Auftreten gleichzeitig mit der Retinitis striata, die Schrumpfung des Exsudates der letzteren, die radiäre Anordnung der Falten zu diesem Exsudat und das Fortschreiten der Faltenbildung parallel mit der Schrumpfung lassen über die Richtigkeit dieser Auffassung keine Zweifel aufkommen. Diese sehr auffälligen Falten waren im gewöhnlichen Licht nicht sichtbar. Anatomisch dürften sie wohl schwer nachweisbar sein, da bei der Präparation durch den Härtungsprozeß selber starke Schrumpfungserscheinungen auftreten. Es dürfte in Zukunft von Wert sein, weitere Fälle von Retinitis striata (uns selber

stand nur dieser eine Fall zur Verfügung) auf die Faltenbildung, deren Sitz wir in die Grenze zwischen Glaskörper und Retina zu verlegen haben, zu untersuchen.

Ähnlich vergängliche, aber ophthalmoskopisch ebenso interessante Gebilde, wie diese bisher nicht beschriebene Faltung, dürften die von uns abgebildeten und oben erwähnten glänzenden, auf und vor der Netzhaut liegenden Kugeln darstellen, die wir als Myelinkugeln zu betrachten geneigt sind. Auch sie werden einem Härtungsprozeß zum Zwecke der anatomischen Untersuchung zum Opfer fallen. Wir haben sie bei den verschiedensten retinitischen Prozessen beobachtet.

b) Verhalten der Nervenfasern.

Pathologisch verändert scheinen uns die Nervenfasern in den Fällen Marbet und Woodtli. Im ersten Falle von diffuser Retinitis war ihre Zeichnung stellenweise von besonders grober Beschaffenheit. Die einzelnen Bündel erschienen verdickt und stärker konturiert, vielleicht als Folge degenerativer oder entzündlicher Veränderung. Ein ähnliches, abnormales Verhalten zeigen die Fasern im Falle Woodtli temporal von den Krankheitsherden. Auch hier schärfere Zeichnung und ausgesprochene Verbreitung der Konturen. Da dies nur distalwärts von den Krankheitsherden der Fall war, kann man diese Veränderung wohl als Folge absteigender Degeneration auffassen.

c) Verhalten der Gefäßreflexe.

Die Gefäßreflexe zeigen keine im blaugrünen Lichte besonders hervortretenden Veränderungen. Wir erinnern an die im Fall Woodtli mitgeteilte, offenbar durch die Schrumpfung bedingte Dislozierung der Venen und Arterien im Bereich und in der Nähe des Exsudatbezirks. Diese Dislokation ist in mehreren Abbildungen festgehalten und ihr Vorkommen im Falle Woodtli ist durchaus zweifellos, wenn auch bisher derartige Verschiebungen nicht beschrieben wurden. Wie die Abbildungen zeigen, ist die Dislokation der Gefäße eine solche, wie sie stattfinden muß, wenn ein Zug nach der Exsudatmitte hin stattfindet. So auffallend diese Dislokation in unseren Abbildungen erscheint, so wird sie trotzdem verständlich, wenn man bedenkt, daß schon bei gewöhnlicher Stauung der Netzhautgefäße durch Schlängelung recht bedeutende Dislokationen beobachtet werden können, ohne daß deswegen eine erkennbare Veränderung der Netzhautelemente oder gar eine Ablösung der Netzhaut vorhanden zu sein braucht. Auch in unserem Falle war nie eine Niveaudifferenz, welche etwa auf eine Amotio schließen ließ, feststellbar.

d) Verhalten der Macula centralis.

Es kann wohl kein Zweifel darüber bestehen, daß die von uns abgebildete gelbe Maculafärbung durch dieselbe Lackfarbe der Macula

centralis hervorgerufen wird, welche wir in jedem Auge unmittelbar post mortem beobachten können.

Zum Beleg hierfür können wir anführen, daß bisher in keinem der von uns untersuchten Augen irgendein Abschnitt des Augenhintergrundes eine Färbung aufwies, welche an die in unseren Abbildungen dargestellte, in jedem gewöhnlichen Auge sichtbare Maculafarbe auch nur im entferntesten erinnerte. Neben vielen anderen Fällen beweist z. B. der Fall Marbet (Fig. 15), daß nicht etwa selektive Absorption und Dispersion im Pigment eine solche Gelbfärbung vortäuschen kann. Täferungspigment, Pigment bei Chorioiditis oder sekundäres Netzhautpigment geben nie einen ähnlichen Farbenton. Eine scheinbare Gelbfärbung der stärkst beleuchteten Netzhautstelle kann infolge chromatischer Aberration vorgetäuscht werden. Dieser beugt man durch Vorschalten eines Mattglases in hinreichendem Maße vor. In solchem Lichte erkennt man, daß in jedem normalen und auch in allen pathologischen Augen eine reine Gelbfärbung einzig in der Macula auffindbar ist.

In seiner oben zitierten Arbeit stellte sich Herr Oberarzt Dr. Vogt, unter dessen Leitung die vorliegende Arbeit angestellt wurde, auf den Standpunkt, daß die Gelbfärbung der Macula unter Umständen im Sinne Gullstrands nur eine scheinbare sein könne. Die soeben erwähnten Gründe brachten ihn aber in den letzten Jahren zu der Auffassung, daß in jedem Auge eine intravitale gelbe Lackfarbe der Macula von bestimmter, in mehreren hundert von ihm bis jetzt untersuchten Fällen auffallend übereinstimmender Ausdehnung und Intensität nachweisbar ist.

Unsere sehr zahlreichen Untersuchungen ergeben, daß die Gelbfärbung der Macula eine sehr konstante Ausdehnung besitzt und daß sie schätzungsweise einen Durchmesser von $^1/_2$ von demjenigen der Papille erreicht.

Der Fall Marbet (Fig. 15) (Neuroretinitis acuta) zeigt, daß in pathologischen Fällen die Ausdehnung der Gelbfärbung unter Umständen zunimmt. Umgekehrt zeigt der Fall Woodtli (Fig. 10) (Retinitis exsudativa mit späterem Übergang in Retinitis proliferans), daß die Maculagelbfärbung unter dem Einfluß pathologischer Prozesse stückweise vernichtet werden kann, um dann später in einem Rudimente wiederaufzutauchen (Fig. 13).

Bei Erblindung infolge von Sehnervenatrophie verschwindet die Gelbfärbung der Macula nicht (z. B. Fall Studer, neuritische Atrophie bei multipler Sklerose und ein hier nicht erwähnter Fall Wyser, totale Atrophie nach Schädelbasisfraktur). Dagegen hatten wir in zwei solchen Fällen den Eindruck, daß die Gelbfärbung in ihrer Intensität abgeschwächt ist.

Von den hier wiedergegebenen Bildern demonstrieren insbesondere

die Fälle Woodtli, Marbet und Haller, Fig. 10, 15 u. 17 den Wert der Gelbfärbung zur Auffindung der Maculagegend bei pathologischen Veränderungen dieser letzteren. In allen diesen Augen war im gewöhnlichen Lichte die Lage der Macula nicht festzustellen.

Von ganz besonderem Interesse sind unsere Untersuchungen zweier Albinos. Wie oben gezeigt worden ist, kann von einem Fehlen der Macula im ophthalmoskopischen Bilde gesprochen werden. Wir konnten weder die Gelbfärbung, noch die typische Konturierung der Macula feststellen. Man könnte daraus den Schluß ziehen, daß der gelbe Farbstoff der Macula lutea mit der Pigmententwicklung im Auge in irgendeinem direkten oder indirekten Zusammenhange steht.

Bekanntlich haben neueste, bis jetzt ganz vereinzelte anatomische Untersuchungen ergeben, daß die Macula dem albinotischen Auge fehlt. Unsere ophthalmoskopischen Untersuchungen haben dies zum erstenmal für das lebende Auge bestätigt.

e) Verhalten der Aderhaut, des Glaskörpers, der Linse und Hornhaut.

Der Hauptwert dieses Lichtes liegt nach dem Gesagten nicht etwa in der Untersuchung der Aderhaut, sondern der Netzhaut; der Aderhaut schon deshalb nicht, weil die zahllosen Netzhautreflexionen viele Einzelheiten der Aderhautzeichnung, welche im gewöhnlichen Lichte sichtbar sind, verdecken. Um so größere Vorteile bietet es bei der Untersuchung der Netzhaut, insbesondere deren vorderster Schichten und der Maculagegend, sowie des Glaskörpers und der Linse. Infolge der größeren Dispersion und Absorption dieses relativ kurzwelligen Lichtes treten feinste Trübungen in Glaskörper und Linse viel eher zutage, als in dem langwelligen Lichte. Als Beispiel hierfür haben wir die Fig. 21 beigegeben. Dieser Fall von feinsten Auflagerungen auf der vorderen Linsenfläche bei einer sympathischen Ophthalmie in der 5. Woche beweist, wie überraschend klar solche staubförmige Partikelchen gesehen werden können, die im gewöhnlichen Licht (Fig. 20) auch bei Verwendung des elektrischen Augenspiegels und Vorschaltung einer Konvexlinse von 19 D vollständig unsichtbar sind.

Ähnliche Unterschiede konnten wir mehrfach bei Untersuchung auf feinste Glaskörpertrübungen beobachten.

Ganz besonders wertvoll erweist sich uns das rotfreie Licht bei der Untersuchung der Hornhaut mittels Lupenspiegel auf feinste Trübungen und Gefäßbildungen im durchfallenden Lichte. Die Gefäße heben sich bis in die allerfeinsten Verzweigungen als scharfe, schwarze Linien in grünweißem Hintergrunde ab. Auch die Bindehautgefäße sind bis in die zartesten Ausläufer verfolgbar, alles in einer Weise, wie sie die Untersuchung im gewöhnlichen Lichte auch nicht annähernd gestattet.

Die Nachteile dieses Lichtes liegen bei der Untersuchung der vordersten Medien wieder darin, daß die in dieser Beleuchtung des Augenhintergrundes so außerordentlich deutlich werdenden oberflächlichen Veränderungen die tiefen verdecken können.

III. Schlußbemerkungen.

Die vorliegende Arbeit soll nicht etwa den Eindruck erwecken, daß das von Vogt beschriebene, rotfreie Licht das gewöhnliche Ophthalmoskopierlicht ersetzen oder gar verdrängen will. Für die meisten Untersuchungen ist das gewöhnliche Licht durchaus genügend und in manchen Beziehungen, wie erwähnt, sogar besser.

Dies ist z. B. der Fall, wo der Kontrast weißer Herde gegenüber dem übrigen Fundus hervortreten soll. So heben sich die weißen Herde bei Retinitis exsudativa oder bei Retinitis proliferans, die weißen Plaques bei den verschiedensten Retinitiden und Herde markhaltiger Nervenfasern im rotfreien Lichte nicht so kontrastreich vom hellen Fundus ab, wie im gewöhnlichen Ophthalmoskopierlicht. In ähnlicher Weise tritt eine stark ausgesprochene Sternfigur bei Retinitis im gewöhnlichen Licht übersichtlicher aus dem roten Fundus hervor als in unserem Lichte. Dagegen haben wir einmal eine sehr schwach entwickelte Sternfigur (Fall Woodtli, Fig. 10) beobachtet, die nur im letzteren Licht, nicht im gewöhnlichen, sichtbar war.

Für die Untersuchung kaum merklicher Veränderungen der brechenden Medien und insbesondere der Netzhaut- und Maculagegend glauben wir dagegen gezeigt zu haben, daß das rotfreie Licht so große Vorteile bietet, daß es als eine wertvolle Bereicherung unserer Untersuchungsmethoden zu betrachten ist. Eine ganze Reihe bisher nicht bekannter normaler und krankhafter Erscheinungen lassen sich einzig mit Hilfe dieses neuen Hilfsmittels erkennen.

Literatur.

1. F. Dimmer, Die ophthalmoskopischen Lichtreflexe der Netzhaut. Wien 1891.
2. Derselbe, Die Macula lutea der menschlichen Netzhaut und die durch sie bedingten entoptischen Erscheinungen. Leipzig, v. Graefes Archiv f. Ophthalmologie **65**. 1907.
3. Gullstrand, Die Farbe der Macula centralis retinae. Leipzig, v. Graefes Archiv f. Ophthalmologie **62**. 1906; **66**. 1907.
4. Weiss, Über den an der Innenseite der Papille sichtbaren Reflexbogenstreifen und seine Beziehung zur beginnenden Kurzsichtigkeit. Leipzig, v. Graefes Archiv f. Ophthalmol. **31**, Heft 3. 1885.
5. O. Lummer, Farbenempfindlichkeit des Auges und Leuchttechnik. Berlin, Licht u. Lampe, Zeitschr. f. Beleuchtungsind., Heft 5, 6 u. 7. 1912.
6. A. Vogt, Herstellung eines gelbblauen Lichtfiltrates, in welchem die Macula centralis in vivo in gelber Färbung erscheint, die Nervenfasern der Netz-

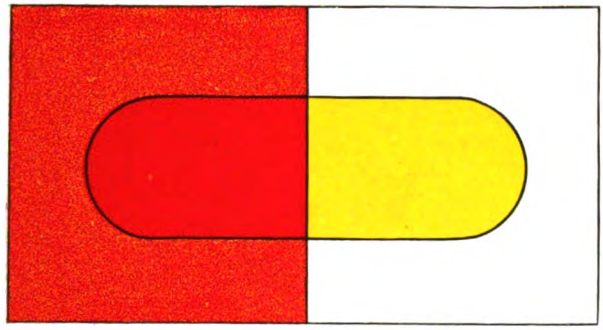

Fig. 1.

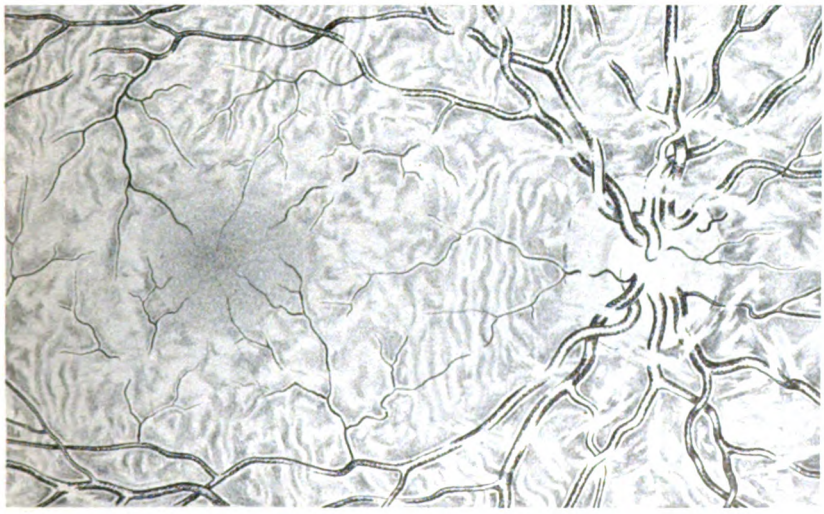

Fig. 3.

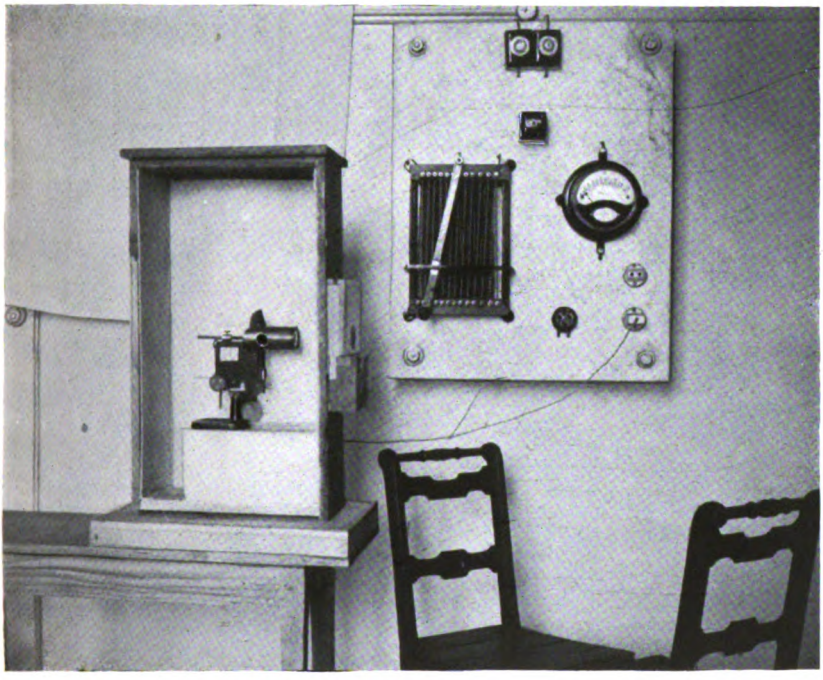

Fig. 2.



Fig. 4.



Fig. 5.

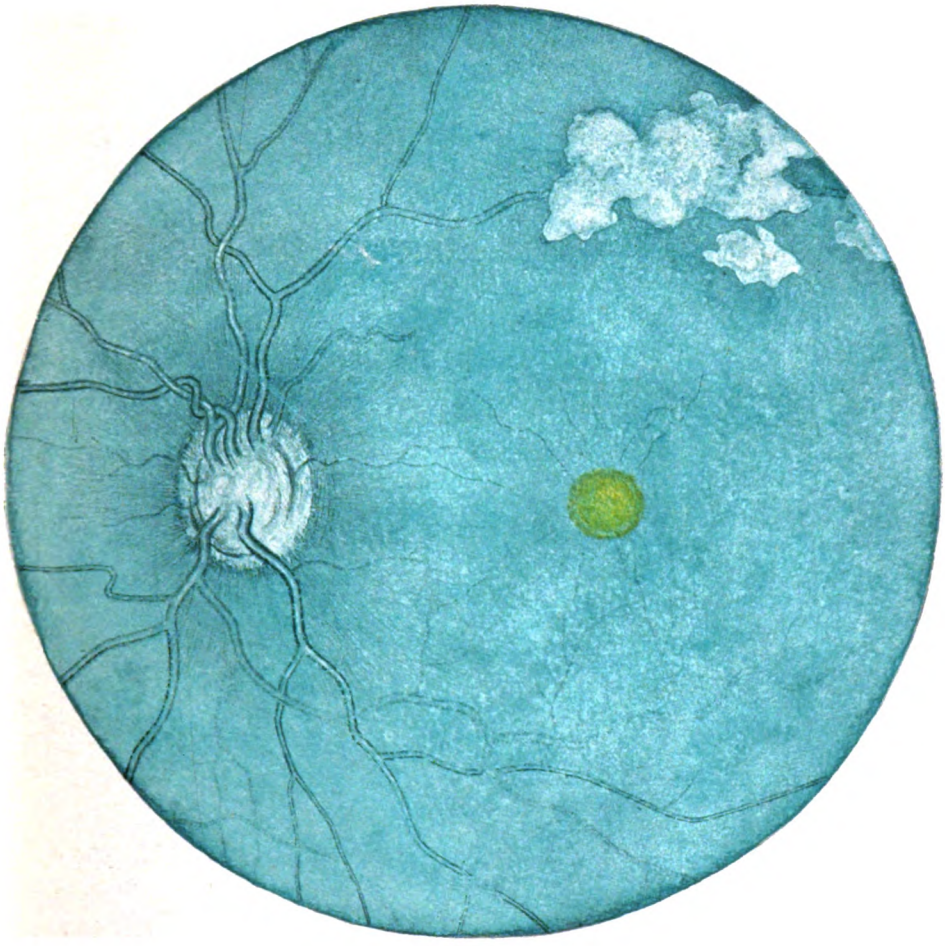

Fig. 6.

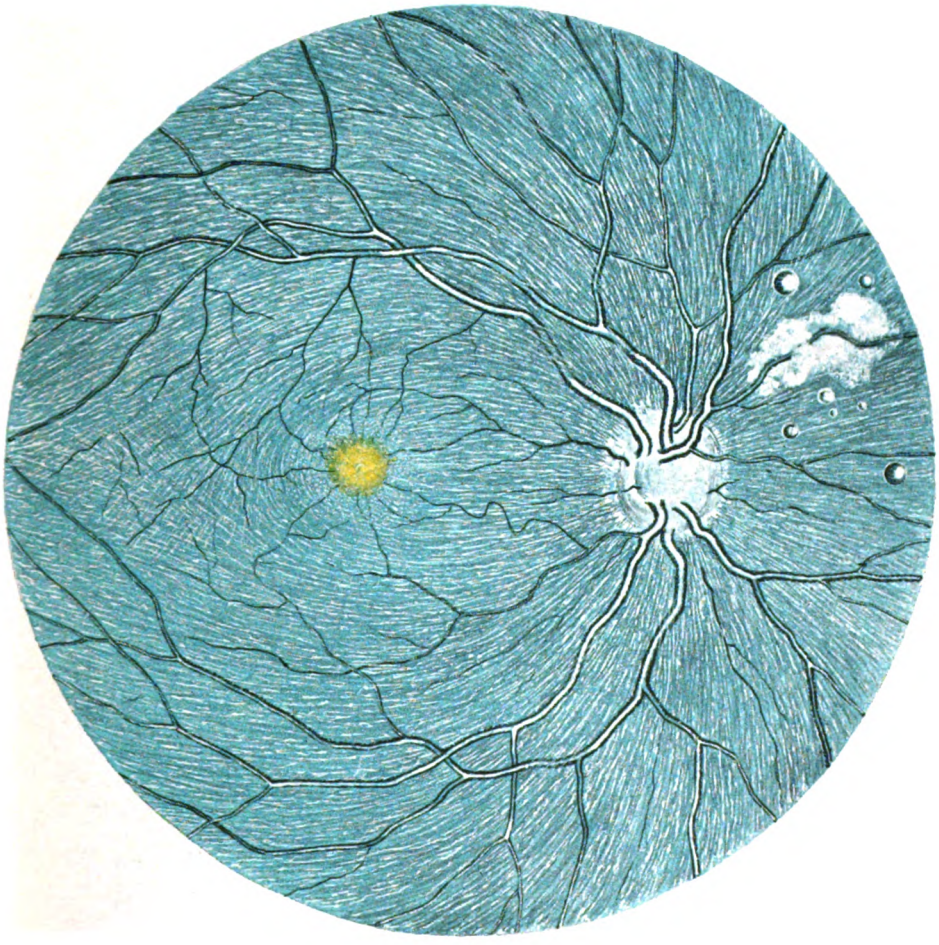

Fig. 7.

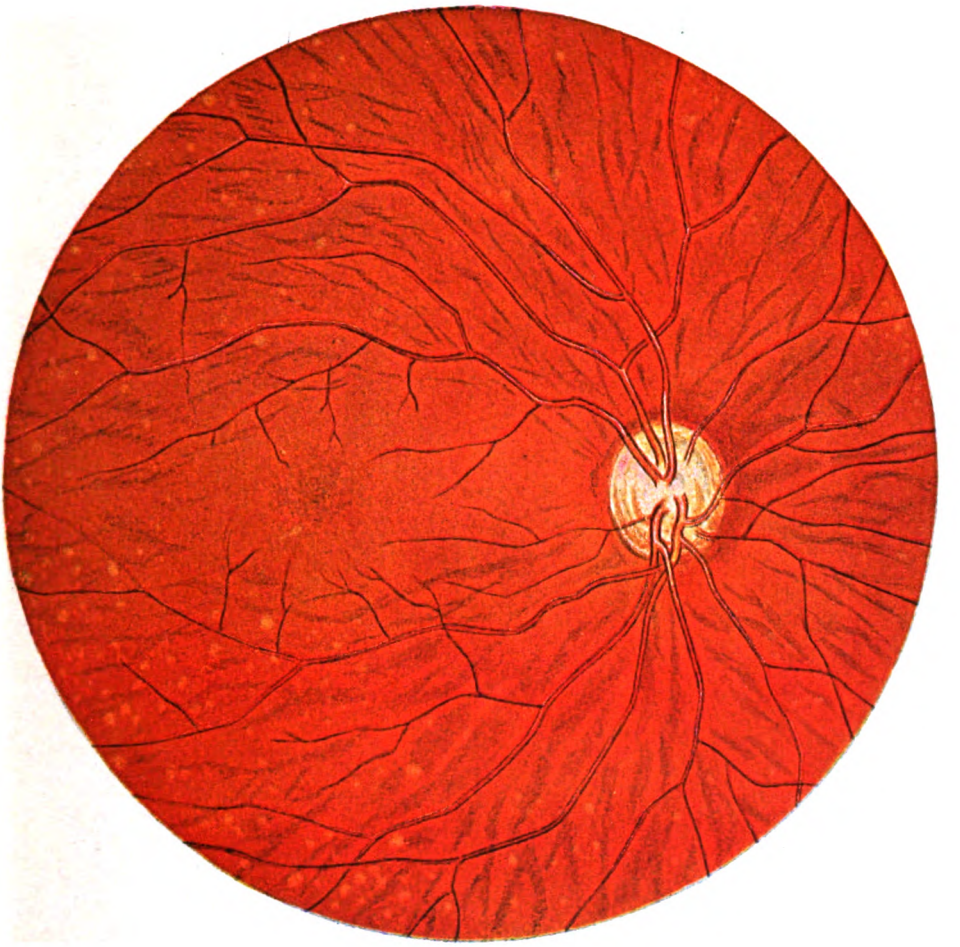

Fig. 8.

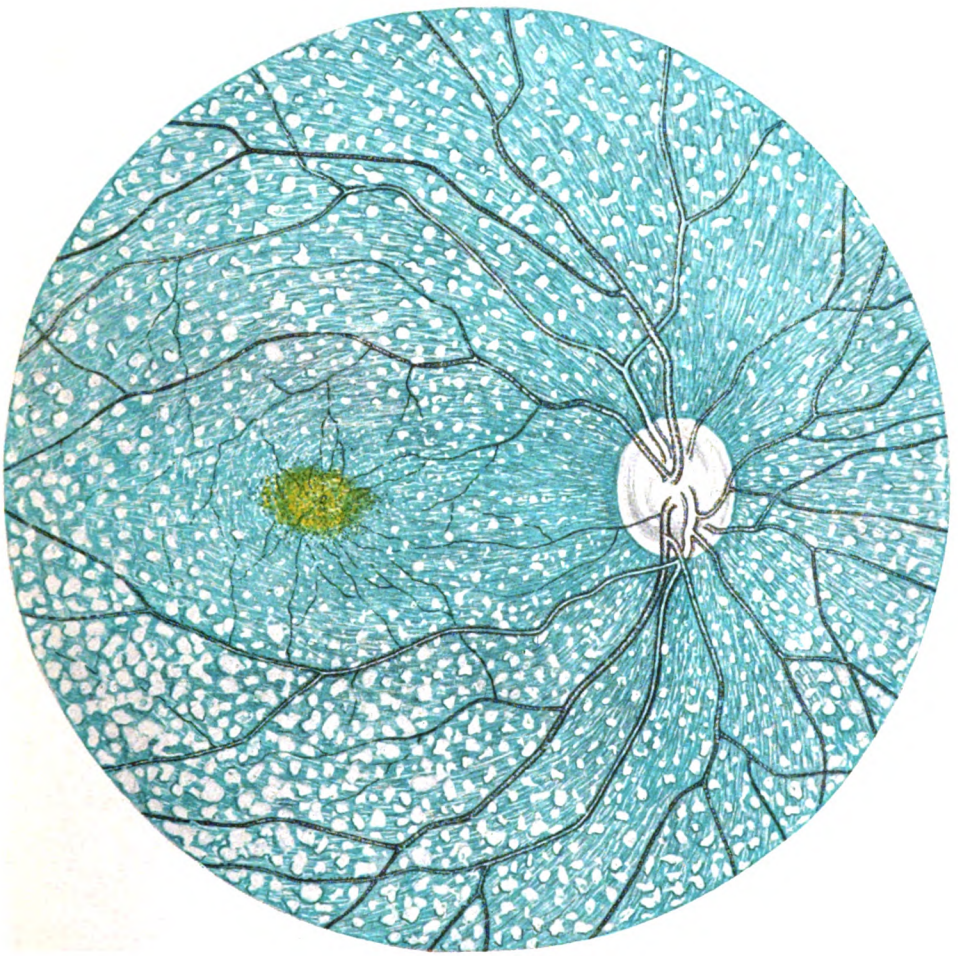

Fig. 9.

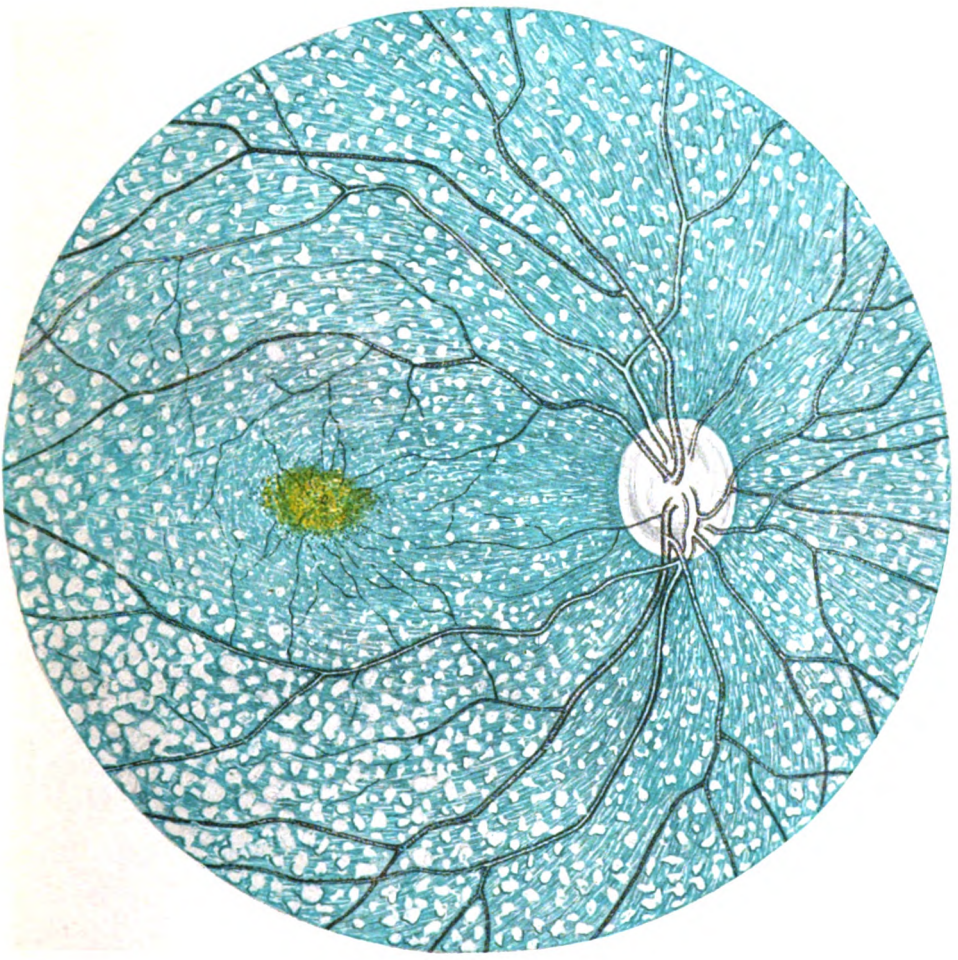

Fig. 9.

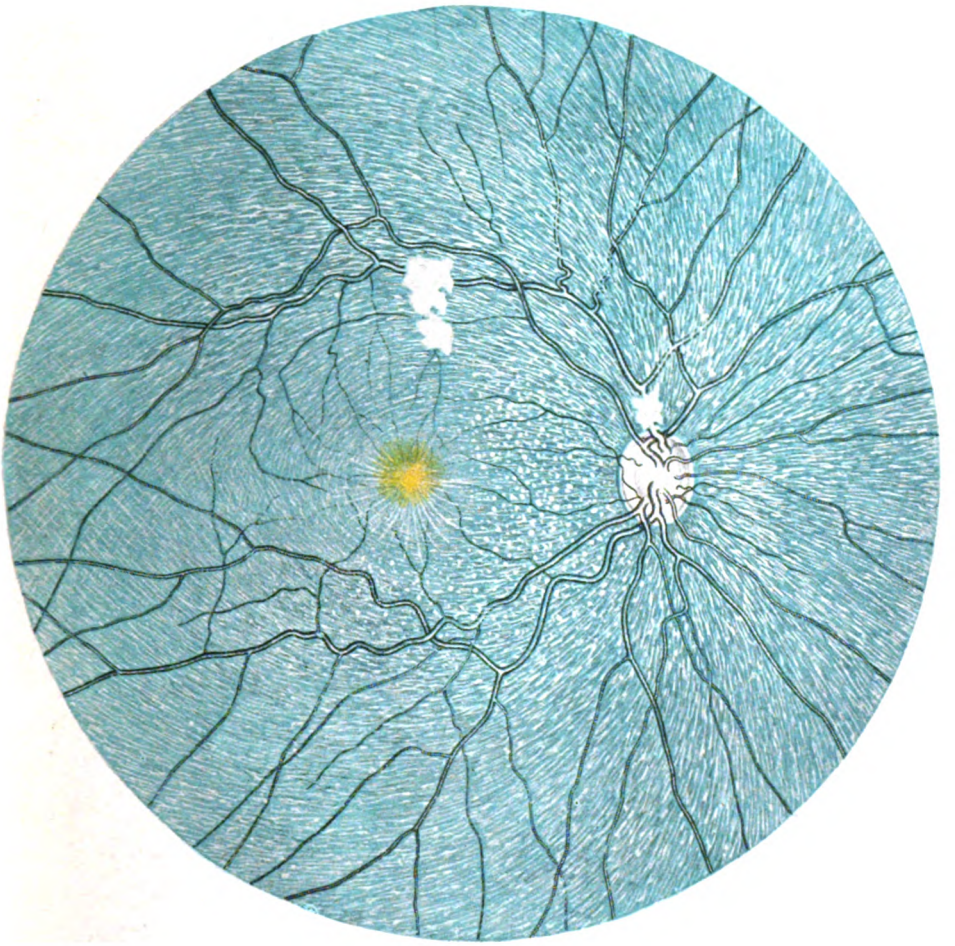

Fig. 10.

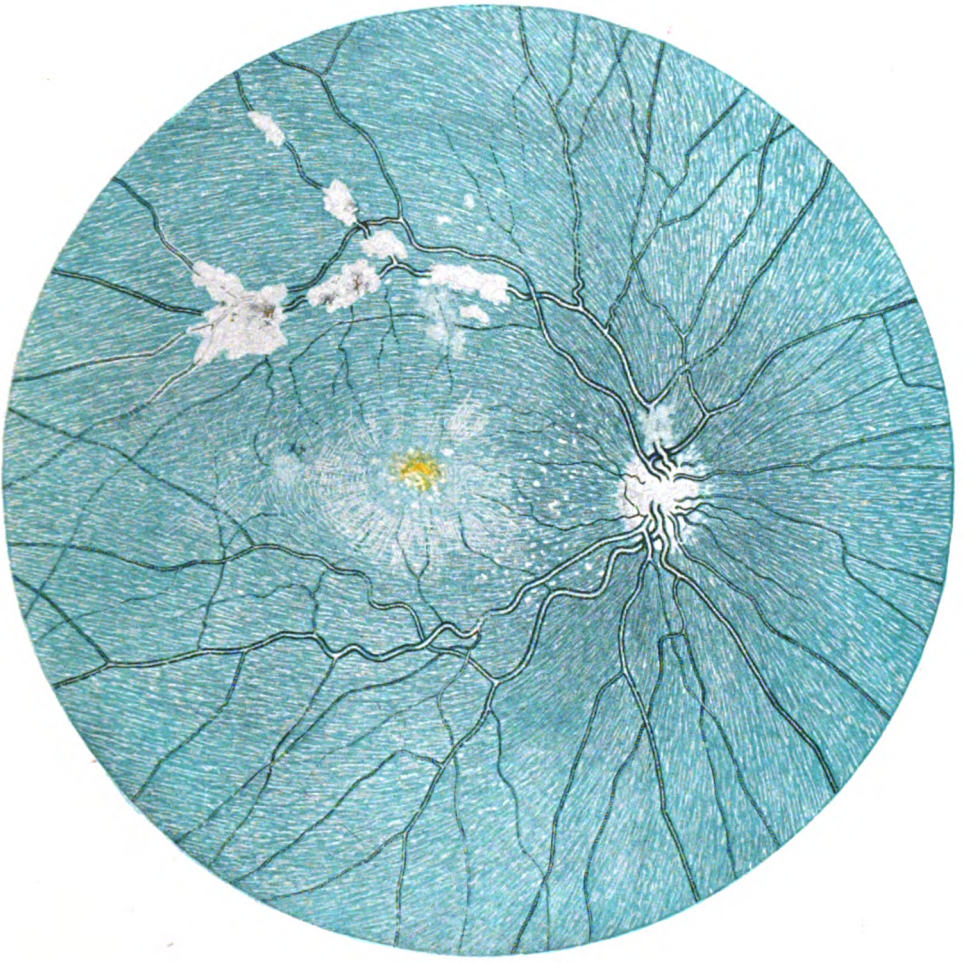

Fig. 11.

Fig. 12.

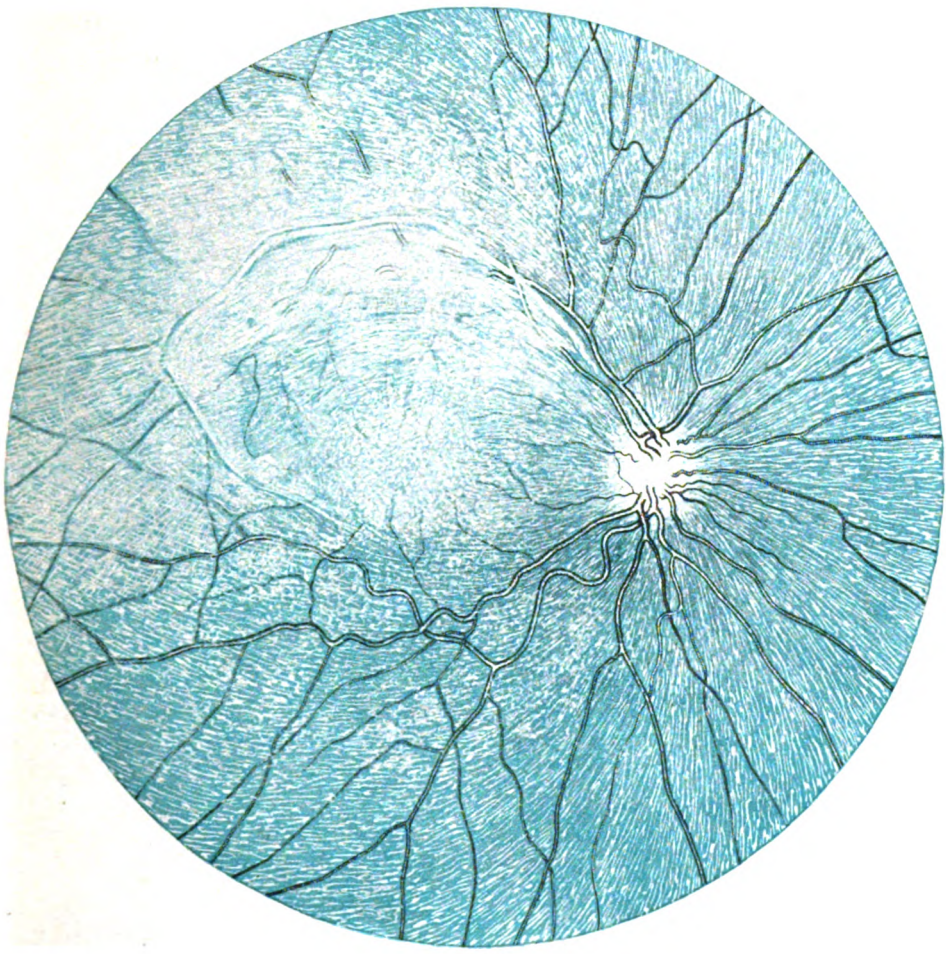

Fig. 12.

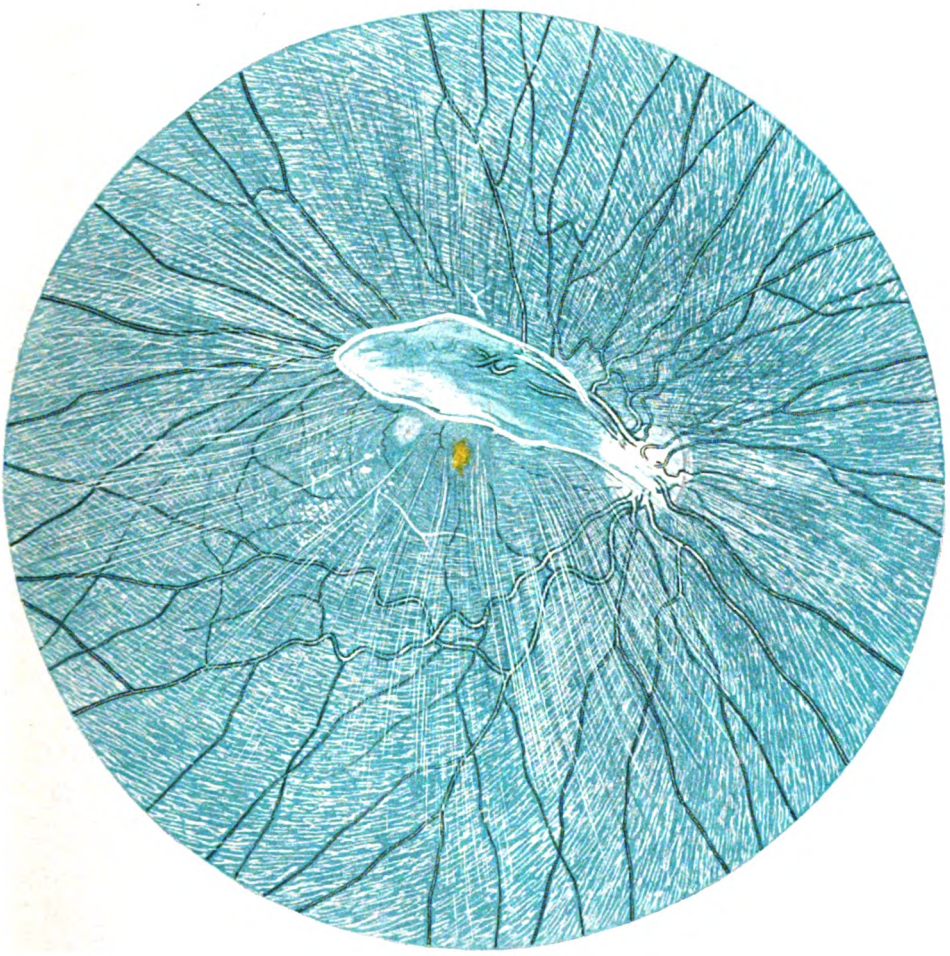

Fig. 13.

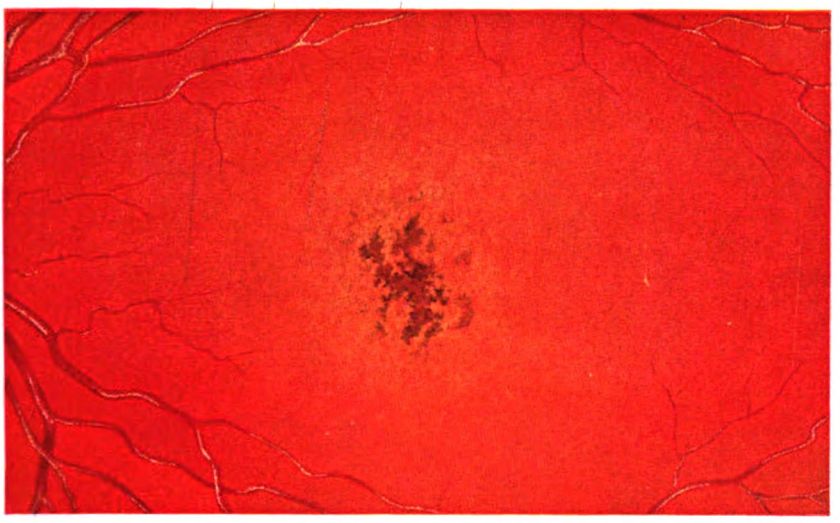

Fig. 14.

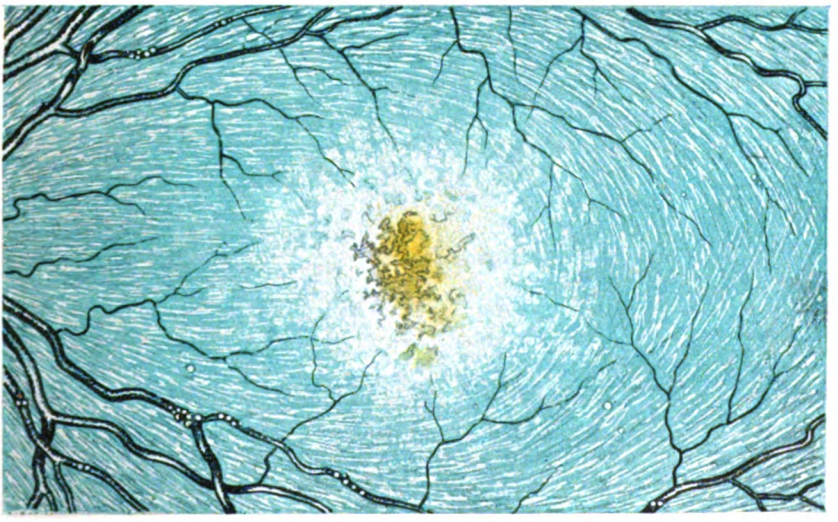

Fig. 15.

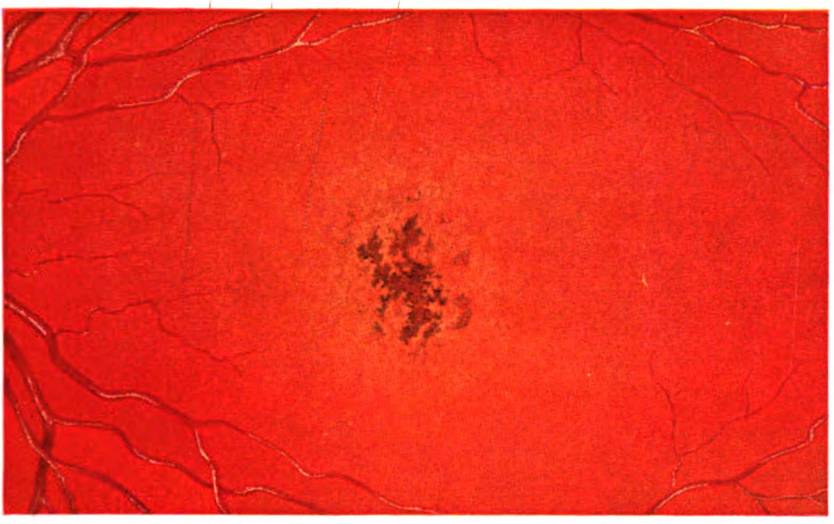

Fig. 14.

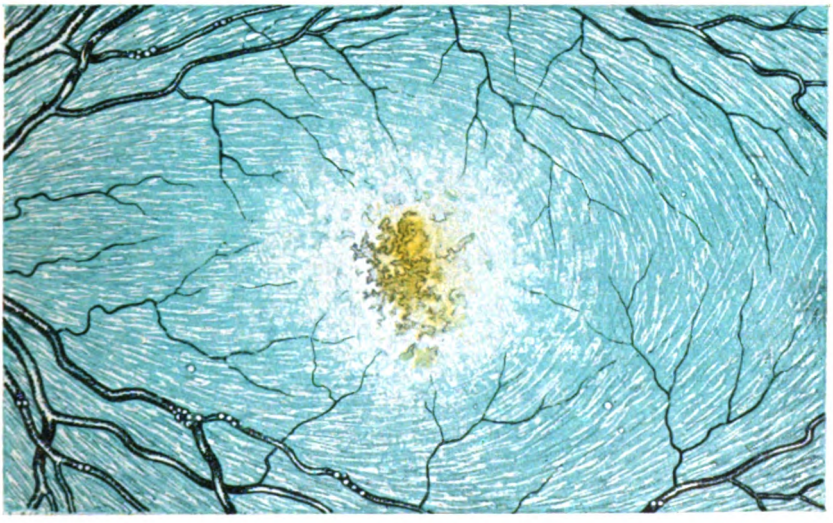

Fig. 15.

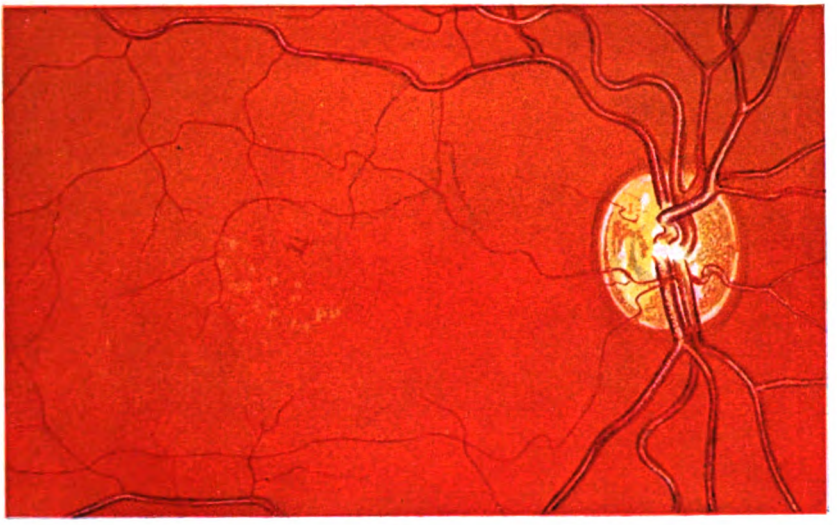

Fig. 16.

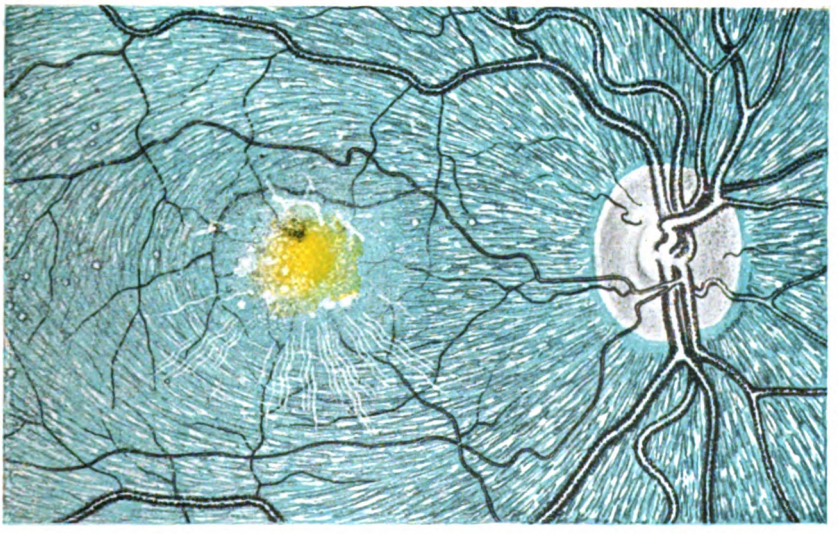

Fig. 17.



Fig. 20.

Fig. 21.



Fig. 20.

Fig. 21.

haut und andere feine Einzelheiten derselben sichtbar werden, und der Grad der Gelbfärbung der Linse ophthalmoskopisch nachweisbar ist. Leipzig, v. Graefes Archiv f. Ophthalmol. 84, Heft 2. 1913.

7. Derselbe, Demonstration eines rotfreien Ophthalmoskopierlichtes anläßlich der 39. Versammlung der Ophthalmol. Gesellsch. in Heidelberg. Jahresbericht der Ophthalmol. Gesellsch. in Heidelberg 1913.
8. J. Oeller, Atlas der Ophthalmoskopie. Wiesbaden 1899 und 1900—1912.
9. H. Schmidt, Die Farbe der Macula im Auge des Menschen. Centralbl. f. med. Wissensch. 1874, Nr. 57.
10. Schmidt-Rimpler, Die Macula lutea anatomisch und ophthalmoskopisch. Leipzig, v. Graefes Archiv f. Ophthalmol. 21, Heft 3. 1875.
11. Merkel u. Kallius, Makroskopische Anatomie des Auges. Graefe-Saemisch, Handb. d. ges. Augenheilk. 1910.

(Aus der Augenklinik und dem Bakteriologischen Institut der Universität Straßburg i. Els.)

Über die Augensymptome bei der Weilschen Krankheit.

Von

Prof. Dr. **E. Hertel.**

Mit 9 Tafeln.

Von den Augensymptomen der Weilschen Krankheit ist am bekanntesten und auch häufigsten die ikterische Verfärbung der Conjunctiva Sclerae. Gelegentlich kann auch die Hornhaut einen leicht gelblichen Ton aufweisen und die Papille verfärbt erscheinen. Der Ikterus beginnt durchschnittlich am 3. bis 8. Tage nach der Erkrankung, die fast immer plötzlich mit Schüttelfrost und heftigem Fieber einsetzt. Kopfschmerzen, gastrische Symptome, Muskelschmerzen, besonders in den Waden, auch nephritische Erscheinungen, Milzschwellung können dem Ausbrechen des Ikterus vorangehen. Zuweilen kann dieser ganz fehlen, Hecker und Otto[3]) beobachteten das sogar in etwa 30% der Fälle.

Des weiteren sieht man am Auge Blutungen, oft in Gesellschaft mit anderen submukösen und subcutanen Hämorrhagien; kleinere Blutfleckchen in der Bindehaut der Lider, aber auch des Bulbus, sind recht häufig, mitunter sind aber auch größere Extravasate vorhanden, die dann sich hinter den Bulbus erstrecken können. Anatomisch konnten sie jedenfalls bis in das retrobulbäre Gewebe und in die Orbita verfolgt werden. Auch in den Muskeln waren Blutungen zu finden. Nach Herrnheiser[2]) kommen auch Blutungen in die Optikusscheide vor.

Im Inneren des Auges kann man Netzhautblutungen finden neben starker Ausdehnung der Gefäße, auch im Optikus sind die Gefäße, selbst die kleinsten Capillaren, meist stark geschlängelt, und hier und da sind kleine Blutungen zwischen den Fasern vorhanden. Am auffallendsten ist die Schlängelung und Füllung der Gefäße aber in der Aderhaut, die in manchen Fällen bauchige, prallgefüllte Vorbuchtungen darstellen können, zwischen denen nicht selten Blutaustritte liegen (Taf. XVII, Fig. 1). Auch im Ciliarkörper sind Blutungen und beträchtliche Gefäßausdehnungen oft vorhanden, weniger in der Iris.

Von entzündlichen Veränderungen ist zuerst eine recht oft feststellbare Conjunctivitis zu nennen, die meist schon vor dem Ikterus einsetzt, mit leichten Schmerzen in den Augen und zuweilen reichlich wässerigem Sekret. Die Bindehaut ist dabei gerötet, auch die Conjunctiva bulbi kann sich gelegentlich an der Entzündung beteiligen. Anatomisch sieht man: Ausdehnung der Gefäße mit Infiltrationsstellen, besonders in der Umgebung der Gefäße, und die schon erwähnten Bindehautblutungen.

Im Inneren des Bulbus neigt am meisten der Uvealtraktus zu entzündlichen Erscheinungen. Iritiden in verschiedensten Graden, auch mit Hypopyonbildung, kommen nicht gar zu selten vor. Auch zu starker Exsudation in den Glaskörper kann es kommen. Alle diese Veränderungen können zurückgehen, ohne daß schwerere Schädigungen zurückbleiben, wie das auch Herrnheiser[2]) in einem Fall schon beschrieben hat. Es wurden aber als Ausgänge auch panophthalmitische Prozesse beobachtet.

Auch anatomisch waren die entzündlichen Veränderungen am regelmäßigsten im Uvealtraktus, besonders in der Aderhaut, nachweisbar, und zwar auch in solchen Fällen, in denen klinisch nichts Besonderes aufgefallen war. Man findet eine zellige Infiltration, die die Umgebung der ausgedehnten Gefäße bevorzugt. Die Zellen bestehen zumeist aus Lymphocyten, auch spärliche Plasmazellen sind vorhanden, seltener eosinophile Zellen (Taf. XVII, Fig. 2). Ähnliche Veränderungen sind oft auch im Ciliarkörper und bei fortgeschritteneren Fällen auch in der Iris nachweisbar. Die Netzhaut dagegen zeigte nur dann entzündliche Veränderungen, wenn ausgedehnte Glaskörpereiterung vorlag. Es fand sich dann auch entzündliche Infiltration des Optikus.

Zur Klarstellung der Entstehung dieser Augensymptome und ihrer pathognomonischen Bedeutung für das Gesamtkrankheitsbild war der Nachweis von Spirochäten, die nach den bekannten Arbeiten von Uhlenhuth und Fromme[4]) als Erreger der Weilschen Krankheit zu betrachten sind, wünschenswert. Nun ist aber nach Uhlenhuth und Fromme der Nachweis der Spirochäten bei den zur Sektion kommenden menschlichen Fällen meist nicht mehr möglich, weil das Material naturgemäß aus den späteren Stadien der Krankheit stammt und in diesen die Spirochäten durch die bakteriziden Stoffe des Blutes aufgelöst sind. Selbst in der Leber, wo nach den experimentellen Resultaten von Uhlenhuth und Fromme eine Anreicherung der Spirochäten stattfindet, kann man sie im menschlichen Sektionsmaterial nur selten und dann auch nur spärlich finden. Es war daher nicht wunderbar, daß die Versuche, die Spirochäten in den durch Sektion gewonnenen Augen nachzuweisen, resultatlos verliefen. Auch zu Verimpfungen auf Meerschweinchen, deren Empfänglichkeit für Spirochäten den Nachweis

derselben auch bei spärlichem Vorkommen sehr erleichtert (Uhlenhuth und Fromme), war das zur Verfügung stehende Sektionsmaterial nicht mehr geeignet. Es wurde daher versucht, durch Verimpfen von sicher spirochätenhaltigem Material an Tieren Anhaltspunkte über das Wachstum der Spirochäten im Auge und über die dadurch bedingten Symptome zu gewinnen. Die Experimente konnten durch das Entgegenkommen von Herrn Kollegen Uhlenhuth im hiesigen bakteriologischen Institut in großer Zahl ausgeführt werden unter dankenswerter Mithilfe von Fräulein Bosselmann, Laborantin des Instituts.

Es wurden Meerschweinchen, aber auch Kaninchen, im ganzen 38 Tiere, geimpft, teils intraperitoneal, teils intraokular. Als Impfmaterial wurde hauptsächlich eine Kochsalzaufschwemmung von zerriebener Leber benutzt, die von frisch an Weilscher Spirochäteninfektion zugrunde gegangenen Meerschweinchen stammte. Daß der Leberbrei lebende Spirochäten enthielt, wurde im Dunkelfeld kontrolliert. Außerdem wurden in einer Reihe von Fällen Impfungen mit Bindehautsekret vorgenommen: es wird darauf später besonders eingegangen werden.

Nach intraperitonealer Einspritzung von 2 ccm Leberbrei zeigten die Meerschweinchen durchschnittlich am 3. oder 4. Tage als erste Augenveränderung conjunctivale Reizung mit wässeriger Absonderung. Erst 2—3 Tage später begann die ikterische Verfärbung der Conjunctiva sclerae. Blutungen konnten schon am 4. Tage nach der Impfung bemerkt werden. Im weiteren Verlauf steigerten sich meist alle Symptome. Die Sekretion blieb aber auch bis zum Ende hin wässerig. Die Blutungen konnten beträchtliche Grade erreichen und, wie die Sektion ergab, bis in das retrobulbäre Gewebe gehen. Meist waren sie vergesellschaftet mit Blutungen an der Nase und Schnauze. Ebenso zeigte sich der Ikterus auch an den anderen Schleimhäuten.

Von Veränderungen im Augeninneren sind zu nennen: iritische Reizung mit mehr oder weniger deutlicher Kammerwassertrübung, gelegentlich auch Glaskörpertrübungen. Im Fundus konnten sichere Veränderungen nicht festgestellt werden. Der Exitus erfolgte am 7. bis 9. Tage nach der Impfung.

In einigen wenigen Fällen waren Blutungen und Entzündung an der Conjunctiva nur ganz andeutungsweise vorhanden. Manchmal trat der Ikterus erst kurz vor dem Exitus auf, einmal ging das Tier, und zwar schon am 6. Tage, ein, ohne überhaupt ikterische Verfärbung zu zeigen.

In den anatomischen Präparaten konnten die Bindehautblutungen bestätigt werden, ebenso die retrobulbären Hämorrhagien. Wiederholt kamen ausgedehnte Blutungen in die Optikusscheide zur Beobachtung

(Taf. XVII, Fig. 3). Im Bulbus fiel regelmäßig eine starke Hyperämie des Uvealtraktus, besonders der Aderhaut, auf. Auch Blutungen fehlten in dieser nicht, dagegen waren Netzhautblutungen ganz selten. Entzündliche Veränderungen waren besonders in der Umgebung der Gefäße zu finden, am ausgesprochensten in der Aderhaut, aber auch im Ciliarkörper, weniger in der Iris. Zwischen den Gefäßen, besonders den größeren, lagen mit Kernfärbung stark hervortretende lymphocytäre Zellen, manchmal mehr diffus, zuweilen aber auch in kleinen Absätzen zu seiten der Gefäße. Auch in den Randpartien der Hornhaut fanden sich einige Male Veränderungen entzündlicher Art. Von dem meist stark gefüllten Randschlingennetz ließen sich Andeutung von tiefem Pannus, aber auch Blutaustritte in die Randpartien der Hornhaut feststellen.

Bei sämtlichen Tieren ergab die Allgemeinsektion übereinstimmende Befunde: mehr oder weniger deutliche ikterische Verfärbung des Unterhautgewebes, Hämorrhagien in der Unterhaut, Lunge und Nieren. In der Leber sah man häufig zahlreiche gelblich-graue Herdchen neben Blutungen in dem brüchigen Gewebe.

Bei den intraokularen Impfungen wurde nach Ablassen des Kammerwassers entweder in die Vorderkammer oder aber durch die Sclera hindurch in den Glaskörper infizierter Leberbrei gebracht. Bei beiden Versuchsanordnungen zeigten sich bei Meerschweinchen schon am Tage nach der Impfung regelmäßig starke Reizung der Augen, Sekretion der Bindehaut und manchmal auch schon Blutungen in der Bindehaut.

Daran schloß sich bei der Vorderkammerimpfung stets rasch zunehmende interstitielle Hornhauttrübung, die schon vom 3. bis 5. Tage an von dichter Vascularisation vom Rande her gefolgt wurde. Die Hornhaut sah in schweren Fällen milchig und auch gelblich-grau aus, ihre Oberfläche war matt. Der Pannus konnte fleischartig rot erscheinen, war deutlich tief gelegen. Die Pupille, zuweilen durch die Hornhauttrübung kaum zu erkennen, war verengt, unregelmäßig, oft waren Blutungen in der vorderen Kammer vorhanden. Daneben zeigten im weiteren Verlauf Bindehautblutungen und Reizzustand des nicht geimpften Auges und allgemeiner Ikterus die Allgemeininfektion an. Der Exitus erfolgte am 9. bis 10. Tage. Die Sektion ergab dieselben typischen Veränderungen an Lunge, Nieren, Leber, Unterhautgewebe wie bei der intraperitonealen Impfung.

Bei Glaskörperimpfungen entwickelte sich schnell ein in der Tiefe liegender Abszeß, der im späteren Verlauf nicht selten einen gelblichen Ton annahm. Iritische Erscheinungen, Blutungen in der vorderen Kammer traten regelmäßig hinzu, auch die tiefliegende Hornhauttrübung mit Vascularisation fehlte in schweren Fällen nicht. Unter den Zeichen der Allgemeininfektion erfolgte, wie bei der Kammer-

impfung, der Exitus, durchschnittlich aber schon am 8. Tage nach der Impfung.

Wie die klinischen Symptome, so boten auch die anatomischen Bilder viel tiefergehende Veränderungen als nach intraperitonealer Impfung, im Charakter aber waren sie sich durchaus ähnlich, es bestanden nur graduelle Unterschiede. Die Blutungen hatten sich in der vorderen Kammer, in der hinteren Kammer und im Glaskörper ausgebreitet, ferner waren Aderhauthyperämie und Aderhautblutungen ganz beträchtlich, so daß die Membran auf das mehrfache verbreitert sein konnte (Taf. XVIII, Fig. 4). Ciliarkörper und Iris waren besonders an der Wurzel reichlich mit Blutungen durchsetzt, auch hier waren die Gefäße strotzend gefüllt, dagegen waren in der Netzhaut Blutungen nur selten zu finden, bei mehreren Tieren fehlten sie ganz.

Auch die entzündlichen Veränderungen zeigten gegenüber den intraperitonealen Impfungen eine starke Steigerung, sie traten wieder im Uvealtraktus am deutlichsten hervor. Die lymphocytäre, perivasculäre Infiltration der äußeren Schichten der Aderhaut war mehr kontinuierlich und nicht selten in breiten Bändern vorhanden (Taf. XVIII, Fig. 5). Auch in der Ciliarkörpergegend waren Anhäufungen von Lymphocyten zu finden neben polymorphkernigen Leukocyten und eosinophilen Zellen. In der Vorderkammer und im Glaskörper bestand reichliche Eiterabsonderung, in einigen Fällen war auch die Netzhaut entzündlich verändert. Die Hornhautveränderungen konnten recht beträchtliche Grade aufweisen, stets waren sie in den Randpartien am mächtigsten entwickelt. Hier war die Hornhaut in der ganzen Dicke verändert, die Lamellen auseinandergetrieben durch eitrige Infiltration, neugebildete Gefäße und Blutungen. Die Gefäße waren strotzend gefüllt, standen mit dem Randschlingennetz in Verbindung. Offenbar durch Diapedese ausgetretene Blutkörperchen konnten bis zum vorderen Ende der Infiltration, die nach dem Zentrum der Hornhaut sich allmählich verjüngte, in den Hornhautspalten gefunden werden (Taf. XIX, Fig. 6). Das Epithel war ohne erkennbare Veränderungen, ebenso waren die glashäutigen Grenzmembranen intakt. Am Endothel fanden sich nicht selten eitrige Niederschläge.

Es sei noch mitgeteilt, daß bei allen diesen intraokular geimpften Meerschweinchen auch die anderen nichtgeimpften Augen genau kontrolliert wurden. Es ließen sich klinisch, aber auch anatomisch durchweg ähnliche Veränderungen nachweisen, wie bei den intraperitoneal geimpften Tieren. In manchen Fällen, namentlich nach Glaskörperimpfungen, schienen die Störungen an den nichtgeimpften Augen stärker zu sein als nach intraperitonealer Impfung. Doch waren die Unterschiede nur gering und nicht gleichmäßig genug, so daß sich ein genaueres Eingehen darauf erübrigen dürfte.

Besonders zu erwähnen sind die intraokularen Impfungen bei Kaninchen. Diese sind nach Uhlenhuth und Fromme sehr viel weniger empfänglich für die Spirochäten als die Meerschweinchen. Uhlenhuth und Fromme fanden nach intraperitonealer Impfung bei Kaninchen nur gelegentlich Krankheitserscheinungen, die aber durchaus einen gutartigen Verlauf nahmen. Nur ein Tier starb, zeigte aber bei der Sektion keine der typischen Organveränderungen, auch konnten Spirochäten nicht nachgewiesen werden, so daß als Todesursache Weilsche Krankheit nicht anzunehmen war.

Nach Impfung in die vordere Kammer konnte nun bei 4 Kaninchen jedesmal ein beträchtlicher Reizzustand der Augen festgestellt werden, und zwar am 2., spätestens 3. Tage nach der Impfung. Es zeigten sich Bindehautsekretion, ferner Blutungen der Bindehaut, Injektion der Ciliargefäße und iritische Reizung. Zweimal kam es zu Pupillarexsudat, einmal trat dazu Trübung der Hornhaut und Pannusbildung, wie sie bei den Meerschweinchen beschrieben wurde. Bei einem Tier trat am 6. Tage nach der Impfung Ikterus auf, und zwar nicht nur an der Conjunctiva beider Augen, sondern auch an der Nase und Schnauze. Am 10. Tage nach der Impfung ging der Ikterus aber wieder zurück, am 12. Tage erschien das Tier wieder normal bis auf den Lokalprozeß am geimpften Auge. Weiterhin verschwanden auch die Hornhauttrübung und der Pannus völlig, ebenso die iritischen Veränderungen. Etwa 3 Wochen nach der Impfung sah man nur noch die kleine lineare Impfnarbe, sonst erschien das Auge normal. Auch in den übrigen 3 Fällen waren die Augenprozesse zur Abheilung gekommen, einmal blieben Synechien zurück, sonst aber waren Dauerfolgen nicht zu sehen. Zeichen einer Allgemeininfektion wurden in diesen 3 Fällen überhaupt nicht beobachtet.

Bei Impfungen in den Glaskörper — auch 4 Tiere — waren die Wirkungen schwerer. Bei dem 1. Tier zeigte sich am Tage nach der Impfung ein starker Reizzustand mit Sekretion. In der Pupille war ein feines Pupillarexsudat vorhanden, der Glaskörper gab grauen Reflex. Der Reizzustand nahm in den nächsten Tagen zu, die Bindehaut schwoll chemotisch auf und zeigte einige Blutungen. Das Exsudat in der Pupille war so dicht geworden, daß ein Einblick in die Tiefe nicht mehr möglich war. Am anderen, nichtgeimpften Auge ließen sich keine Veränderungen wahrnehmen, auch fehlte jeder Ikterus. Der Reizzustand am geimpften Auge ging etwa nach 10 Tagen wieder zurück. Nach 3 Wochen war das Pupillarexsudat viel geringer geworden, man konnte in der Tiefe in der Nähe der Einstichstelle graue Trübungsmassen sehen, seitlich davon war rotes Licht. 2 Monate nach der Impfung war das Auge ganz blaß, es bestanden noch Reste von Iritis, die Glaskörperveränderungen hatten wesentlich abgenommen, im Augenhintergrund waren keinerlei Herde zu sehen, Allgemeinbefinden und Nahrungsaufnahme waren gut.

Im 2. Fall wurde notiert:

Am 1. Tag nach der Impfung: Beträchtlicher Reizzustand, Sekretion, Chemosis der Bindehaut, einzelne Blutungen, Hornhaut getrübt, grauer Reflex aus der Tiefe.

Am 4. Tag nach der Impfung: Sekretion auch auf dem nichtgeimpften Auge, doch hier keine Blutungen. Im geimpften Auge Zunahme der Hornhauttrübung, Pannusbildung vom Rande her. Reflex aus der Tiefe leicht gelblich-grau, sehr starker Reizzustand, Lidödem.

Am 6. Tag nach der Impfung: Im geimpften Auge Zunahme der Hornhauttrübung, Blutungen und Exsudat in der vorderen Kammer, beide Augen gereizt, sezernierend. Beiderseits ikterische Verfärbung der Conjunctiva sclerae, auch Schnauze und Nase gelblich. Tier macht kranken Eindruck, frißt nicht.

Am 12. Tag nach der Impfung: Ikterische Erscheinungen verschwunden, Allgemeinbefinden gut, Nahrungsaufnahme gut; die Sekretion am geimpften Auge nur noch gering, Hornhauttrübung und Pannus unverändert, Exsudat in der vorderen Kammer in Organisation. Nichtgeimpftes Auge ohne Sekretion.

Im weiteren Verlauf bildete sich am geimpften Auge eine Phthisis bulbi aus, das Auge blieb auf Berührung schmerzhaft, die Schrumpfung ging ziemlich schnell vor sich, so daß etwa 4 Wochen nach der Impfung nur noch ein ganz kleiner Stumpf übrig war mit Resten von Pannus an der Hornhaut. Das andere Auge war um diese Zeit normal.

Auch bei dem 3. Tiere waren in den ersten Tagen nach der Impfung schwere Erscheinungen festzustellen: Chemosis, Pupillarexsudat, Glaskörperabsceß. Ikterus trat hier nicht auf, wohl aber zeigte auch das nichtgeimpfte Auge am 5. Tage nach der Impfung Sekretion und einige feine Bindehautblutungen. Auch an der Nase waren am 7. Tage Blutungen zu sehen. Hornhauttrübung und Pannus traten am geimpften Auge erst am 8. Tage nach der Impfung auf und nahmen nur sehr langsam zu. Sie erreichten etwa in der 3. Woche nach der Impfung ihren Höhepunkt. Dann gingen die entzündlichen Erscheinungen wieder zurück. In der 9. Woche waren die Augen beide ganz blaß, ohne Sekretion. An der geimpften Seite waren noch Reste von Pupillarexsudat zu sehen, der Pupillenrand war etwas verwachsen, der Reflex aus der Tiefe undeutlich grau, Ablatio.

Das Auge wurde enucleiert, die mikroskopische Untersuchung ergab: Parenchymatöse Infiltration der Hornhaut, besonders in den Randpartien, Ausdehnung der Gefäße des Randschlingennetzes. Auch in der Bindehaut starke Gefäßfüllung und Infiltration. Die Iris war in ihren hinteren Schichten deutlich infiltriert, mit der Linsenkapsel verwachsen. Die Pupillengegend war durch schwartiges Exsudat zum Teil verlegt. Die Ciliarkörperfortsätze erschienen verbreitert, ihre Gefäße stark ausgedehnt, das Stroma war dicht infiltriert, meist mit mehrkernigen und gelapptkernigen Leukocyten, einige Lymphocytenhaufen. Die Linse war wenig verändert, nur im Äquator etwas Zerfall der Linsenfasern. Im Glaskörper waren ausgedehnte, zum Teil bindegewebig organisierte Exsudatstränge zu sehen, mit denen die Netzhaut verlötet war, zum

großen Teil Netzhautablösung. Zwischen den Glaskörpersträngen fanden sich noch Zonen eitriger Infiltration. Die Netzhaut zeigte bindegewebige Degeneration und stellenweise, besonders nach dem Optikus zu, Infiltration. Der Optikus war mit Rundzellen durchsetzt und ließ starke Hyperämie auch der kleinsten Gefäße erkennen. In der Aderhaut fanden sich ausgedehnte Gefäße und deutliche lymphocytäre Infiltration dazwischen, so daß eine fleckförmige Anordnung der Infiltration entstanden war. Ähnliche Flecke ließen sich auch im Ciliarkörperansatz erkennen.

Besonders schwer war der Verlauf im 4. Fall. Hier zeigte sich schon 6 Stunden nach der Impfung ein stärkerer Reizzustand mit Bindehautchemosis. Die Iris war aufgequollen, aus der Tiefe war ein grauer Reflex festzustellen.

Am 3. Tage nach der Impfung waren die Lider dick geschwollen, durch Sekret verklebt. Es bestand leichte Protrusio bulbi. In der vorderen Augenkammer deutliches Exsudat. Auf dem anderen Auge etwas Sekretion.

Am 4. Tage weitere Zunahme der Entzündungserscheinungen am geimpften Auge, beginnende Hornhauttrübung und Pannus.

Am 5. Tage Hornhaut am geimpften Auge gelblich, ebenso das Exsudat in der vorderen Kammer. Ikterische Verfärbung am nichtgeimpften Auge, hier auch Bindehautblutungen und eine größere Blutung, die offenbar weiter nach hinten geht, oben. Das Tier macht einen schwerkranken Eindruck, am Nachmittag des 5. Tages Exitus.

Die Sektion ergab am geimpften Auge: deutliche Infiltration der Cornea, vom Rande her beginnende Gefäßneubildung, eitriges Exsudat in der vorderen Kammer. Die Gefäße der Iris, der Aderhaut, vor allem auch der Ciliarkörpergegend, waren stark ausgedehnt. Blutungen waren vorhanden, traten aber zurück hinter der Infiltration, die besonders im Ciliarkörper in dicken Wülsten die Gefäße umgab. In der Aderhaut mehr diffuse Infiltration. Im Glaskörper Absceß in den vorderen Partien. Auf der Netzhaut reichliche Rundzellenanhäufung, im Optikus Infiltration und Blutungen. Am nichtgeimpften Auge waren die Bindehautgefäße prall gefüllt, es bestand spärliche Infiltration der Bindehaut, Blutungen waren deutlich zu erkennen, eine größere lag unter dem Rectus superior, sie ließ sich bis in das retrobulbäre Gewebe verfolgen. Die Ciliargefäße waren erweitert, ebenso die Aderhautgefäße, in ihr vereinzelte Blutungen, stärkere Blutungen in der Optikusscheide.

Die Allgemeinsektion ergab: Andeutung von ikterischer Verfärbung des Unterhautgewebes, Blutungen im Bindegewebe, im Peritoneum und in der Lunge. Starke Hyperämie der Nieren, die Leber zeigte makroskopisch keine Veränderungen. Mikroskopisch ließen sich aber Gefäßfüllung und kleinzellige Infiltration der Interlobularräume nachweisen. Ferner waren Blutungen zu sehen und stellenweise beginnende Nekrose der Leberzellen.

Besondere Sorgfalt wurde bei allen Tieren auf den Spirochätennachweis verwendet, sowohl das Bindehautsekret wie die Augen selbst wurden in den verschiedensten Stadien nach der Impfung genau darauf durchsucht, teils mit Färbungen — Giemsa und Levaditi —, teils durch Verimpfung auf andere Tiere. In den Fällen, in denen der Exitus eintrat, wurde auch der Spirochätenbefund der Lebern registriert als bester Beweis für eine etwa entstandene Allgemeininfektion.

Am eindeutigstem gestalteten sich die Leberbefunde; es läßt sich zusammenfassend sagen, daß bei allen Meerschweinchen, die intraperitoneal geimpft wurden, im Abstrich von frisch angelegten Schnittflächen durch die Leber die von Uhlenhuth und Fromme[4]) beschriebenen Spirochäten im Dunkelfeld oder mit Giemsafärbung leicht nachweisbar waren.

Auch in den Fällen, in denen nach intraokularer Impfung der Exitus eingetreten war, wurden die Spirochäten ausnahmslos reichlich in den Lebern gefunden, so daß kein Zweifel bestehen konnte, daß durch die intraokulare Impfung Allgemeininfektion eingetreten war. Besonders hervorzuheben ist, daß das auch für die Impfung bei Kaninchen gilt, bei denen bisher nach Mitteilung von Uhlenhuth und Fromme der Nachweis von Spirochäten in den Organen noch nicht gelungen war. In dem obenerwähnten Fall 4 der intraokularen Glaskörperimpfungen bei Kaninchen, bei dem schon am 5. Tag der Exitus eintrat, wurden in der Leber massenhaft Spirochäten gefunden. Im Dunkelfeld stellten sie feine schlanke Gebilde dar mit zuweilen stärker lichtbrechenden Enden. Ihre Bewegungen erfolgten meist in wurmähnlichen Krümmungen bei mäßiger Geschwindigkeit. In Giemsapräparaten trat die Variabilität ihrer Form deutlich hervor. Es kamen Schlangenform, Ringform, ferner S-förmige Krümmungen, kleiderbügelartige Doppelkrümmungen vor, nicht selten zeigte sich an einem Ende eine knopfförmige Verdickung. Bei starker Vergrößerung fiel häufig eine leichte Körnelung des Körpers auf (Taf. XX, Fig. 7). Auch in Schnittpräparaten gelang ihr Nachweis mit Levaditifärbung ohne jede Schwierigkeit. Die ganze Leber erwies sich dicht durchsetzt mit Spirochäten, auch in der Niere waren sie zu finden. Es soll hier schon vorweggenommen werden, daß in diesen und auch in mehreren anderen Fällen von Impfungen bei Kaninchen auch im Bindehautsekret und in den Augen Spirochäten nachgewiesen wurden; es wird darauf noch genauer eingegangen werden.

Im Bindehautsekret, gleichgültig, ob dasselbe nach intraperitonealer oder intraokularer Impfung auftrat, konnten Spirochäten bei Meerschweinchen und Kaninchen etwa vom 3. Tage an mit Bestimmtheit nachgewiesen werden. Am leichtesten gelang der Nachweis durch Verimpfung. Bei den ersten derartigen Versuchen wurde das Sekret in üblicher Weise mit Platinöse entnommen. Dabei war aber nicht ausgeschlossen, daß durch die Berührung der zu Entzündung und Blutungen neigenden Schleimhaut kleinste Gewebs- und Blutpartikelchen abgestreift wurden, die ihrerseits dann eine Infektion veranlassen konnten. Um über die Infektionsmöglichkeit durch das wässerige Sekret, wie es bei der Krankheit spontan abgesondert wurde, ins klare zu kommen, mußte dieses also ohne Berührung der Schleimhaut ent-

nommen werden. Es wurde daher das Material zu weiteren Versuchen mit feinen Capillaren aus der angestauten Flüssigkeit bei Tieren mit besonders reichlichem Sekret abgesaugt unter Vermeidung jeder Berührung mit der Schleimhaut. Verimpft wurde das Sekret stets auf Meerschweinchen, und zwar teils intraperitoneal, teils intraokular.

Die intraperitoneal geimpften Tiere gingen am 9. Tage unter den geschilderten charakteristischen Zeichen der Allgemeininfektion ein. Die Sektion der Organe bestätigte die klinischen Befunde, jedesmal wurden Spirochäten in der Leber der Tiere gefunden.

Bei der intraokularen Verimpfung des Sekrets trat der Exitus durchschnittlich schon am 7. bis 8. Tage ein. Auch hier ließen der Verlauf, die Sektion und die Spirochätenbefunde in der Leber keinen Zweifel daran aufkommen, daß durch das eingebrachte Sekret eine Spirochäteninfektion eingetreten war.

Des weiteren ließen sich die Spirochäten sowohl im Dunkelfeld als auch mit der Giemsafärbung nachweisen. Bewegungen und Erscheinungsform stimmten durchaus mit den schon beschriebenen Typen überein (Taf. XIX, Fig. 8). Allerdings war ihre Zahl manchmal nur gering, so daß die Feststellung, besonders z. B. im Vergleich zu der in den Leberabstrichpräparaten, sehr mühevoll und zeitraubend sein konnte. Doch wurden unter den vielen Tieren, deren Bindehautsekret daraufhin durchsucht wurde, die Spirochäten nur selten ganz vermißt. Es sei ausdrücklich darauf hingewiesen, daß sie auch bei den infizierten Kaninchen in Präparaten nachgewiesen werden konnten.

Die Durchmusterung von Bindehautschnitten, die nach Levaditi gefärbt waren, ergab bei Meerschweinchen wie bei Kaninchen die Anwesenheit von Spirochäten in dem lockeren Bindegewebe sowohl der Conjunctiva bulbi wie auch der Übergangsfalte. Die Spirochäten stellten sich mit der Levaditifärbung etwas dicker dar, ließen aber sonst dieselbe Form erkennen wie bei der Giemsafärbung, auch die knopfförmige Anschwellung an dem einen Ende fehlte nicht. Mit großer Regelmäßigkeit waren sie auch im Epithel der Bindehaut zu finden, nach dessen Durchsetzung sie offenbar mit dem wässerigen Bindehautsekret abgeschieden werden (Taf. XXI, Fig. 9). Daß die Spirochäten auch umgekehrt von außen durch die Bindehaut in den Körper einzudringen vermögen, haben Uhlenhuth und Fromme (4) schon nachgewiesen. Sie konnten durch Einbringen von spirochätenhaltigem Blut in den Conjunctivalsack Meerschweinchen infizieren. Die Sektion der Tiere ergab typischen Organbefund und Spirochäten in der Leber.

Der Nachweis von Spirochäten in Schnittpräparaten durch den Bulbus war bei Meerschweinchen, die intraperitoneal geimpft waren, nicht jedesmal möglich. Doch gelang es, in einer Reihe von Fällen die Spirochäten mit der Levaditifärbung aufzufinden, so daß der Be-

weis von ihrem Eindringen in die Augengewebe als sicher erbracht gelten kann und die negativen Befunde bei einigen Tieren wohl auf die Unvollkommenheit der Untersuchungsmethoden und vielleicht auch auf die zufällig ungünstige Wahl der Untersuchungszeit zurückgeführt werden können.

Am leichtesten war der Nachweis im Uvealtraktus. In der Aderhaut waren zuweilen zahlreiche Exemplare in den größeren Gefäßen zu finden, ebenso auch in der näheren Umgebung der Gefäße (Taf. XXI, Fig. 10). Auch in der Iris waren intravasculäre Befunde von Spirochäten nicht gar zu selten, sie waren aber auch im Stroma vorhanden, ferner in einem Fall im Exsudat, das in geringem Maße der Irisvorderfläche aufgelagert war (Taf. XXII, Fig. 11). Fig. 12 (Taf. XXIII) zeigt den Austritt einer Hämorrhagie in die vordere Kammer; mit den Blutkörperchen waren auch Spirochäten in das Kammerwasser gelangt.

In den Linsenschnitten fanden sich nach intraperitonealer Impfung niemals Spirochäten. Das steht im Einklang mit der Mitteilung von Uhlenhuth und Fromme, daß durch Impfung mit Kammerwasser und Glaskörper, aber nicht mit Linsensubstanz andere Tiere infiziert werden konnten.

Auch in der Netzhaut und im Optikus gelang der Nachweis von Spirochäten bei intraperitoneal geimpften Tieren mit der Levaditifärbung nicht.

Bei der intraokularen Impfung war das Wachstum der Spirochäten bei Meerschweinchen und Kaninchen ein sehr reges. Schon nach 10—12 Stunden war nicht nur in der Umgebung der Impfstelle eine enorme Anhäufung der Spirochäten eingetreten, sie wurden auch reichlich in den übrigen Augenteilen nachgewiesen. So war eine schnelle Verbreitung in der Hornhaut, besonders nach Impfungen in die vordere Kammer, sehr leicht festzustellen, da sie in den meisten Fällen die Hornhaut allenthalben sehr zahlreich durchsetzt hatten; manchmal schienen sie mit ihrer Längsachse nach dem Lamellenverlauf der Hornhaut orientiert zu sein, in anderen Fällen war ihre Verbreitung eine ganz unregelmäßige (Taf. XXII, Fig. 13).

In der Iris, im Ciliarkörper und in der Aderhaut waren die Spirochäten massenhaft zu finden, in unregelmäßiger Verteilung im Stroma, aber auch intravasculär.

Im vorderen Glaskörper hatte nicht selten an zwei Stellen eine besondere Ansammlung von Spirochäten stattgefunden, einmal in der Gegend des Orbiculus ciliaris. Hier konnten sie in dichten Schwärmen liegen, offenbar am Epithel sich ansammelnd. Daß dadurch aber auf die Dauer ihre Passage nicht gehindert wurde, ging aus Befunden hervor, die die Durchsetzung des Epithels mit Spirochäten und ihren Übertritt in die angrenzenden Partien des Ciliarkörpers erkennen ließen

(Taf. XXIV, Fig. 14). Eine zweite Ansammlungsstelle fand sich in der Umgebung der Linse. Auch hier war offenbar dem weiteren Vordringen der Spirochäten ein Hindernis entstanden, und zwar in der Linsenkapsel. Diese scheint für die Spirochäten undurchdringbar zu sein, wenigstens konnten sie bei intakter Kapsel im Linsengewebe nicht gefunden werden (Taf. XXIV, Fig. 15). Wurde die Kapsel aber bei der Impfung absichtlich lädiert, so drangen die Spirochäten auch in die Linse ein (Taf. XXV, Fig. 16). Sie waren dann nicht nur in den zertrümmerten Linsenmassen in der Umgebung der Kapselläsion zu finden, sondern auch weit entfernt davon zwischen anscheinend ganz normalen Linsenfasern (Taf. XXV, Fig. 17). Es ist demnach wohl anzunehmen, daß auch die schon erwähnte Sterilität der Linse bei intraperitonealer Impfung auf Rechnung der Undurchdringlichkeit der Kapsel und nicht etwa auf eine besondere Eigenschaft der Linsensubstanz zurückzuführen ist.

Ob vielleicht etwas Derartiges für die Netzhaut anzunehmen ist, konnte mit Sicherheit auch nach intraokularer Impfung nicht entschieden werden. Es ließen sich die Spirochäten in den Fällen, in denen das mikroskopische Bild der Netzhaut normal war, in ihr mit Sicherheit nicht nachweisen, das würde mit den schon angegebenen Befunden nach der intraperitonealen Impfung übereinstimmen. Da, wo sie in der Netzhaut gefunden wurden, war auch die Membran verändert, entweder durch eitrige Infiltration oder durch bindegewebige Degeneration. Der ursächliche Zusammenhang beider Befunde konnte auf Grund des bisher untersuchten Materials nicht eindeutig geklärt werden. Ähnlich verhielt es sich auch mit dem Optikusfasergewebe.

Aus den mitgeteilten experimentellen Resultaten dürfte sich ergeben haben, daß es gelingt, die bei Menschen beobachteten Augensymptome der Weilschen Krankheit durch Überimpfung von Uhlenhuth-Frommeschen Spirochäten bei Tieren, speziell Meerschweinchen und Kaninchen, zu erzeugen. Die klinischen Erscheinungen boten bei den Tieren keine wesentlichen Abweichungen von den bei den Menschen beobachteten. Der Ikterus, die Hyperämie, die Blutungen, die entzündlichen Veränderungen fanden sich in gleichem Maße. Auch anatomisch ließ sich weitgehende Übereinstimmung zwischen den Befunden bei Tieren und Menschen feststellen.

Die experimentellen Befunde brachten insofern wertvolle Ergänzungen der menschlichen Befunde, als sie gestatteten, die Veränderungen in verschiedenen Stadien zu studieren, und die Feststellung ermöglichten, daß am Auge auch schwere destruktive Prozesse durch die Infektion mit Weilschen Spirochäten möglich sind, wie Keratitis parenchymatosa, ferner progressive Eiterung, Phthisis bulbi.

Die Entstehung der Augenveränderungen und ihre patho-

gnomonische Bedeutung für das Gesamtkrankheitsbild konnten durch das Tierexperiment gut erkannt werden. Die Blutungen und die entzündlichen Veränderungen waren als unmittelbare Folgen der Spirochäteninvasion anzusprechen. Das ergab sich aus der Regelmäßigkeit ihres Auftretens nach der Impfung und der graduellen Steigerung durch die intraokulare Impfung, bei der ja die Einwirkung der Spirochäten auf die Augenhäute viel unmittelbarer und stärker war als bei der intraperitonealen Impfung. Die Häufigkeit der Spirochätenbefunde in den Gefäßen und ihrer Umgebung sowie die Neigung zu Blutungen und die starke Bevorzugung der Umgebung der Gefäße durch die Infiltration sprachen für eine ausgesprochene Gefäßstörung durch Toxine oder die Spirochäten selbst.

Der Ikterus war im wesentlichen als Folge der Leberveränderung durch die Spirochäten anzusprechen. Es kamen aber auch vereinzelte Tiere ohne stärkeren Ikterus sehr schnell ad exitum. Hier war offenbar die Vermehrung der Spirochäten im Blut eine so schnelle, daß eine Überschwemmung des Körpers mit Toxinen eintrat, die den Exitus zur Folge hatte, ehe die lokalen Leberveränderungen hochgradig genug waren, um den Ikterus völlig zum Ausbruch kommen zu lassen. Es würde das auch im Einklang damit stehen, daß Uhlenhuth und Fromme[4]) experimentell feststellen konnten, daß die Spirochäten ihre höchste Entwicklung vor Ausbruch des Ikterus haben.

Das Fehlen des Ikterus bei gutartig verlaufenden Fällen, das nach Hecker und Otto[3]) bei Menschen oft vorkommen kann, wurde auch im Tierexperiment vereinzelt beobachtet. Nicht uninteressant war, daß bei Tieren, die intraocular geimpft waren, zwar der Ikterus fehlte, die Sekretion und die Blutungen am anderen Auge aber doch die Allgemeininfektion anzeigten. Es können also beim Fehlen des Ikterus auch die anderen Augensymptome, besonders die leicht feststellbaren Veränderungen der Bindehaut, die Diagnose der Grundkrankheit stützen helfen. Sicherer ist in zweifelhaften Fällen der von Uhlenhuth und Fromme (4) angegebene Weg der Verimpfung von Blut auf Meerschweinchen. In manchen Fällen dürfte dabei auch die intraokulare Impfung, bei der ja nach der gegebenen Darstellung bei Meerschweinchen die Spirochäten sehr regelmäßig zur Entwicklung kommen, gute Dienste leisten. Denn man hat die Möglichkeit, in der schnell auftretenden entzündlichen Reaktion des Auges schon am 1. oder 2. Tage nach der Impfung den gewünschten Anhaltspunkt für die Diagnose zu gewinnen; dazu begünstigt das lebhafte Wachstum der Spirochäten im Auge auch die Verwendung etwa wenig zur Impfung vorhandenen Materials, während bei intraperitonealer oder intrakardialer Impfung vielleicht die schneller und intensiver einsetzende antitoxische Wirkung des Blutes die geringe Infektionskraft eines spärlichen Impfstoffes zunichte machen kann.

Von besonderer praktischer Bedeutung dürfte schließlich sein, daß der Nachweis erbracht werden konnte, daß das Sekret bei der ja nicht so selten auftretenden Conjunctivitis der Weilschen Krankheit Spirochäten enthalten kann. Bei der hohen Infektionskraft derselben und den zahlreichen Eingangspforten, von denen ja sogar die intakte Haut nicht ausgenommen ist (Uhlenhuth und Fromme), ist daher mit der Übertragungsmöglichkeit der Krankheit durch das Augensekret sehr wohl zu rechnen.

Literatur.

1. Weil, A., Über eine eigentümliche, mit Milztumor, Ikterus und Nephritis einhergehende akute Infektionskrankheit. Deutsches Arch. f. klin. Med. **39**, 209. 1886.
2. Herrnheiser, J., 2 Fälle von Erkrankung des Auges bei Morbus Weilii. Prager med. Wochenschr., 17. Jahrg., S. 492. 1892.
3. Hecker und Otto, Veröffentlichungen aus dem Gebiete des Militärsanitätswesens 1911, Heft 46.
4. Uhlenhuth und Fromme, Untersuchungen über die Ätiologie, Immunität und spezifische Behandlung der Weilschen Krankheit (Ikterus infectiosus). Zeitschr. f. Immunitätsforsch. u. experim. Therap. **25**, 317. 1916.

Erklärung der Figuren auf Tafel XVII bis XXV.

Fig. 1. Aderhauthyperämie und Blutungen beim Menschen. Hämatoxylin-Eosinfärbung. Zeiß-Objektiv D. Ocular 2.

Fig. 2. Aderhauthyperämie und Infiltration beim Menschen. Netzhaut nicht verändert. Hämatoxylin-Eosinfärbung. Zeiß-Objektiv A. Ocular 2.

Fig. 3. Blutungen in die Aderhaut, Optikusscheide und retrobulbäres Gewebe beim Meerschweinchen. (Intraperitoneale Impfung.) Hämatoxylin-Eosinfärbung. Zeiß-Objektiv A. Ocular 2.

Fig. 4. Blutungen in die Vorderkammer, Hinterkammer, Glaskörper, Ciliarkörper, Aderhaut, auch in der Netzhaut und Papille, Bindehaut, Hornhaut und retrobulbär. Infiltration der Hornhaut, Iris, des Ciliarkörpers und der Aderhaut. — (Meerschweinchen, intraoculare Impfung.) Hämatoxylin-Eosinfärbung. Zeiß-Objektiv A. Ocular O.

Fig. 5. Starke Aderhautblutung und Infiltration beim Meerschweinchen. (Intraoculare Impfung). Hämatoxylin-Eosinfärbung. Zeiß-Objektiv D. Ocular 2.

Fig. 6. Hornhautveränderungen aus der Gegend nahe dem Centrum beim Meerschweinchen. (Intraoculare Impfung.) Hämatoxylin-Eosinfärbung. Zeiß-Objektiv D. Ocular 4.

Fig. 7. Spirochäten aus dem Leberausstrich (Kaninchen). (Intraoculare Impfung.) Giemsafärbung. Ölimmersion Apochrom. Apertur. 1,30, Compens. Ocular 6.

Fig. 8. Spirochäten im Conjunctivalsekret beim Meerschweinchen. (Intraperitoneale Impfung.) Giemsafärbung. Zeiß-Ölimmersion Apochrom. Apertur 1,30. Compens. Ocular 6.

Fig. 9. Spirochäten in einer Bindehautfalte und im Epithel (Kaninchen). (Intraoculare Impfung.) Levaditifärbung. Zeiß-Ölimmersion 1/12. Ocular 2.

Fig. 10. Spirochäten in der Aderhaut intra- und extravasculär (albinotisches Meerschweinchen). (Intraperitoneale Impfung.) Levaditifärbung. Zeiß-Ölimmersion Apochrom. Apertur 1,3. Compens. Ocular 4.

Fig. 11. Spirochäten in der stark pigmentierten Iris und im Vorderkammerexsudat (Meerschweinchen). (Intraperitoneale Impfung.) Levaditifärbung. Zeiß-Ölimmersion 1/12. Ocular 2.

Fig. 12. Blutung aus der Iris (stark pigmentiert) und gleichzeitiger Austritt von Spirochäten in die vordere Kammer (Meerschweinchen). (Intraperitoneale Impfung.) Levaditifärbung. Zeiß-Ölimmersion 1/12. Ocular 2.

Fig. 13. Spirochäten in der Hornhaut und einzelne in der vorderen Kammer unter der Descemet (Meerschweinchen). (Intraoculare Impfung.) Levaditifärbung. Zeiß-Ölimmersion Apochrom. 1,3. Compens. Ocular 4.

Fig. 14. Ansammlung von Spirochäten im Glaskörper, am Epithel der Orbiculargegend (Kaninchen). (Intraoculare Impfung.) Levaditifärbung. Zeiß-Ölimmersion 1,3. Apochrom. Compens. Ocular 4.

Fig. 15. Ansammlung von Spirochäten an der Linsenkapsel (Meerschweinchen). (Indraoculare Impfung.) Levaditifärbung. Zeiß-Apochrom. Ölimmersion. 1,3. Compens. Ocular 4.

Fig. 16. Spirochäten im Glaskörper, Durchtritt durch die Kapselwunde in die Linsensubstanz (Kaninchen). (Intraoculare Impfung.) Levaditifärbung. Zeiß-Apochrom. Ölimmersion 1,3. Compens. Ocular 4.

Fig. 17. Spirochäten in normalen Linsenpartien (Kaninchen). (Intraoculare Impfung.) Levaditifärbung. Zeiß-Ölimmersion 1/12. Ocular 2.



2.

3.

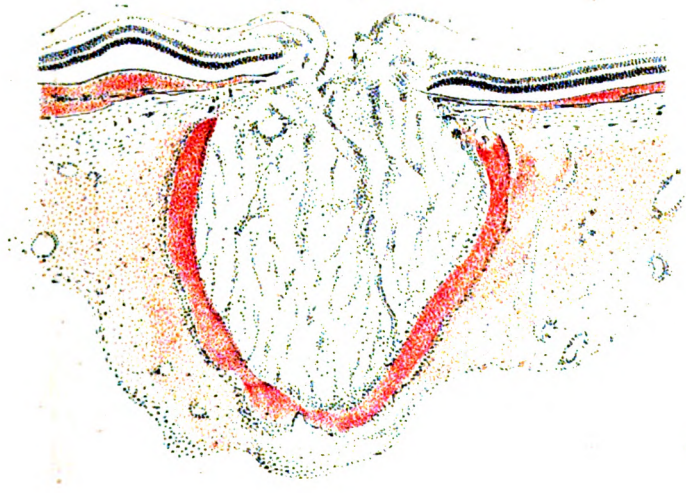

4.

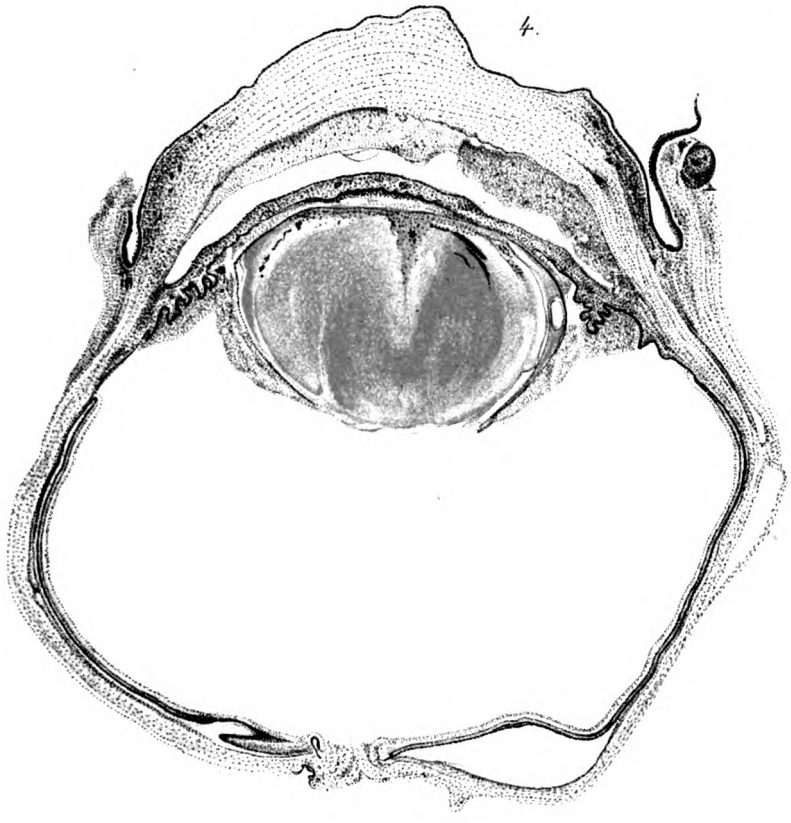

5.

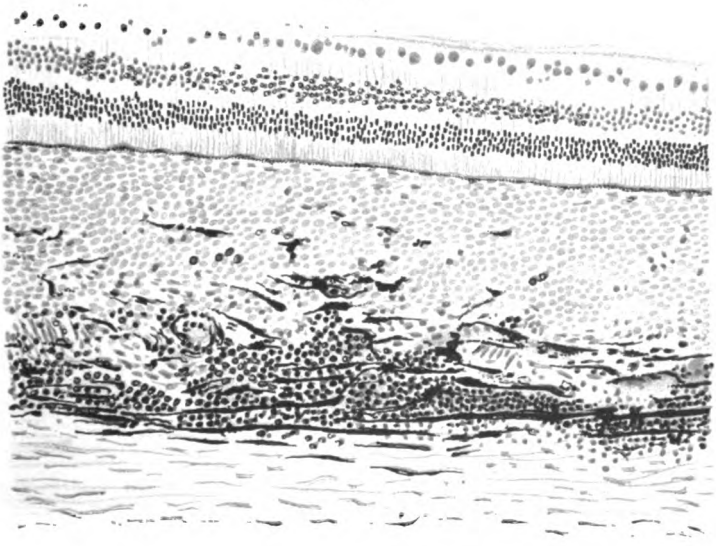

Hertel, Augensymptome bei der Weil'schen Krankheit.

Verlag v. n Julius Springer in Berlin.

8.



Verlag von Julius Springer in Berlin.

7.

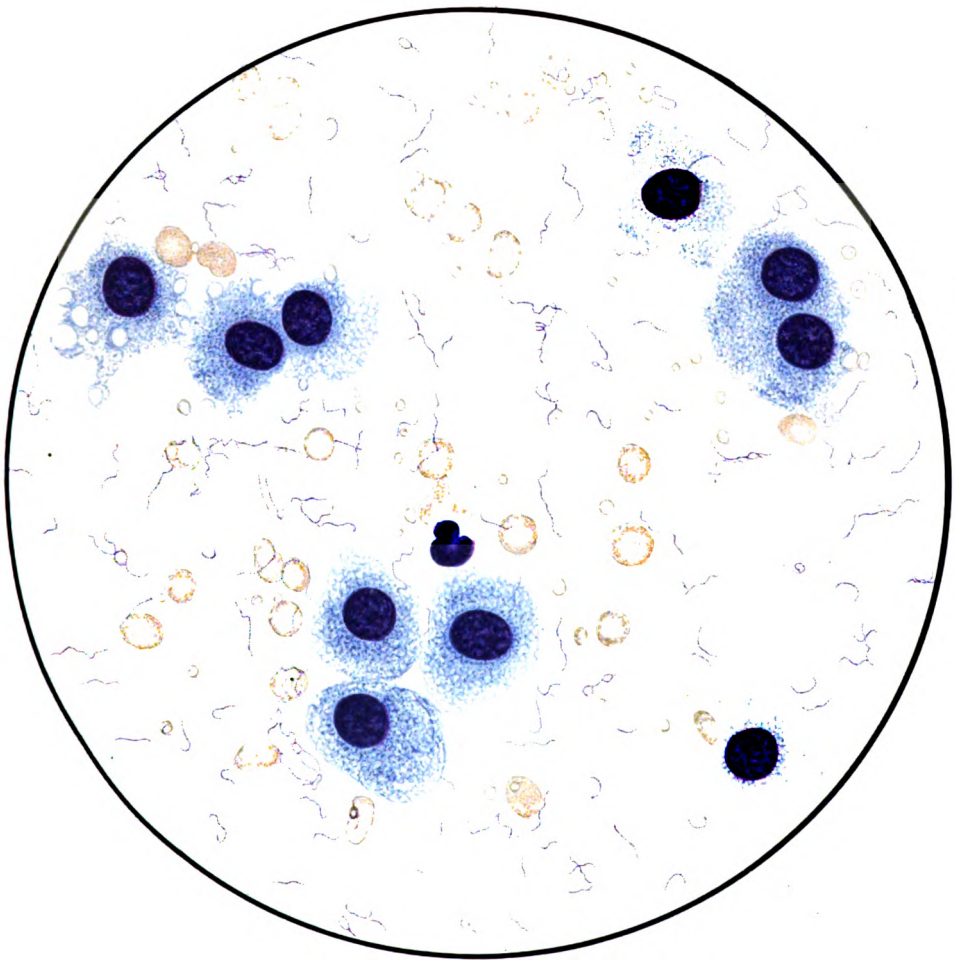

9.

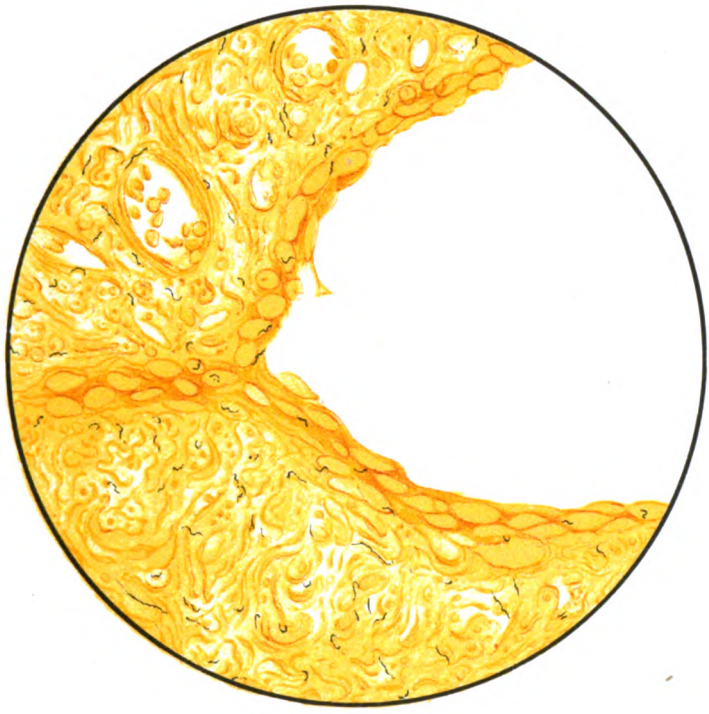

10.

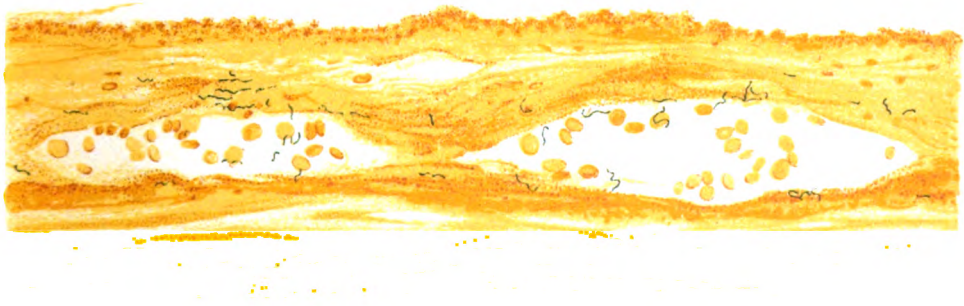

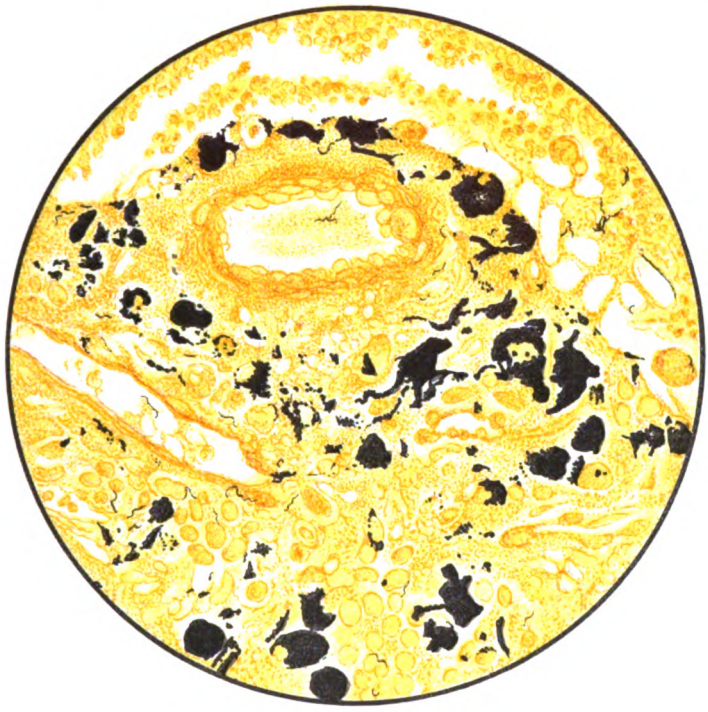

13.

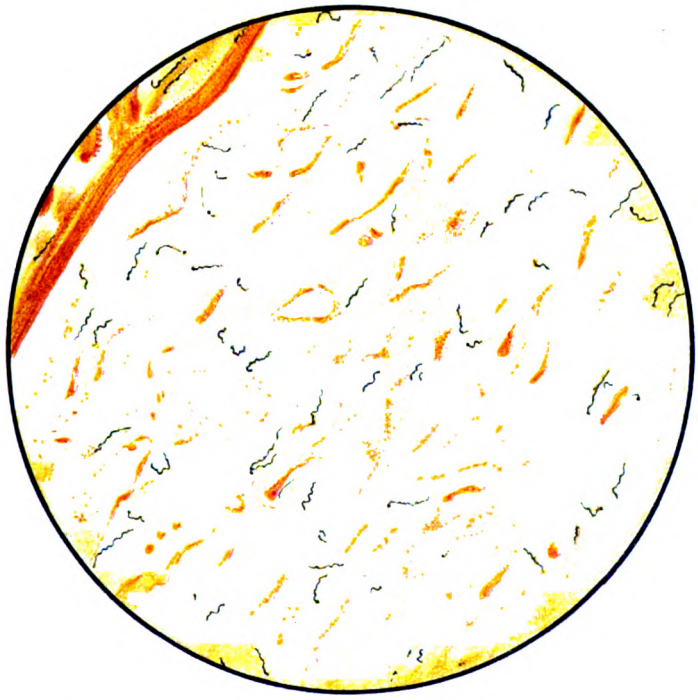

Hertel, Augensymptome bei der Weil'schen Krankheit

Verlag von Julius Springer in Berlin

12



Hertel

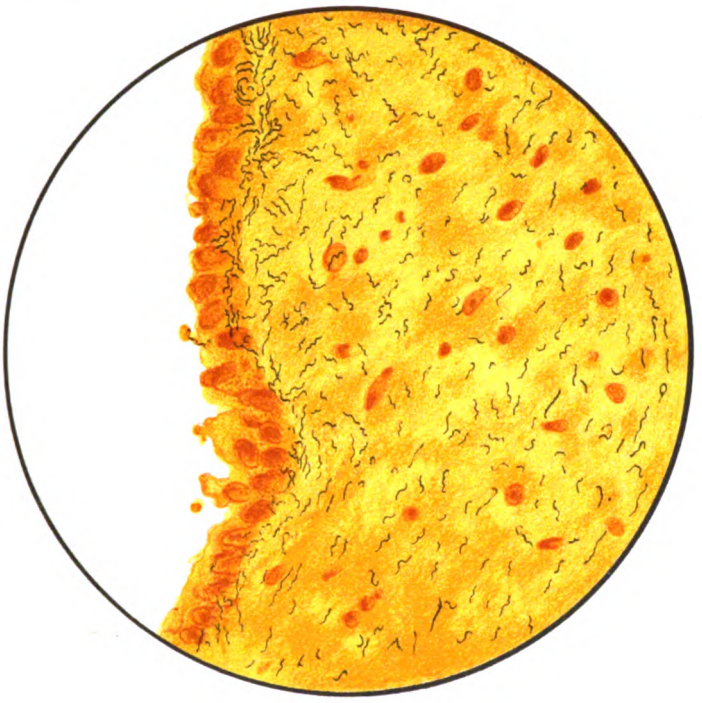

15.

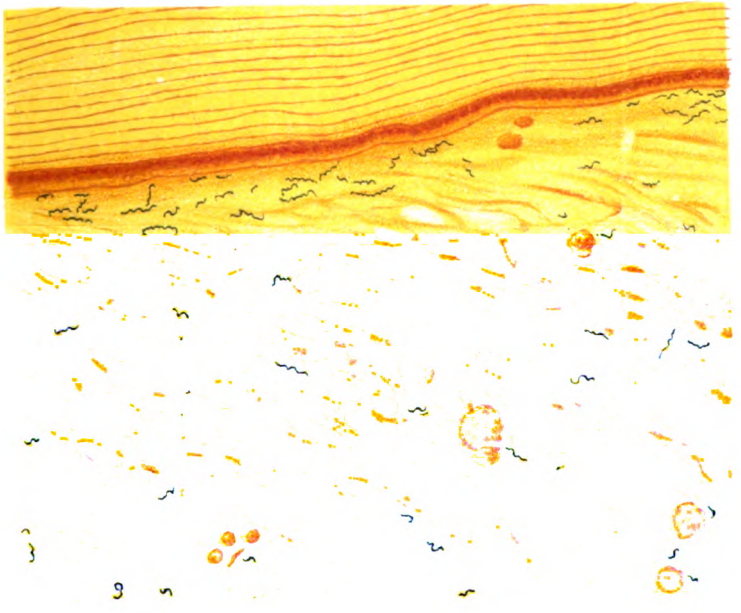

Hertel, Augensymptome bei der Weil'schen Krankheit.

Verlag von Julius Springer in Berlin.

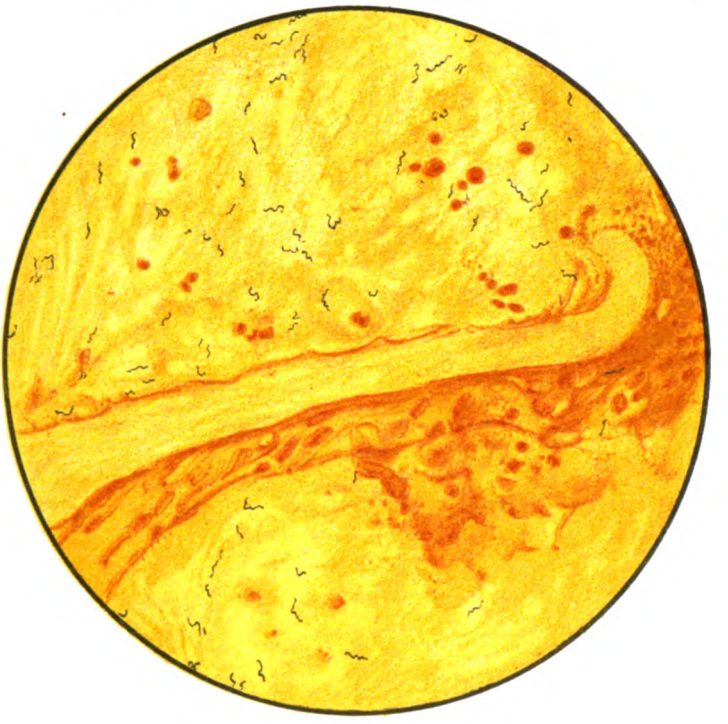

17.

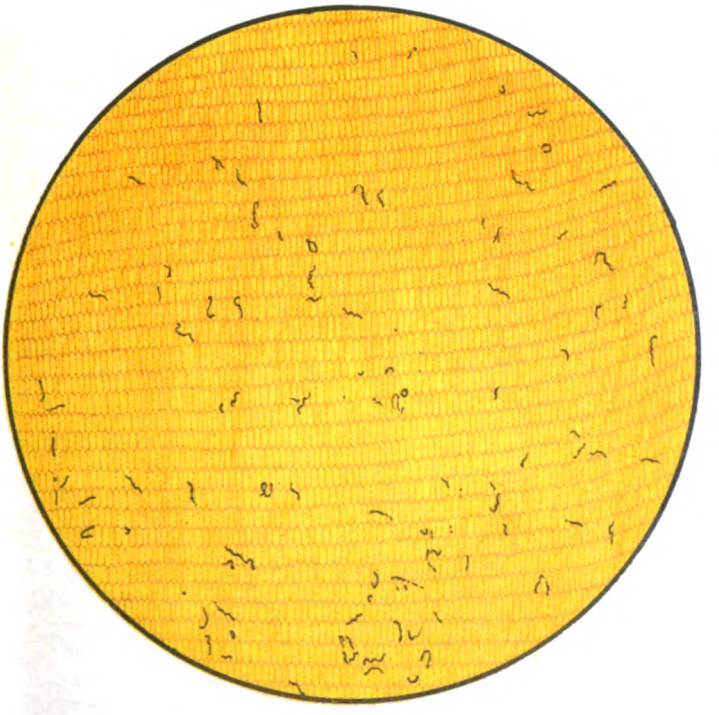

Hertel, Augensymptome bei der Weil'schen Krankheit.

Verlag von Julius Springer in Berlin.

Über Pigmentierung, Melanom und Sarkom der Aderhaut.

Von

Prof. Dr. **Ernst Fuchs** (Wien).

Mit 41 Textfiguren und 3 Tafeln.

Unter den zahlreichen Fällen von Sarkom der Uvea, welche ich anatomisch untersuchen konnte, sind manche durch Besonderheiten ausgezeichnet, welche mitgeteilt zu werden verdienen. Die Bearbeitung dieser Fälle gab Veranlassung zur zusammenfassenden Darstellung einzelner besonderer Verhältnisse und besonderer Formen. Die Untersuchung einiger Fälle von initialem Sarkom nötigte zum Vergleich mit den gutartigen Pigmentmälern, Melanomen und diese wieder zur vergleichsweisen Betrachtung der physiologischen Pigmentierung.

I. Normale Pigmentierung.

Die Helligkeit des Augenhintergrundes hängt ab vom Pigmentgehalt des Pigmentepithels und dem des Stroma der Aderhaut. Beide sind getrennt zu untersuchen. Dabei kommt sowohl die Sättigung als die Helligkeit der Farbe, vor allem die erstere, in Betracht. Da diese beiden Grundeigenschaften der Farbe sich aber im Präparat nicht getrennt bestimmen lassen, beschränke ich mich darauf, den Eindruck, den beide gemeinschaftlich machen, nach dem Sprachgebrauch als hell und dunkel zu bezeichnen.

Zur Bestimmung der Pigmentierung benutzte ich eine Farbenskala, bestehend aus Wollen von demselben Ton von Braun, aber in 16 verschiedenen Stufen der Sättigung, wie man sie in Wollhandlungen bekommen kann. Der Vergleich des Augenpigmentes mit dieser Skala wird dadurch erschwert, daß der Farbenton beider häufig verschieden ist, denn der Ton des Augenpigmentes wechselt von Orange zu Gelb und selbst Gelbgrün. Mit Hilfe der Skala notierte ich zuerst die Helligkeit sowohl des Pigmentepithels als des Aderhautstromas im ganzen, bei schwacher Vergrößerung. Bezüglich des Pigmentepithels darf nicht außer acht gelassen werden, daß dasselbe entsprechend der Fovea immer dunkler ist als am übrigen Augenhintergrund. Die Pigmentkörnchen erfüllen hier die Zelle in der Regel ganz, so daß zwischen Pigment und Glashaut der Aderhaut nur eine ganz schmale helle Zone, ent-

sprechend der Neurokeratinhaut der Zelle, sichtbar ist. Die Kerne sind durch das Pigment ganz verdeckt oder schimmern nur undeutlich durch, oder man sieht nur den äußersten, der Glashaut zusehenden Teil des Kernes. In der Nachbarschaft der Fovea ist das Epithel immer heller, manchmal sehr bedeutend. Weiter vorn, in der Äquatorgegend, ist das Pigmentepithel entweder gleich dunkel oder dunkler oder heller als in der circumfovealen Zone. Die Beurteilung wird dadurch erschwert, daß sich das Pigment oft ungleich in der Zelle verteilt, indem es sich im inneren Teil derselben zusammendrängt und die der Glashaut zusehende Kuppe der Zelle frei läßt, so daß die Zellkerne deutlich sichtbar sind. Wenn die Pigmentkörnchen sich im inneren Teil der Zelle angehäuft haben, erscheint dieser dunkler, ohne daß deshalb die Zelle im ganzen mehr Pigmentkörnchen zu enthalten brauchte als eine heller aussehende Zelle mit Verteilung des Pigmentes über die ganze Zelle. Ein sicher größerer Pigmentgehalt ist oft nur für die Zellen in der Fovea mit Sicherheit festzustellen, wo ja die Zellen auch um $^1/_4$—$^1/_2$ mal höher sind als in der Peripherie.

Ich verglich ferner unter Zuhilfenahme der Immersionslinse die Farbenskala mit den einzelnen Pigmentkörnchen (Fuscinnadeln) in den Pigmentepithelzellen und mit den Pigmentkörnchen in den Chromatophoren. Die Helligkeit der Fuscinnadeln ließ sich ungefähr feststellen, in bezug auf die um vieles feineren Pigmentkörnchen der Chromatophoren gelang mir dies aber nicht. Das einzelne Körnchen sieht je nach der Einstellung infolge der Beugung des Lichtes entweder farblos oder schwarz aus, und meine Versuche, die Helligkeit zu bestimmen, ergaben bei Wiederholung an demselben Präparat die wechselndsten Werte. Ich verfuhr deshalb so, die Helligkeit einer Anzahl nebeneinander liegender Pigmentkörnchen zusammen zu bestimmen, was dort gelingt, wo eine Chromatophore oder ein Fortsatz derselben nach der Fläche gesehen wird. Man muß darauf achten, daß einerseits nur eine einfache Schicht von Körnchen vorliegt, andererseits diese dicht nebeneinander stehen.

Mit Hilfe des angegebenen Verfahrens konnte ich für das Pigmentepithel feststellen, daß dessen Helligkeit im ganzen in weiten Grenzen, die der Fuscinnadeln in engen Grenzen schwankt. Die Helligkeit der letzteren ist für die Helligkeit des Pigmentepithels im ganzen von wenig Einfluß; diese hängt vielmehr davon ab, wie dicht die Nadeln in den Zellen liegen. Dunkles Epithel besteht dann, wenn die Zellen reichlich Fuscinnadeln enthalten, seien diese nun etwas heller oder dunkler. Dunkle Nadeln in geringer Zahl geben ein helles Epithel und helle Nadeln in großer Zahl ein dunkles Epithel. Nur bei den extremen Graden spielt auch die Färbung der Nadeln selbst bei der Gesamtfärbung mit; so fand ich in einigen Negeraugen sehr dunkle Nadeln

und ebenso in dem Auge eines 16jährigen Juden, das in bezug auf Pigmentierung hinter den helleren der Negeraugen nicht zurückstand[1]).

In bezug auf die Aderhaut gilt dasselbe wie für das Pigmentepithel, daß nämlich die Helligkeit derselben im ganzen in viel weiteren Grenzen schwankt als die der einzelnen Pigmentkörnchen. Diese sind bei heller Aderhaut kaum lichter als bei dunkler. Die hellsten Körnchen kommen allerdings bei ganz hellen, die dunkelsten bei sehr dunklen Augen häufiger vor. Von Einfluß auf die Färbung der Aderhaut ist die Zahl der Chromatophoren. Bei sehr heller Aderhaut findet man solche fast nur in der Suprachorioidea; je dunkler die Aderhaut ist, desto weiter reichen sie in den Intervascularräumen nach vorn. Die Zellen sind wohl auch in der hellen Aderhaut vorhanden, aber sie enthalten kein Pigment.

Vor allem maßgebend für die Helligkeit der Aderhaut im ganzen ist aber die Menge der Pigmentkörnchen in den einzelnen Chromatophoren, welche deren Größe und Form beeinflußt, was bei den Pigmentepithelzellen nicht der Fall ist. Bei geringem Gehalt an Pigmentkörnchen sind die Chromatophoren schmal mit zarten Ausläufern (Taf. XXVI, Fig. 1); in der in Taf. XXVI, Fig. 2 dargestellten Aderhaut des Negers sind, wie eine vergleichende Zählung mit Fig. 1 zeigt, die Chromatophoren nicht zahlreicher, aber um das Doppelte oder mehr dicker. Mit der Zunahme der Pigmentkörnchen verwandelt sich die zierliche Form in eine plumpe, die Ausläufer werden weniger, kürzer und dicker. Dies zeigt sich am besten dort, wo bei schräger Schnittrichtung die Chromatophoren teilweise nach der Fläche sichtbar sind, wie in Taf. XXVI, Fig. 3, welche dem Auge des obenerwähnten 16jährigen Juden entnommen ist. Es gilt für die physiologischen wie für die pathologischen Zustände, daß, je mehr Pigmentkörnchen eine Zelle enthält, desto mehr sie sich der Kugelform nähert.

Die Pigmentierung des Aderhautstromas steht gewöhnlich in Einklang mit der Pigmentierung des Irisstromas. Es gibt aber Ausnahmen. Ich fand in drei Augen mit ganz unpigmentierter Iris eine dunkel pigmentierte Aderhaut. Zwei dieser Augen waren wegen Melanosarkom der Aderhaut enucleiert worden. Daß auch das Umgekehrte vorkommt, braune Iris bei fast pigmentlosem Aderhautstroma, zeigte ich in einer früheren Arbeit[2]).

Die ektodermale und die mesodermale Pigmentierung, die Helligkeit des Pigmentepithels und die des Aderhautstromas sind in weit-

[1]) Ich verdanke der Güte amerikanischer Kollegen einige Negeraugen, deren Pigmentierung keineswegs gleich stark ist; eines derselben ist nicht stärker pigmentiert als sehr dunkle Augen von Europäern. Dies ist wohl so zu erklären, daß die Neger in Nordamerika teilweise nicht mehr reinrassig sind.

[2]) Arch. f. Ophthalmol. **84**, 525. 1913.

gehendem Maße unabhängig voneinander. Die Helligkeit des Auges im ganzen hängt der Hauptsache nach vom Stromapigment ab. Augen mit vielem solchen Pigment, also dunkle Augen, haben häufiger dunkles Pigmentepithel als helles. Weniger oft fällt helles Epithel und helle Augen zusammen, indem letztere oft auch dunkles Pigmentepithel haben. Es liegt also hier dasselbe Verhalten vor, wie ich es in der eben angezogenen Arbeit für die Iris zeigte; eine blaue Iris hat häufig ein tiefschwarzes retinales Epithel. Es kommen also oft starke Gegensätze in der Pigmentierung vor. Taf. XXVI, Fig. 4 zeigt sehr helles Pigmentepithel bei stark pigmentiertem Stroma, was einem stark getäfelten Augenhintergrund entspricht; das entgegengesetzte Verhalten zeigt Taf. XXVI, Fig. 5, das einem hellen Auge mit blauer Iris entnommen ist, welches aber ein sehr dunkles Pigmentepithel besitzt. Dasselbe ist sogar dunkler als das Pigmentepithel des Negerauges in Fig. 2, das in der Figur allerdings etwas zu hell geraten ist.

II. Melanom der Aderhaut.

Als Melanom oder Naevus der Aderhaut wird die Anhäufung von Chromatophoren in abnormer Menge an einer umschriebenen Stelle der Aderhaut bezeichnet. Der Name Naevus sollte für diese Bildungen lieber nicht angewendet werden, denn er führt dazu, dieselben mit den Naevis pigmentosis der Haut oder mit beginnenden Melanosarkomen der Aderhaut zusammenzuwerfen. Die Ähnlichkeit ist in beiden Fällen eine rein äußerliche, durch die Pigmentierung gegebene. Das kennzeichnende Merkmal des Naevus pigmentosus der Haut ist aber nicht die Pigmentierung, sondern die Gegenwart der Naevuszellen; das Pigment kann in einzelnen Abschnitten der Geschwulst oder im ganzen fehlen. Zellen von der Art der Naevuszellen sind aber in der Aderhaut niemals gesehen worden. Das Sarkom der Aderhaut ist wieder durch die Gegenwart der Sarkomzellen gekennzeichnet, welche im Melanom nicht vorkommen; die Pigmentierung kann auch fehlen. Durch ungenügende Unterscheidung konnte es geschehen, daß Wolfrum[1]) zwei kleinste Sarkome der Aderhaut im Anschluß an Naevus pigmentosus der Haut und Bindehaut ebenfalls als Naevi beschrieb, allerdings mit dem Eingeständnis, daß er der Deutung nicht ganz sicher sei. Später fand er die richtige Deutung, denn in seinem Berichte über die Geschwülste der Uvea[2]) führt er diese beiden Fälle in der Liste kleinster Sarkome auf.

Ein Melanom der Aderhaut wird also zu diagnostizieren sein, wenn die massenhaft angehäuften pigmentierten Zellen durchwegs den

[1]) v. Graefes Arch. **71**, 278. 1909.

[2]) Ergebnisse der allgemeinen Pathologie und pathologischen Anatomie von Lubarsch und Ostertag. Bericht über das Auge. 1914.

Chromatophoren ähnlich sind. Man könnte daher eine solche Geschwulst auch als Chromatophorom bezeichnen, wenn nicht Ribbert diesen Ausdruck schon für die Melanosarkome gebraucht hätte. Die das Melanom zusammensetzenden Zellen sind allerdings viel dicker und plumper als die gewöhnlichen Chromatophoren; Fig. 1 zeigt die Chromatophoren im Melanom, Fig. 2 die Chromatophoren einer benachbarten Stelle der Aderhaut. Aber dies hat, wie auf S. 45 gezeigt wurde, sein

Fig. 2. Chromatophoren aus der normalen, stark pigmentierten Chorioidea neben dem Melanom (Fall 5). Vergr. 340 : 1.

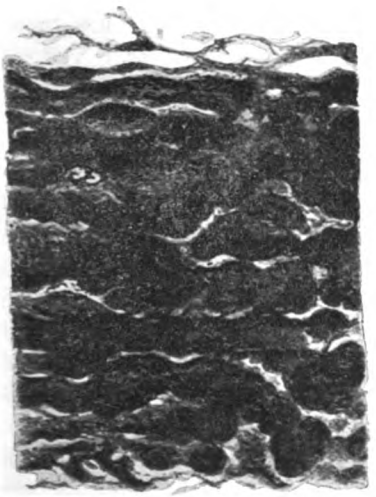

Fig. 1. Chromatophoren in einem Melanoma chorioideae (Fall 5). Vergr. 340 : 1.

Fig. 3. Chromatophoren vom Rand eines Melanoma chorioideae (Fall 4). Vergr. 250 : 1.

Vorbild in den Fällen besonders stark pigmentierter normaler Aderhaut. Im Melanom können einzelne Zellen geradezu kugelig werden (Fig. 3, welche dem Rand eines Melanoms entnommen ist).

Von Melanomen der Aderhaut fand ich in der Literatur nur einen Fall (de Schweinitz und Shumway). Magitot[1]) beschreibt eine 1,5 mm lange, 0,5 mm dicke, zwischen Äquator und Papille in der Aderhaut liegende, sehr stark pigmentierte Geschwulst, welche im Innern aus großen, polygonalen epithelialen Zellen, in der Peripherie aus Spindelzellen bestand. Er hält die Geschwulst für nicht bösartig und bezeichnet sie als Naevus. Das französische Original ist mir während des Krieges nicht zugänglich und nach dem kurzen Referate in den Klinischen Monats-

[1]) Annales d'oculistique. März 1916.

Tabelle I.

Nr.	Figur	Autor	Geschlecht	Alter	Auge im ganzen	Sitz
1	—	de Schweinitz u. Shumway[1])	w.	32	Stauungspapille	3 mm von der Papille
2	15	Prof. Salzmann	w.	67	Entzündung nach Extraktion	Nasal, 6 mm von der Papille
3	16	Fuchs	w.	41	Atrophie nach Verletzung	Nasal, 5 mm von der Papille
4	17	Fuchs	m.	60	Entzündung nach Extraktion	Oben, 2 5 mm von der Papille
5	18	Fuchs	m.	44	Sekundärglaukom bei Leukoma adhaer.	Temporal, 4 mm von der Papille
6	19	Fuchs	m.	63	Entzündung nach Verletzung	Temporal, 5 mm von der Papille

blättern[2]) vermag ich nicht, eine eigene Ansicht über die Natur der Geschwulst zu äußern. Ich nehme diesen Fall daher nicht in die nebenstehende Tabelle auf, welche die bisher anatomisch untersuchten Fälle enthält, nämlich neben dem amerikanischen Fall vier eigene und endlich einen Fall, welchen Herr Professor Salzmann in Graz die Güte hatte, mir zur Verfügung zu stellen. Die in der Tabelle gemachten Angaben und die Abbildungen der Fälle 2—6 auf Taf. XXVII u. XXVIII, Fig. 15—19, machen eine besondere Beschreibung der einzelnen Fälle überflüssig; es genügt, das Ergebnis der vergleichenden Betrachtung zusammenzufassen.

Die Fälle von Melanom sind viel seltener als die von beginnendem Sarkom, von welchem die Tabelle auf S. 54 15 enthält. Sie sind alle zufällige Befunde; auch in dem Fall 1, wo der Augenhintergrund ophthalmoskopisch untersucht werden konnte, war das Melanom nicht gesehen worden. Die Melanome finden sich immer in einer gut oder sogar stark pigmentierten Aderhaut, einmal bei einer Negerin (Fall 1). Sie nehmen den hinteren Abschnitt des Auges ein und sind klein; das größte hatte 2 mm als größten Durchmesser. Die Menge der Chromatophoren im Bereiche des Melanoms nimmt in der Regel von außen nach innen ab; die Choriocapillaris ist gewöhnlich frei von solchen; in den übrigen Schichten der Aderhaut breiten sie sich um so mehr aus, je weiter man nach außen geht, so daß das Melanom mit seinem Rand in den äußeren Schichten weiter reicht als in den inneren (nur Fall 6 macht eine Ausnahme). In einem in die Tabelle nicht aufgenommenen Falle fand ich sogar nur in der Suprachorioidea eine Anhäufung von Chromatophoren

[1]) Transact. Amer. Ophthalmol. Soc. 1905, S. 446.
[2]) **56**, II, 219. 1916.

Melanome.

Größe	Ergriffene Schichten	Blutgefäße	Pigmentierung der übrigen Aderhaut
1,2 × 0,5	Alle, ausgenommen Choriocapillaris	Erweitert	Stark (Negerin)
1.7 × 1,1 × 0,2	Choriocapillaris stellenweise pigmentiert	Fast fehlend	Stark
1,1 × 0,3	Alle, ausgenommen Choriocapillaris	Vorhanden	Stark
1.2 × 1. Aderhaut kaum verdickt	Alle, ausgenommen Choriocapillaris	Fehlend bis auf eine kleine Arterie	Mittel
.8. Aderhaut kaum verdickt	Alle, ausgenommen Choriocapillaris	Fehlend	Mittel
2 × 1 × 0,3	Choriocapillaris an einer Stelle ergriffen	Fehlend	Stark

in Form einer kleinen Geschwulst, und in einem anderen Falle enthielten die suprachorioidealen Lamellen, welche eine der langen Ciliararterien und den begleitenden Nerven einscheideten, so reichlich Chromatophoren, daß Gefäß und Nerv dadurch verdickt wurden und diese Stelle schon mit freiem Auge als schwarzer Fleck in der Sclera an den Schnitten sichtbar war. In einem dritten Falle trat eine solche Pigmenteinscheidung an einem der hinteren Ciliarnerven erst nach dessen Austritt aus der Sclera auf, ungefähr $^1/_2$ mm hinter dieser.

Entsprechend der geringeren Beteiligung der inneren Aderhautschichten reicht das Melanom manchmal nur dort, wo es am dicksten ist, in die Choriocapillaris. Diese war nur in 2 Fällen (2 und 6) verändert, indem die starke Pigmentierung stellenweise bis an die Glashaut heranreichte oder zwischen beiden nur einige feine Fasern und Kerne lagen. Es war mir nicht möglich zu entscheiden, ob es sich an diesen Stellen um eine Verödung der Choriocapillaris handelte oder um ein Eindringen der Chromatophoren in diese Schichte; ich halte ersteres für das Wahrscheinlichere.

Im Melanom besteht Vermehrung der Chromatophoren, aber noch viel mehr größere Dicke jeder einzelnen von ihnen. In dieser Beziehung sowie in Hinsicht auf die plumpe Form der Chromatophoren verhält sich das Melanom wie eine auf das höchste gesteigerte physiologische Pigmentierung der Aderhaut. Die Zellgrenzen sind im Melanom entweder noch zu erkennen oder durch das Pigment verdeckt, so daß man einen gleichmäßig schwarzen Fleck vor sich hat, welcher nur an seinem Rand oder an entfärbten Schnitten die Zellgrenzen sehen läßt. In diesen Fällen sind auch die Gefäße der Aderhaut durch das Pigment verdeckt, wahrscheinlich auch teilweise verödet.

Bei reichlicher Anhäufung von Chromatophoren wird die Aderhaut dicker, bis zum Doppelten oder mehr ihrer normalen Dicke. Es besteht dann eine leichte Vorwölbung der inneren Oberfläche und ebenso auch der äußeren, welcher eine leichte Aushöhlung der inneren Scleralfläche entspricht.

Wenn auch kein anatomisch untersuchter Fall von Melanom früher ophthalmoskopisch gesehen und diagnostiziert worden war, so gibt es doch eine Anzahl von Beobachtungen umschriebener schwarzer Flecken im Augenhintergrund, welche ohne Zweifel Melanomen entsprechen. Ich selbst sah kürzlich eine 46jährige Frau mit neuritischer Atrophie der Sehnerven, welche einen über papillengroßen Fleck von der Form einer liegenden Ellipse in dem sonst normalen Augenhintergrund hatte. Derselbe lag 4 PD nach innen von der Papille, ein wenig nach oben vom horizontalen Meridian und eine größere Netzhautvene zog darüber hinweg. Er war von gleichmäßig schwarzer Farbe mit etwas unscharfem Rande. Das Melanom dürfte ophthalmoskopisch gewöhnlich dunkler aussehen als ein beginnendes Melanomsarkom, welches nur ausnahmsweise so stark pigmentiert ist.

Im Anhang zu den Melanomen der Aderhaut erwähne ich kurz drei gleichartige Bildungen im Ciliarkörper, welche ich als zufälligen Befund in drei Augen traf. Zwei derselben waren wegen Verletzung enucleiert worden. In dem ersten Falle saß das Melanom an der temporalen Seite, und zwar in der hinteren Hälfte des gefalteten und in der vorderen Hälfte des flachen Teiles des Ciliarkörpers, welcher an dieser Stelle etwas verdickt war (Taf. XXVIII, Fig. 20). Die Pigmentzellen nehmen die ganze Dicke des Ciliarkörpers von der Glashaut bis an die äußere Oberfläche des Muskels ein und liegen so dicht, daß das Grundgewebe dadurch verdeckt wird; die einzelnen Zellen sind in der Mitte der kleinen Geschwulst rund oder polygonal, in ihrem Umfang länglich. Im zweiten Falle saß das Melanom an der oberen Seite und nahm die hintere Hälfte des gefalteten Teiles des Ciliarkörpers in der Länge von 1,2 mm ein. Die Pigmentierung reichte nach innen bis an die Glashaut, nach außen nicht ganz bis an die äußere Oberfläche des Ciliarmuskels. Am Rande der Geschwulst, wo die Pigmentierung etwas weniger dicht ist, kann man die einzelnen Chromatophoren unterscheiden. Sie sind teils rundlich, teils mit plumpen Ausläufern versehen und umspinnen die Muskelbündel; längs der Ciliarnerven erstrecken sie sich noch bis in den flachen Teil des Ciliarkörpers. Das dritte Auge war wegen eines Leukosarkoms der Aderhaut enucleiert worden; es hatte einem 60jährigen Manne angehört und war seit einem Jahre unter Drucksteigerung erblindet. Ein aus Rundzellen und Spindelzellen bestehendes Sarkom entspringt aus der Gegend des hinteren Pols und reicht bis an die Linse heran. Das Melanom (Taf. XXVIII, Fig. 21) sitzt an der oberen Seite in der

hinteren Hälfte des gefalteten Teiles des Ciliarkörpers, von welchem es nicht die ganze Dicke einnimmt, sondern die äußeren Bündel der meridionalen Portion frei läßt. Es besteht aus dicht stehenden, typischen, ziemlich schlanken Chromotophoren. Im übrigen ist die Uvea mäßig pigmentiert, das Sarkom ganz unpigmentiert.

Gehen die Melanome der Aderhaut zuweilen in Melanosarkome über? Es wurde wiederholt berichtet, daß Sarkome der Iris aus Naevis derselben entstanden seien. Der Beweis dafür scheint mir aber nicht erbracht. Die Beobachtungen besagen, daß an der Stelle des Sarkoms schon jahrelang vorher ein anders gefärbter Fleck in der Iris sichtbar gewesen war. War aber dieser Fleck ein Naevus und nicht schon das beginnende Sarkom, welches erfahrungsgemäß im Anfang außerordentlich langsam wächst? Naevi der Iris sind ungemein häufig und Sarkome der Iris ebenso selten und überdies verhältnismäßig häufig unpigmentiert. Man wird einwerfen, daß auch die Pigmentmäler der Haut außerordentlich häufig und die Melanosarkome der Haut selten sind und doch die Entwicklung der letzteren aus den ersteren feststeht. Aber die Naevi pigmentosi der Haut dürfen nicht mit denen der Iris verglichen werden. Die ersteren enthalten die Naevuszellen, welche den Ausgangspunkt der Sarkome bilden und welche den Naevis der Iris fehlen.

Das Verhalten der Naevi und Sarkome der Iris erlaubt also meines Erachtens nicht, die gelegentliche Umwandlung eines Melanoms der Aderhaut in ein Melanosarkom anzunehmen, bevor nicht ein positiver Beweis dafür geliefert wird. In den Fällen beginnenden Sarkoms, welche in der Tabelle auf S. 54 unter Nr. 2 und 3 angeführt sind, lag vor dem Sarkom eine Anhäufung von Chromatophoren. Aber gerade in diesen Fällen war das Sarkom unpigmentiert, und die Autoren nehmen nicht an, daß die Sarkomzellen aus den Chromatophoren hervorgegangen seien. Gegen die Umwandlung eines Melanoms in ein Sarkom scheint mir das Häufigkeitsverhältnis beider zu sprechen; die Zahl der bisher, sei es ophthalmoskopisch, sei es anatomisch beobachteten Melanome ist außerordentlich gering im Vergleich zu den vorkommenden Aderhautsarkomen, so daß letztere höchstens in einem verschwindenden Bruchteil der Fälle sich aus Melanomen entwickeln könnten.

III. Kleinste Sarkome der Aderhaut.

Für die Frage nach der Entstehung des Aderhautsarkoms ist die Kenntnis der kleinsten Geschwülste dieser Art besonders wertvoll, weshalb wohl die meisten dieser Fälle veröffentlicht werden. Ich selbst konnte bisher vier solcher Fälle untersuchen, zu welchen nun ein fünfter kommt, sowie ein Fall, welchen Herr Professor Meller in Innsbruck

mir zur Verfügung stellte. Ich berichte kurz über diese beiden neuen Fälle, bevor ich das gesamte bisher vorliegende Material bespreche.

1. Mein Fall. Bei einem 71jährigen Manne war infolge spontaner Luxation der Linse Glaukom eingetreten und das Auge deshalb entfernt worden. Dasselbe zeigt die Linse im unteren Teile des Glaskörpers liegend, die Papille tief exkaviert und zahlreiche Netzhautblutungen. Die Aderhaut ist im ganzen ziemlich gut pigmentiert und normal, abgesehen von der kleinen Geschwulst, welche 4 mm nach unten außen von der Papille liegt. Die Geschwulstzellen nehmen die Schicht der großen und mittleren Gefäße ein und liegen hauptsächlich entlang einer kleinen Arterie, außer welcher keine anderen Gefäße in der Geschwulst sichtbar sind. Der Suprachorioidealraum ist an der Stelle der Geschwulst erhalten, ebenso ist die Choriocapillaris, die Glashaut und das Pigmentepithel daselbst unverändert. Die Zellen der Geschwulst sind teils unpigmentiert, teils pigmentiert, letzteres in den mittleren Teilen der Geschwulst. Zellgrenzen sind nicht deutlich zu erkennen, aber aus der Anordnung der Pigmentkörnchen ist zu erkennen, daß die Zellen spindelförmig sind. Die Kerne derselben sind bis doppelt so groß wie die Zellkerne in den angrenzenden normalen Teilen der Aderhaut. Der Durchmesser der Geschwulst in horizontaler Richtung ist 1,12 mm, in vertikaler 1 mm, die größte Dicke der Aderhaut an der Stelle der Geschwulst 0,16 mm, so daß also an der Stelle der Geschwulst eine leichte Vorwölbung der inneren Aderhautoberfläche besteht.

2. Mellers Fall. Der 25jährige Patient hatte einen Monat vor der Enucleation eine perforierende Verletzung des Auges durch einen Eisensplitter erlitten. Danach war Endophthalmitis und später mäßige Schrumpfung des Auges eingetreten. Die kleine Geschwulst liegt in der Äquatorgegend an der unteren Seite, hat in vertikaler Richtung 1,6 mm, in horizontaler 1 mm Ausdehnung und erreicht an einer Stelle eine größte Dicke von 0,2 mm, so daß die Aderhaut im ganzen an der Stelle der Geschwulst kaum nennenswert verdickt ist. Die Neubildung liegt hauptsächlich an der äußeren Seite der Schicht der großen Gefäße und in der Suprachorioidea; der Suprachorioidealraum ist aber überall erhalten. In den Intervascularräumen gehen die Zellen der Geschwulst stellenweise bis an die Choriocapillaris, welche selbst überall unversehrt ist. Die Zellen sind zum größten Teil große saftige Spindelzellen, erfüllt mit groben Pigmentkörnchen, aber im ganzen etwas weniger dunkel pigmentiert als die normalen Chromatophoren derselben Aderhaut. An einzelnen Stellen der Geschwulst findet man aber auch wenig oder gar nicht pigmentierte, zumeist kleinere Zellen, größtenteils spindelförmig, zuweilen aber auch rund.

Wolfrum gibt eine ausgezeichnete zusammenfassende Darstellung der Ergebnisse der jüngsten Arbeiten über die Geschwülste der Uvea, auf welche ich hier bezüglich der Literatur verweise. Er stellt die Fälle von beginnendem Sarkom, 15 an Zahl, in einer Tabelle zusammen. Ich gebe umstehend eine tabellarische Zusammenstellung, welche auch 15 Fälle enthält. Von den Fällen der Wolfrumschen Tabelle sind weggelassen der Fall von Sarkom des Ciliarkörpers (Derby) und der Iris (Offret), da jetzt nur von den Sarkomen der Aderhaut die Rede ist, der erste Fall von de Schweinitz und Shumway, welcher nicht ein Sarkom, sondern ein Melanom der Aderhaut ist, ferner die Fälle von Kipp, Stephenson und der 3. Fall von Wolfrum, wo die Geschwülste schon größer waren. Dagegen kommen drei von mir schon früher veröffentlichte und die beiden neuen Fälle dazu. Die Tabelle

enthält also nur sichere Aderhautsarkome von so geringer Größe, daß die Verdickung der Aderhaut 1 mm nicht überschritt und die Sarkome auch in jenen Fällen, wo ophthalmoskopisch untersucht worden war, nicht gesehen wurden. Von den Zahlen, welche in der Tabelle die Größe der Geschwulst angeben, bezeichnet die zuletzt stehende, welche immer die niedrigste ist, die Dicke der Aderhaut an der Stelle der Geschwulst, was mit der Dicke der Geschwulst selbst ungefähr zusammenfällt; davor steht die Ausdehnung der Geschwulst in der Ebene der Aderhaut in einer oder zwei Richtungen. Von Fall 11 ist nur die Ausdehnung in der Ebene der Aderhaut angegeben. Die Geschwulst saß bis auf drei Fälle (4, 5 und 15) im hinteren Abschnitt der Aderhaut. Sie nahm in allen Fällen die Suprachorioidea und die Schicht der großen und mittleren Gefäße ein, so daß es genügte, in der Rubrik Bemerkung nur jene Fälle anzuführen, wo die Geschwulst sich auch auf die Choriocapillaris oder darüber erstreckte. Dies war viermal der Fall (5, 7, 10, 13), im Fall 7 hatte sie auch schon die Glashaut durchbrochen, aber in diesem Falle war die Aderhaut schon vorher bedeutend verändert gewesen, und die Choriocapillaris fehlte überhaupt. Es ist also wohl sicher, daß die Sarkome primär niemals in der Choriocapillaris sitzen, sondern ihren Ursprung immer von den nach außen davon liegenden Schichten nehmen. Die daselbst vorkommenden Zellen sind die Chromatophoren, die Endothelzellen und die Gefäßzellen. Die Pigmentierung der meisten, auch kleinsten Sarkome weist auf die Chromatophoren als den gewöhnlichen Ausgangspunkt der Sarkome hin; ein sicheres Mittel aber, den Anteil der beiden anderen Zellarten in absoluter Weise, für alle Sarkome, auszuschließen, gibt es bis jetzt nicht.

Bevor ich weitergehe, sollte ich den Beweis erbringen, daß die beschriebenen kleinen Geschwülste sichere Sarkome sind. In bezug auf meinen ersten Fall (12) sagte ich in Heidelberg: „Ob aus den Herden bei längerem Leben der Patientin wirklich ein Sarkom geworden wäre, kann man natürlich nicht wissen." Wolfrum äußert in bezug auf seine Fälle den gleichen Zweifel: „Ich lasse dahingestellt, ob diese kleinen Geschwülste als Naevi oder als beginnende Sarkome zu deuten sind." Es ist bemerkenswert, daß wir beide unabhängig voneinander die gleiche Wandlung unserer Anschauung erfuhren und die kleinen Geschwülste jetzt für zweifellose Sarkome ansehen. Wolfrum führt sie in seiner Tabelle als solche an. Ich bin für meinen Fall ebenfalls von dessen Sarkomnatur überzeugt, weil ich seitdem eine Anzahl kleinster Sarkome sah — neben den eigenen Fällen auch einige der von Anderen veröffentlichten — und ich mich in bezug auf deren histologische Beschaffenheit von der vollständigen Übereinstimmung der Fälle untereinander und mit den größeren Sarkomen überzeugte. Die histologische Beschaffenheit ist es auch allein, worauf man die Diagnose Sarkom gründen kann,

Tabelle II.

Nr.	Autor	Literaturnachweis	Geschlecht	Alter	Auge im ganzen	Sitz
1	Schultz-Zehden	Klin. Monatsbl. f. Augenheilk. **43**, II, 150. 1905	—	—	Normal	Hinterer Pol
2	Ginsberg	Centralbl. f. Augenheilk. 1911, 106	m.	32	Normal	Hinterer Pol
3	deSchweinitz u. Shumway	Transact. Amer. Ophthalmol. Soc. 1905, 446	m.	47	Stauungspapille	5 mm von der Papille, nahe am hinteren Pol
4	Wintersteiner	Zeitschr. f. Augenheilk. **19**, 388. 1908.	w.	64	Entzündung nach Extraktion	Äquatorgegend oben
5	Fuchs	Transact. Amer. Ophthalmol. Soc. 1911, 787	m.	37	Entzündung nach Verletzung	Temporal, etwas hinter dem Äquator
6	Fuchs	Neuer Fall	m.	71	Sekundärglaukom	Unten außen, 4 mm von der Papille
7	Meller	Centralbl. f. Augenheilk. 1916, 108	m.	26	Atrophie nach Verletzung	Temporal, 3 mm von der Papille
8	Wolfrum	Archiv f. Ophthalmol. **71**, 278. 1909.	—	—	Normal	Unten vom hinteren Pol
9	Wolfrum	Archiv f. Ophthalmol. **71**, 278. 1909.	—	—	Normal	Nasal vom hinteren Pol
10	Purtscher	Archiv f. Ophthalmol. **50**, 99. 1900.	w.	50	Iritis, Retinitis	Innen unten, 4,5 mm von der Papille
11	Wintersteiner	Zeitschr. f. Augenheilk. **19**, 388. 1908	m.	45	Sehnerventumor	Nasal
12	Fuchs	Heidelberg 1900. Archiv f. Ophthalmol. **77**, 325. 1910.	w.	34	Retinitis diabetica	Nasal und temporal von der Papille
13	Fuchs	Transact. Amer. Ophthalmol. Soc. 1911, 787	m.	26	Stauungspapille	Etwas temporal und unten von der Fovea
14	Fuchs	Transact. Amer. Ophthalmol. Soc. 1911, 787	w.	67	Glaukom	Am nasalen Papillenrand
15	Meller	Neuer Fall.	m.	25	Atrophie nach Verletzung	Äquatorgegend unten

denn die anderen Beweise, daß eine bösartige Neubildung vorliegt, aggressives Wachstum oder Metastasierung, fehlen ja in diesem frühen Stadium. Man kann sich also im Beginn nur an das histologische Bild halten, in bezug auf welches zu sagen ist: 1. Auch in den kleinsten Ge-

Klinische Sarkome.

Größe	Zellform	Pigmentierung	Bemerkung
2 × 0,3	Große Spindelzellen	Unpigmentiert	Teilweise alveolärer Bau
0,8 × 0,3	Kubisch	Unpigmentiert	Nach vorn davon Anhäufung von Chromatophoren
4,4 × 0,9	Spindelzellen	Unpigmentiert	Nach vorn davon Anhäufung von Chromatophoren
5 × 0,5	Spindelzellen	Größtenteils unpigmentiert	—
,25 × 1 × 0,25	Spindelzellen	Bloß in der Mitte der Geschwulst pigmentiert	An einer Stelle in die Chorio-capillaris eindringend
,12 × 1 × 0,16	Spindelzellen	Teilweise pigmentiert	—
3 × 1	Rund und oval	Die meisten Zellen pigmentiert	Auf der Höhe die Glashaut durchbrechend
1,42 × 0.23	Spindelzellen	Pigmentiert	—
2,25 × 0,27	Spindelzellen	Pigmentiert	—
6 × 0,75	Spindelzellen	Pigmentiert	Stellenweise in die Chorio-capillaris eindringend
2	Polygonal und spindelförmig	Pigmentiert	—
5 Herde. der größte 1,2 × 0,22	Spindelzellen	Pigmentiert	Einziger Fall mit mehrfachen Herden
0,7 × 0,8 × 0,15	Spindelzellen	Pigmentiert	An einer Stelle in die Chorio-capillaris eindringend
1,5 × 1,25 × 0,09	Spindelzellen	Pigmentiert	—
1,6 × 1 × 0,2	Spindelförmig und rund	Die meisten Zellen pigmentiert	—

schwülsten sehen die Zellen ganz anders aus als die Chromatophoren. Diese können wohl bei starker Pigmentierung plumper sein, mit nur kurzen Ausläufern oder ohne solche, rund. Aber auch dann sind sie doch ganz verschieden von den saftigen Spindelzellen mit den großen

Kernen und Kernkörperchen des jungen Sarkoms. Der Unterschied ist natürlich noch größer, wenn die jungen Sarkomzellen unpigmentiert sind. 2. Die Zellen in den kleinsten Geschwülsten sehen schon ebenso aus wie in den vollentwickelten Sarkomen, und man wäre nur dann berechtigt, an ihrer Sarkomnatur zu zweifeln, wenn Zellen von gleichem oder ähnlichem Aussehen, aber nichtsarkomatöser Natur, auch sonst in der Aderhaut vorkommen würden, was nicht der Fall ist.

Die Zellen in den kleinsten Sarkomen sind in 11 von den 14 Fällen spindelförmig, im Fall 11 wenigstens teilweise spindelförmig. Ganz unpigmentiert sind drei, teilweise pigmentiert fünf Geschwülste. Die Tatsache, daß die große Mehrzahl der bekannten jüngsten Sarkome pigmentiert und spindelzellig ist, geradeso wie dies für die herangewachsenen Sarkome gilt, spricht gegen Ribberts Annahme, daß die Jugendform der Sarkomzellen rund und unpigmentiert sei; es spricht vielmehr dafür, daß die Sarkome schon von Anfang an histologisch ungefähr so beschaffen sind, wie sie sich später darstellen.

Bis eine Geschwulst von so geringer Größe wie die beschriebenen so heranwächst, daß sie klinische Erscheinungen macht, dauert es nach den Erfahrungen, die man an Irissarkomen gemacht hat, wahrscheinlich jahrelang[1]). Wenn man daher im Auge eines 67- oder 71jährigen Individuums (Fall 14 und 6) ein kleinstes Sarkom findet, so würde es diese Person wahrscheinlich nicht erlebt haben, durch das Sarkom das Auge zu verlieren. Bemerkenswert ist im Fall 1 die Angabe, daß die Venen der Randpartien Geschwulstmaterial enthalten. Hier könnten bereits Metastasen angelegt sein. Wenn dieselben schneller wachsen als die primäre Geschwulst, hätte es geschehen können, daß sich eine allgemeine Melanosarkomatose entwickelte, deren im Auge liegender Ausgangspunkt unentdeckt geblieben wäre. So erklären sich vielleicht manche Fälle anscheinend primären Melanosarkoms in inneren Organen.

In einigen Fällen ist das kleine Sarkom in Augen gefunden worden, welche wegen schwerer Entzündung enucleiert worden waren und später geschrumpft wären, während sich das Sarkom darin weiter entwickelte. Dies läßt jene Fälle verstehen, wo in einem geschrumpften Auge ein Sarkom gefunden wurde und aus dem übrigen Befund zu entnehmen ist, daß Schrumpfung und Sarkom unabhängig voneinander entstanden. Bekanntlich ist in der Mehrzahl der Fälle das Sarkom durch seine Nekrose die Ursache der Schrumpfung.

[1]) Wolfrum führt mich (S. 682) als Anhänger der Ansicht an, daß die bösartigen Geschwülste durch Infektion der angrenzenden normalen Gewebselemente wachsen. Dieser Ansicht war ich bei der Abfassung meiner ersten Arbeit über Sarkom 1882, als diese Auffassung die herrschende war. In keiner meiner späteren Arbeiten vertrete ich mehr diese Ansicht, indem auch ich das Wachstum der Geschwulst bloß durch Vermehrung ihrer eigenen Zellen für das Wahrscheinliche halte.

IV. Pigmentflecken im Augenhintergrund bei Sarkom der Aderhaut.

Bei Aderhautsarkomen sind Pigmentflecken im Augenhintergrund kein seltener Befund; die Taf. 18 in Öllers ophthalmoskopischem Atlas ist ein Beispiel dafür. Findet man sie am Orte der Geschwulst bzw. in der die Geschwulst bedeckenden Netzhaut, so ist man geneigt, die Flecken der Geschwulst selbst zuzuschreiben und als Beweis für deren Pigmentierung anzusehen. Pigmentflecken verschiedener Art, unter der Netzhaut oder in der Netzhaut, manchmal entlang den Netzhautgefäßen, wie bei Retinitis pigmentosa, kommen aber auch entfernt vom Sitze der Geschwulst, selbst an der gegenüberliegenden Seite des Augenhintergrundes, vor. Einmal sah ich bei einem beginnenden Sarkom, das an der temporalen Seite in der Äquatorgegend saß, auf der nasalen Seite von der Papille etwa 2 PD nach innen reichend eine schwarze Färbung, welche an einen zweiten pigmentierten Tumor denken ließ, sich aber im Laufe einer zweijährigen Beobachtung wieder verlor und normal getäfeltem Augenhintergrund Platz machte (vgl. S. 63, Fall 3). Dies veranlaßte mich, den anatomischen Ursachen der Pigmentierungen nachzuforschen, indem ich die Präparate von Augen mit Aderhautsarkom, welche ich besitze, mit dem vor der Enucleation erhobenen ophthalmoskopischen Befunde verglich. Ich konnte so verschiedene Arten der Pigmentierung feststellen. Ich verzichte darauf, die untersuchten Fälle einzeln zu beschreiben, sondern gebe eine übersichtliche Darstellung der vorkommenden Arten von Pigmentierung, welche ich nur durch einzelne Beispiele belegen will.

1. Pigmentierung durch Geschwulstzellen.

Die gewöhnliche Annahme, daß Pigmentflecken auf der Höhe der Geschwulst dieser selbst zuzuschreiben seien, trifft nur selten zu. Oft ist ja die Netzhaut durch Flüssigkeit von der Geschwulst getrennt. Ist sie mit dieser verwachsen, so könnte die Geschwulst durch die Netzhaut hindurch gesehen werden, wenn diese genügend durchsichtig ist. Es können dann auch von der Geschwulst pigmentierte Zellen in die Netzhaut hineinwachsen; in einem Falle folgten sie dabei den Netzhautgefäßen, ähnlich wie dies die in

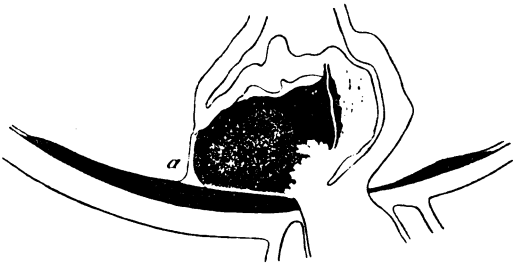

Fig. 4. Die Papille ist von einem flachen Sarkom umgeben, das an der temporalen Seite an einer, im abgebildeten Schnitt nicht sichtbaren Stelle in die Netzhaut und unter dieselbe wächst und sie von der Aderhaut abdrängt unter Dehnung einer vorher bestandenen Verwachsung *a* zwischen Netzhaut und Aderhaut. Innerhalb der Netzhaut folgt es zum Teil einem größeren Netzhautgefäße.

die Netzhaut einwandernden Pigmentepithelien zu tun pflegen (Fig. 4). Das Eindringen von Geschwulstzellen in die Netzhaut kann zu deren vollständigen Durchwachsung führen, und wenn dann die Kuppe der Geschwulst frei von Netzhaut vorliegt, könnte deren Pigmentierung wahrgenommen werden. Durchwachsung der Netzhaut ist aber überhaupt selten und wenn vorhanden, meist in einem späten Stadium, wo die ophthalmoskopische Untersuchung oft nicht mehr möglich ist. Der einzige Fall, in welchem ich die Pigmentierung der Geschwulst selbst ophthalmoskopisch sehen konnte, ist der auf S. 68 näher beschriebene. Bei vollständig klaren Medien nahm man hinter der Linse eine Geschwulst wahr, welche mit breiter Basis von der nasalen Seite aus weit in den Glaskörper vorsprang. Sie war von grauer Farbe mit einigen braunen Streifen, welche als quer verlaufende Bänder über die Oberfläche der Geschwulst ziehen. Die Präparate zeigen ein vom vorderen Teil der Aderhaut entspringendes Sarkom, welches die Netzhaut durchwachsend halbkugelig in den Glaskörper vorragt, wo die nackte Geschwulst hinter der Linse sichtbar wird



Fig. 5. Geschwulstmetastase in der Netzhaut. Vergr. 41 : 1. *i. O.* innere Oberfläche mit pigmentierten Sarkomzellen; *ä. O.* äußere Oberfläche der atrophischen Netzhaut.

(Fig. 13). Sie ist im ganzen nur wenig pigmentiert und läßt an ihrer vorderen Seite an drei Stellen starke Anhäufungen von tief pigmentierten Zellen erkennen. Dieselben erscheinen an Querschnitten als Flecken (Fig. 13e und Fig. 14 b), die sich aber durch eine größere Zahl von Schnitten verfolgen lassen und den ophthalmoskopisch gesehenen, queren Bändern entsprechen.

Die Pigmentierung der Netzhaut durch Geschwulstzellen kann auch auf dem Wege der Aussaat geschehen. In dem soeben erwähnten Fall lagen im hinteren Abschnitt der überall anliegenden Netzhaut an einzelnen Stellen größere Mengen tief pigmentierter Sarkomzellen, teils von runder Form (Taf. XXVI, Fig. 6), teils als Spindelzellen (Taf. XXVI, Fig. 7). In diesem Fall waren die Zellen noch nirgends in die Netzhaut eingedrungen. Einwanderung von Sarkomzellen in die Netzhaut und Vermehrung daselbst fand sich aber in zwei anderen Fällen, wo die Geschwulst nur mit einem Teil ihres Kopfes die Netzhaut durchwachsen hatte. Von hier abgefallene Geschwulstzellen hatten in dem einen Fall an einer, in dem anderen Fall an mehreren Stellen Herde in den inneren

Netzhautschichten verursacht, welche aus stark pigmentierten Sarkomzellen bestanden (Fig. 5) und ophthalmoskopisch hätten gesehen werden müssen, wenn die Medien nicht zu trüb gewesen wären. Die Aussaat kann auch auf die äußere Oberfläche der Netzhaut geschehen. Ein tief pigmentiertes, flächenhaft ausgebreitetes Sarkom hatte an einer kleinen Stelle die Glashaut durchbrochen und lag hier nackt im subretinalen Raum. Hier waren von der Oberfläche der weichen, aus runden Zellen bestehenden Geschwulst zahlreiche schwarze Zellen abgelöst und lagen überall, auch auf der der Geschwulst gegenüberliegenden Seite in ziemlicher Menge auf der äußeren Oberfläche der Netzhaut und teilweise schon in der Netzhaut selbst (Fig. 6). Die Netzhaut war aber vollständig abgehoben, eng zusammengefaltet und daher eine ophthalmoskopische Untersuchung nicht mehr möglich.

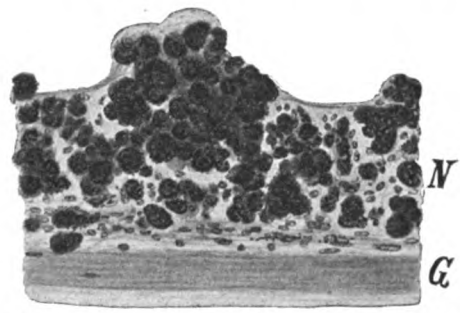

Fig. 6. Geschwulstmetastase in der Netzhaut. Vergr. 140 : 1. Die abgehobene und vollständig degenerierte Netzhaut *N* ist von tief pigmentierten Sarkomzellen durchwachsen, von welchen einzelne auch auf der äußeren Oberfläche der Netzhaut liegen (am linken Rand der Zeichnung). *G* verdichtete äußerste Schicht des Glaskörpers.

Die durch Aussaat entstandenen Netzhautherde scheinen gewöhnlich nicht geschwulstförmige Knoten zu bilden, sondern sich flach auszubreiten. In einem Falle war die überall anliegende Netzhaut fast im ganzen hinteren Abschnitt des Auges in gleichmäßiger Weise in den inneren Schichten sarkomatös entartet ohne lokale Vorwölbung. Da die Sarkomzellen stark pigmentiert waren, hätte in diesem Falle der ganze Augenhintergrund dunkelbraun oder schwarz aussehen müssen, falls er noch ophthalmoskopisch sichtbar gewesen wäre, was nicht der Fall war.

2. Pigmentierung durch Pigmentepithelzellen.

Dies ist die gewöhnliche Art der Pigmentierung und kann auf zweierlei Weise vor sich gehen, direkt und indirekt.

a) Direkt. Das Pigmentepithel wuchert auf der Oberfläche der Geschwulst an umschriebenen Stellen (Fig. 7); wenn daselbst die Netzhaut nicht oder nur ganz flach abgehoben ist, wird die stärkere Pigmentierung ophthalmoskopisch sichtbar sein. Die Wucherung des Pigmentepithels ist einem Reiz zuzuschreiben, welcher von der Geschwulst durch die Glashaut hindurch auf das Epithel ausgeübt wird. Ein solcher Reiz kann die Epithelzellen auch beweglich machen und sie verlassen, in die Netzhaut einzuwandern, sei es unter gleichzeitiger Vermehrung

oder ohne solche. Die Pigmentzellen können einfach in die anliegende Netzhaut einwandern, selbst bis an deren innere Oberfläche, oder es kann, bei stärkerem entzündlichen Reiz, die Einwanderung erfolgen unter dem Bilde einer gleichzeitigen adhäsiven Retinochorioiditis, manchmal mit Pigmenteinscheidung der Blutgefäße. Alle diese Veränderungen können sich auf die Oberfläche der Geschwulst beschränken oder darüber hinaus in die Nachbarschaft übergreifen als Beweis, daß die reizende Wirkung der Geschwulst sich manchmal ziemlich weit erstreckt. Als Beispiel dienen folgende Fälle:

1. Ein 64jähriger Mann hatte erst vor einigen Monaten die Sehstörung bemerkt und zeigte bei der ophthalmoskopischen Untersuchung im Augenhintergrund, temporal von der Maculagegend, eine flache Vorwölbung der Netzhaut von hellgelber Farbe mit einzelnen Pigmentflecken. Hier lag die Netzhaut offenbar einer im ganzen hell gefärbten Geschwulst an, von welcher aus sich eine flache, bloß seröse Netzhautabhebung über die Maculagegend erstreckte. Tn. Bei der anatomischen Untersuchung fand sich ein flaches, unpigmentiertes Spindelzellensarkom, auf dessen Oberfläche die Netzhaut zum größten Teil anliegt und stellenweise mit ihr

Fig. 7. Wucherung des Pigmentepithels an der Oberfläche der Geschwulst. Vergr. 42 : 1. *N* teilweise abgehobene, von Hohlräumen durchsetzte Netzhaut. Zwischen ihr und der Oberfläche des Sarkoms *S* Ansammlung gewucherter Pigmentepithelzellen.

verwachsen ist. Die Zwischenkörnerschicht ist ödematös und enthält infolgedessen größere Lücken wie beim senilen Ödem des vorderen Netzhautrandes. An mehreren Stellen ist das Pigmentepithel stark gewuchert, aber nirgends in die Netzhaut eingewandert (Fig. 7).

2. Bei einer 45jährigen Frau wurde eine beginnende Aderhautgeschwulst diagnostiziert. Die Frau kam erst 3 Monate später in die Klinik. Die Sehschärfe war damals noch 6/8. Unten innen sah man im Augenhintergrund eine flache Netzhautablösung von grauer Farbe, welche 4 PD vom Rande der Papille begann und deren vorderer Rand nicht mehr sichtbar war. Nach oben, gegen die Papille, war die Abhebung durch eine stark pigmentierte Zone von Papillenbreite vom normalen Augenhintergrund getrennt; nach unten sah man auf der Abhebung zahlreiche, knochenkörperchenähnliche Pigmentflecken bis in die äußerste sichtbare Peripherie.

Die anatomische Untersuchung ergab eine Geschwulst, welche bei 13 mm Durchmesser in der Ebene der Aderhaut und 1 mm größter Dicke sich flächenhaft ausbreitete. Sie bestand aus unpigmentierten Spindelzellen, war teilweise skirrhös und hatte deshalb, durch die Netzhaut schimmernd, der Abhebung die graue Farbe gegeben. Die Netzhaut lag überall der Oberfläche der Geschwulst an und war mit derselben verwachsen. Die Geschwulst hatte auf das Pigmentepithel und die Netzhaut reizend gewirkt. Im oberen Teile der Geschwulst äußerte sich dies als Wachstumsreiz, welcher zur Verdickung der Glashaut in Form von

Drusen und zur Vermehrung der Pigmentepithelzellen geführt hatte. Größere Drusen standen eine neben der anderen sowohl im Bereiche der Geschwulst als ein Stück weit darüber hinaus, während im übrigen Augenhintergrund keine Drusen waren. Das Pigmentepithel war auf dem Scheitel der Drusen nicht wie gewöhnlich verdünnt oder fehlend, sondern im Gegenteil stärker pigmentiert und in den Einsenkungen zwischen den Drusen durch Vermehrung der Zellen verdickt. Deshalb waren die Drusen ophthalmoskopisch nicht wie gewöhnlich als helle Fleckchen erschienen und auch nicht als Drusen erkannt worden, sondern die ganze Zone sah dunkler aus. Im unteren Teile der Geschwulst wirkte der Reiz als Entzündungsreiz und brachte das anatomische Bild einer adhäsiven Retinochorioiditis mit Pigmenteinwanderung in die Netzhaut und Pigmenteinscheidung der Gefäße hervor. So waren die ophthalmoskopisch geschenen, knochenkörperchenähnlichen Pigmentflecken entstanden. Diese Veränderung erstreckte sich über den Rand der Geschwulst hinaus bis an den vorderen Netzhautrand.

3. Ein 73jähriger Mann hatte vor drei Monaten die Sehstörung bemerkt. Am unteren Rande der Papille beginnt eine Abhebung, welche zuerst ganz flach ist, dann steil zu einer Vorwölbung von 8 D sich erhebt und im ganzen von hellgrauer Farbe ist. Am oberen Rande derselben liegt ein schwärzlicher Herd, im unteren peripheren Teil der Abhebung zahlreiche kleine schwärzliche Fleckchen.

Die anatomische Untersuchung des Auges zeigt ein kleines, halbkugelig vorspringendes, unpigmentiertes Sarkom, mit dessen Kuppe die Netzhaut verwachsen ist. Nach oben davon, wo die Netzhaut schon abgehoben und weder mit der Geschwulst noch mit der Aderhaut in Berührung ist, liegen in der Netzhaut pigmentierte Zellen, welche ihrem Aussehen nach eingewanderte Pigmentepithelien sind; ein an dieser Stelle befindliches Netzhautgefäß ist von einem Mantel solcher Zellen umgeben. Diese Stelle entspricht ihrer Lage nach dem ophthalmoskopisch gesehenen größeren Pigmentflecken am oberen Rande der Abhebung, den kleinen Pigmentflecken in der Peripherie dagegen entsprechen ganz kleine Gruppen von Pigmentepithelien in der Netzhaut, ebenfalls noch im Bereiche der Abhebung. Es muß für diesen Fall angenommen werden, daß die Einwanderung der Pigmentepithelzellen in die Netzhaut stattgefunden hatte, bevor die Netzhaut durch Flüssigkeit abgehoben worden war; die an den Stellen der Einwanderung bestehende Verbindung zwischen Netzhaut und Aderhaut war nicht fest genug gewesen, um die Abhebung zu verhindern.

In diesen drei Fällen handelt es sich um unpigmentierte Geschwülste; die ophthalmoskopisch sichtbaren Pigmentflecken sind also kein Beweis, daß ein Melanosarkom vorliegt.

b) Indirekte Pigmentierung von seiten des Pigmentepithels, in dem das durch Untergang der Zellen frei werdende Pigment von Phagocyten aufgenommen und verschleppt wird. Dies ist die häufigste Ursache der im Auge sichtbaren Pigmentflecken in Fällen von Aderhautsarkom.

Das Pigmentepithel ist auf der Geschwulst selbst geschädigt, sei es, daß die Netzhaut hier anliegt oder nicht. Die Schädigung ist der unter der Glashaut liegenden Geschwulst zuzuschreiben und macht sich ja auch durch Bildung von Drusen, von Schwarten, von adhäsiver Entzündung geltend. Aber auch dort, wo entfernt vom Tumor nur einfache seröse Abhebung besteht, wird, wenn auch in geringerem Grade, das Epithel durch den Einfluß der subretinalen Flüssigkeit geschädigt. Dies gilt ja für jede Art von Netzhautablösung und tritt klinisch am

schönsten in Erscheinung in den Pigmentveränderungen nach Wiederanlegung der Netzhaut.

Die Veränderungen der Epithelzellen sind einerseits Wucherung, wodurch umschriebene Zellanhäufungen entstehen, andererseits Untergang. Die Zellen quellen auf, der Kern wird an die Wand der Zelle gedrängt und abgeflacht, die Pigmentkörnchen treten aus. Stets sind Lymphocyten da, sowohl in der subretinalen Flüssigkeit als auch dort, wo die Netzhaut der Geschwulst anliegt. Die Lymphocyten nehmen die frei gewordenen Pigmentkörnchen auf; dadurch, daß man unter diesen immer noch einzelne gut erhaltene Fuscinnadeln erkennt, läßt sich die Herkunft des Pigments von den Epithelzellen leicht feststellen und von hämatogener Pigmentierung der Lymphocyten unterscheiden[1]).

Die pigmenthaltigen Phagocyten liegen teils auf der Oberfläche der Geschwulst, teils abseits von dieser auf der Aderhaut, teils auf der äußeren Oberfläche der Netzhaut. In allen Fällen aber stammt ihr Pigment hauptsächlich von der Oberfläche der Geschwulst, wo die Zer-

Fig. 8. Häufchen pigmentierter Phagocyten auf der Oberfläche des Sarkoms *S*. Vergr. 70 : 1.

störung der Pigmentepithelzellen immer viel stärker ist als an anderen Stellen. Die pigmentierten Phagocyten sind ein sehr häufiger Befund, und zwar ebenso häufig in unpigmentierten Sarkomen als in pigmentierten, da sie ja mit der Pigmentierung der Geschwulst in keinem ursächlichen Zusammenhange sind. Das häufigste ist, daß sie, über größere Strecken verbreitet, einzeln auf den Oberflächen liegen und deshalb ophthalmoskopisch nicht zum Ausdruck kommen. Dies ist nur der Fall, wenn sie sich an umschriebenen Stellen anhäufen. Geschieht dies an der Oberfläche des Tumors oder der Aderhaut, so ist eine weitere Bedingung für die ophthalmoskopische Sichtbarkeit das Anliegen der Netzhaut an dieser Stelle. Befinden sich dagegen die Anhäufungen auf der äußeren Seite der Netzhaut, so werden sie als schwarze Flecken sichtbar, wenn die Menge der Zellen genügend groß ist, auch wenn die Netzhaut abgehoben ist.

An der Oberfläche der Geschwulst sind die Phagocyten häufig zu größeren Gruppen vereinigt (Fig. 8). Sie können in ihrer Lage festgehalten werden, wenn die Netzhaut mit der Geschwulst verwachsen ist oder wenn die Phagocyten in dünne bindegewebige Schwarten

[1]) Ich teile also nicht die Ansicht Brückners, daß Phagocytose von Pigmentkörnchen im Auge nur den polynucleären Leukocyten zukommen soll (Heidelberger Versammlung 1916, S. 474).

eingebettet sind. Die Phagocyten, welche in der subretinalen Flüssigkeit suspendiert sind, schlagen sich nach und nach auf die Aderhaut und Netzhaut, und zwar hauptsächlich auf letztere nieder. Sie bevorzugen dabei tote Winkel, z. B. dort, wo die Netzhaut an die Oberfläche der Geschwulst herantritt und mit ihr verwächst, oder wo die Netzhaut an der Papille befestigt ist. Folgende Beispiele sollen diese Verhältnisse erläutern:

1. Bei einem 62jährigen Manne wird eine flache Abhebung der Netzhaut an der nasalen Seite gefunden, welche sich bis in die äußerste sichtbare Peripherie nach innen und unten erstreckt. Sie hat auf ihrer Höhe eine um 11 D geringere Refraktion als der übrige Augenhintergrund und breitet sich unter allmählicher Verflachung auch nach der Schläfenseite bis unterhalb der Maculagegend aus. Sie ist von gelbroter Farbe mit einzelnen schwarzen Flecken und Streifen. Am temporalen Rand der Papille liegt ein schwarzer Fleck von der Form einer vertikal stehenden Ellipse, 3/4 PD breit, $1^1/_2$ PD hoch. Tn. S 6/60. Die anatomische Untersuchung zeigt ein unpigmentiertes Sarkom, das noch überall von der undurchbrochenen Glashaut bedeckt ist. Die Netzhaut liegt der Kuppe der Geschwulst an, ohne mit ihr verwachsen zu sein. Das Pigmentepithel ist über der Geschwulst

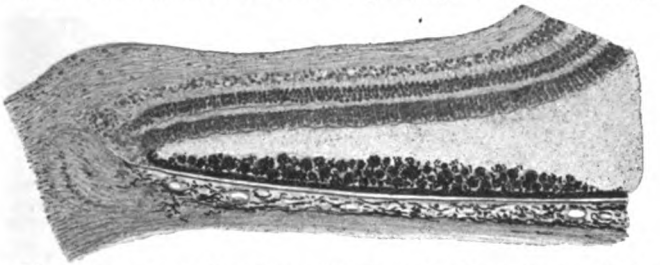

Fig. 9. Anhäufung pigmentierter Phagocyten auf dem unveränderten Pigmentepithel neben dem Rand der Papille. Vergr. 30 : 1.

bis auf geringe Reste zugrunde gegangen. Phagocyten finden sich nur an einzelnen Stellen, aber hier in mehrfacher Lage angehäuft, Inseln bis zu 1,5 mm Flächenausdehnung bildend, welche, da die Netzhaut hier anliegend war, als schwarze Flecken ophthalmoskopisch sichtbar gewesen waren, während sonst die pigmentlose Geschwulst gelbrot durch die Netzhaut geschimmert hatte. Wo in der Nachbarschaft der Geschwulstkuppe die Netzhaut abgehoben war, lagen Phagocyten nur vereinzelt auf dem Pigmentepithel und auf der äußeren Oberfläche der Netzhaut. Bloß am temporalen Papillenrand bildeten sie eine ziemlich gleichmäßige, 3—4fache Schicht auf dem Pigmentepithel (Fig. 9). Die Netzhaut ist hier wohl abgehoben, aber so wenig, daß man dies bei der ophthalmoskopischen Untersuchung überhaupt nicht wahrgenommen hatte, wohl aber durch die Netzhaut die Ablagerung der Phagocyten als schwarzen Fleck sehen konnte.

2. In einem Fall von wenig pigmentiertem Flächensarkom in der unteren Hälfte des Augenhintergrundes fand sich entsprechend einem größeren schwarzen Fleck, welcher am oberen Rande der Ablösung sichtbar gewesen war, im Präparat, schon etwas entfernt vom Rand der Geschwulst, an der äußeren Oberfläche der hier noch abgehobenen Netzhaut eine umschriebene Anhäufung von pigmenthaltigen Phagocyten (Fig. 10 bei *a*, Fig. 11).

3. Ein 17jähriges Mädchen kam in die Klinik mit einer Abhebung der Netzhaut, welche 6 PD außen unten von der Papille beginnt. Sie ist flach, ohne Falten

und erstreckt sich in die Peripherie, soweit man sehen kann. Ihre größte Erhebung ist 10 D, ihre Farbe grau. Sie ist wie bestäubt mit feinsten Pigmentpünktchen und trägt in ihrem peripheren Teil einige größere runde Pigmentflecken. An der nasalen Seite der Papille und an diese anschließend besteht eine dunkel pigmentierte Fläche von 3 PD, welche sich am Rande in kleine dunkle Flecken auflöst und deren Aussehen durch eine Zeichnung festgehalten wurde. Da die Diagnose einer Neubildung noch nicht sicher war, wurde zuerst eine gegen die Netzhautablösung gerichtete Behandlung eingeleitet, doch breitete sich die Ablösung immer mehr aus, wurde zuletzt vollständig und als endlich auch noch Drucksteigerung eintrat, entschloß sich die Kranke zur Enucleation, fast zwei Jahre nach der ersten Vorstellung. Der schwarze Fleck an der nasalen Seite der Papille war schon fünf Monate nach der ersten Untersuchung wieder verschwunden, und an seiner Stelle bestand normaler getäfelter Augenhintergrund.

Die anatomische Untersuchung wies ein Flächensarkom nach, welches von der Papille bis fast an die Ora serrata reichte. Dasselbe ist unpigmentiert, besteht hauptsächlich aus Rundzellen und enthält viele kleine nekrotische Herde. Die Glas-

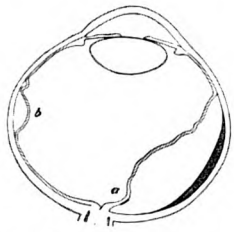

Fig. 10. Flächensarkom der Aderhaut. *a* Anhäufung von pigmentierten Phagocyten an der äußeren Seite der Netzhaut; *b* kleine Netzhautablösung an der der Geschwulst gegenüberliegenden Seite.

Fig. 11. Pigmentierte Phagocyten an der äußeren Oberfläche der Netzhaut. Stelle bei *a* in Fig. 10. Vergr. 30 : 1.

haut ist nirgends durchbrochen, die Netzhaut mit der Geschwulst nicht verwachsen, sondern vollständig strangförmig abgehoben. Das Pigmentepithel ist auf der Oberfläche der Geschwulst größtenteils zugrunde gegangen, und an seiner Stelle liegen umschriebene Anhäufungen pigmenthaltiger Phagocyten teils frei (Fig. 8), teils in bindegewebige Schwarten eingebettet. Dieselben waren, solange die Netzhaut nur wenig von der Oberfläche der Geschwulst entfernt war, als Pigmentflecken sichtbar gewesen. Rätselhaft ist das Verschwinden des großen schwarzen Fleckens, welcher zu Beginn der Beobachtung nasal von der Papille gesehen worden war. Zur Zeit der Enucleation war die Netzhaut an dieser Stelle schon abgehoben, und die Präparate zeigen nur unbedeutende Veränderungen im Pigmentepithel als Folge der Abhebung und auch keinen Belag von Phagocyten, wodurch der schwarze Fleck hätte erklärt werden können. Mir scheint die wahrscheinlichste Erklärung zu sein, daß zur Zeit der ersten Beobachtung an dieser Stelle eine ganz seichte, ophthalmoskopisch nicht bemerkte Abhebung der Netzhaut und zwischen dieser und der Aderhaut eine Anhäufung von Phagocyten bestanden hatte, wie im Fall 1 (Fig. 9). Infolge der eingeleiteten Behandlung legte sich die Netzhaut hier vorübergehend wieder an, und die Phagocyten verschwanden durch Resorption.

4. Bei einem 42jährigen Manne bestand, 5 PD unterhalb der Papille beginnend, eine flache dunkle Vorwölbung, welche bis in die äußerste sichtbare Peripherie des Augenhintergrundes reichte. Nahe ihrem hinteren (oberen), scharf gezeichneten Rand lag eine Anzahl unregelmäßig schwarzer Flecken im roten Augenhintergrund. Tn. Die anatomische Untersuchung des Auges ergab ein Flächen-

sarkom, welches bis an den Ciliarkörper reichte und aus mäßig pigmentierten Spindelzellen bestand. In einiger Entfernung vom hinteren Rande der Geschwulst lagen unter der hier flach abgehobenen Netzhaut umschriebene Anhäufungen von Phagocyten, ähnlich wie im vorhergehenden Falle, und waren die Ursache der ophthalmoskopisch sichtbaren Pigmentflecken. An einer Stelle waren die Phagocyten in die Netzhaut eingedrungen und lagen dicht nebeneinander in der Faserschicht der Netzhaut, daselbst einen schwarzen Fleck bildend.

Der letzte Fall zeigt Einwanderung der Phagocyten in die Netzhaut. Diese findet in der Tat fast immer statt, wenn Phagocyten an der äußeren Oberfläche der Netzhaut liegen. Sie dringen zumeist nur einzeln in die Netzhaut ein, aber nicht bloß in die äußeren Schichten, sondern bis in die Faserschicht. So lange sie nur vereinzelt in der Netzhaut liegen, werden sie sich ophtalmoskopisch nicht bemerkbar machen. Manchmal aber häufen sie sich stellenweise in größerer Menge an, entweder bloß in der Faserschicht oder in der ganzen Dicke der Netzhaut (Fig. 12). Die Zellen liegen manchmal so dicht nebeneinander, daß sie sich epithelartig abplatten. Eine solche Einwanderung folgt

Fig. 12. Fleckförmige Anhäufung pigmentierter Phagocyten in der Netzhaut. Vergr. 68 : 1. *M* Membran auf der inneren Oberfläche der Netzhaut *N*.

manchmal dem Verlaufe der Netzhautgefäße und scheidet sie ein. Sie kann an den der Geschwulst anliegenden Netzhautteilen oder entfernt vom Sitze der Geschwulst vorkommen. Die so entstandenen Anhäufungen pigmentierter Phagocyten in der Netzhaut sind ophthalmoskopisch als schwarze Flecken sichtbar.

Die Gegenwart von Phagocyten in allen Schichten der Netzhaut kann nur durch aktive Einwanderung erklärt werden. Wodurch werden dieselben veranlaßt, den Gewebswiderstand überwindend in die Netzhaut einzudringen, und warum wandern sie gerade an einzelnen Stellen besonders massenhaft ein? An der in Fig. 12 abgebildeten Stelle liegt dort, wo die Netzhaut von Phagocyten durchsetzt ist und ein wenig darüber hinaus eine feine, gefäßhaltige Membran *M* auf der inneren Oberfläche der Netzhaut *N*, welche als Ergebnis einer leichten umschriebenen Entzündung angesehen werden muß. Vielleicht ist es also die Durchtränkung der Netzhaut mit reizenden, entzündungserregenden Stoffen, welche chemotaktisch auf die Phagocyten wirkt. Daß diese oft in der von ihrem Ausgangspunkte am weitesten entfernten Faserschicht am zahlreichsten gefunden werden, deutet darauf hin, daß die

chemotaktisch wirksamen Stoffe vom Glaskörperraum aus die Netzhaut durchtränken und die von ihnen angelockten Phagocyten in der Faserschicht sich anhäufen, weil ihnen dort eine Grenze für ihre Wanderung gesetzt ist.

3. Hämatogene Pigmentierung.

Es ist nicht selten, daß der subretinalen Flüssigkeit etwas Blut beigemischt ist. Dann kann Blutfarbstoff von Phagocyten aufgenommen werden, welche dadurch pigmentiert werden und sich ebenso verhalten können wie die mit retinalem Pigment beladenen. Sie können in die Netzhaut eindringen und sich daselbst ansammeln, besonders an den Gefäßen. Einen solchen Befund konnte ich wiederholt anatomisch feststellen, aber doch nur in wenigen Fällen, und in keinem von diesen war vorher eine ophthalmoskopische Untersuchung noch möglich gewesen, so daß ich nicht sagen kann, wie die auf solche Weise entstandene Pigmentierung ophthalmoskopisch aussieht. Nach der Farbe des Pigmentes in den Präparaten zu urteilen, dürften solche Pigmentflecken ophthalmoskopisch erheblich heller erscheinen als die durch retinales Pigment verursachten.

Zusammenfassend läßt sich also sagen: Bei Aderhautsarkomen findet man häufig, solange eine ophthalmoskopische Untersuchung möglich ist, Pigmentflecken, bald rund, bald knochenkörperchenähnlich. Sie sitzen an der der Geschwulst entsprechenden Stelle der Netzhaut, aber auch in der Nachbarschaft der Geschwulst oder weiter davon entfernt, selbst an der gegenüberliegenden Seite des Augenhintergrundes. Die häufigste Ursache der Pigmentflecken ist die umschriebene Anhäufung von Phagocyten, welche retinales Pigment enthalten und zwischen der Oberfläche der Geschwulst und der Netzhaut, oder abseits von der Geschwulst auf dem Pigmentepithel., auf der äußeren Oberfläche der Netzhaut oder in dieser selbst liegen. Die nächsthäufige Ursache der Pigmentflecken ist Hineinwachsen von Pigmentepithelzellen in die Netzhaut an Stellen, wo diese mit der Unterlage verwachsen ist. Beiderlei Veränderungen kommen zuweilen in demselben Auge vor. In keinem Falle hat diese Pigmentierung mit dem Pigmentgehalt der Geschwulst etwas zu tun, ja ich fand sie viel häufiger bei unpigmentierten oder wenig pigmentierten Sarkomen als bei stärker pigmentierten. Die Pigmentierung der Geschwulst selbst kommt im allgemeinen, solange die Netzhaut derselben anliegt, als diffus dunkle Färbung derselben zum Ausdruck, im Gegensatz zur grauen Farbe der serösen Netzhautabhebung. Umschriebene Pigmentflecken aber kommen nur selten auf Rechnung der Geschwulst selbst, sei es, daß pigmentierte Geschwulstzellen die Netzhaut durchwachsen oder daß der Kopf einer pigmentierten Geschwulst unbedeckt von Netzhaut daliegt, endlich bei Aus-

saat pigmentierter Geschwulstzellen mit Bildung metastatischer Herde in der Netzhaut. Am seltensten beruhen Pigmentflecken auf der Gegenwart von Phagocyten, welche Blutfarbstoff aufgenommen haben.

V. Wachstumsformen des Sarkoms.

Die Form der intraoculären Geschwulst im ganzen ist vor allem durch das Verhalten der Glashaut gegeben. Durch den Widerstand dieser ist die junge Geschwulst abgeplattet, kuchenförmig. Dann wird die Glashaut auf der Höhe der Geschwulst durchbrochen, und der im subretinalen Raum liegende Teil der Geschwulst wächst zu einer mehr oder weniger halbkugeligen Masse heran. Von dem Zeitpunkte des Durchbruches der Glashaut hängt es ab, wie der Fuß der Geschwulst aussieht, von der Größe des Durchbruches, ob der Hals der Geschwulst mehr oder weniger eingeschnürt ist. Die Geschwulst verwächst später mit der Netzhaut. Dies kann geschehen, solange die Glashaut noch unversehrt ist oder nach Durchbrechung derselben. Sie kann erfolgen, solange die Netzhaut der Geschwulst noch anliegt oder nach Abhebung der Netzhaut, wenn der immer weiter vorwachsende Kopf der Geschwulst die abgehobene und angespannte Netzhaut wieder erreicht, die nun nicht mehr ausweichen kann. Die Geschwulst kann die mit ihr verwachsene Netzhaut nur vordrängen oder sie durchwachsen, teilweise oder ganz, so daß die Kuppe der Geschwulst im Glaskörperraum bloßliegt. Dies kann bei kleinen und bei großen Geschwülsten der Fall sein.

Die Durchwachsung der Netzhaut ohne vorherige Abhebung derselben geschieht am leichtesten durch Geschwülste, welche sich neben der Papille entwickeln, wo die Netzhaut durch ihre Verbindung mit der Papille an der Abhebung verhindert ist. Solche Fälle, wo die Geschwulst die anliegende Netzhaut vollständig durchwachsen hatte und frei im Glaskörper vorlag, sind die von Knapp und Lodberg. Im Falle Knapps[1]) saß die haselnußgroße, halbkugelige Geschwulst etwas seitlich vom Sehnerven, die Netzhaut lag überall an und hörte am Rande der Geschwulst spitz zulaufend auf. In Lodbergs Fall[2]) kam die Geschwulst knapp am Rande des Sehnerven aus der Aderhaut durch die Netzhaut hervor und überlagerte die Papille; über die Endigung der Netzhaut am Rande der Perforationsstelle ist nichts angegeben. In einem von Berg[3]) beschriebenen Fall saß die Geschwulst nicht neben der Papille, sondern ein Stück oberhalb derselben. Auch hier war die Netzhaut nicht abgehoben und hörte an der Basis der Geschwulst zugeschärft auf.

Auch unter meinen Fällen befindet sich einer mit vollständiger

[1]) Die intraoculären Geschwülste. 1868, S. 134.
[2]) Annales d'oculistique **149**, 439. 1913.
[3]) Klin. Monatsblätter. **53**, I, 115. 1914.

Durchwachsung der nicht abgelösten Netzhaut. Da dieser Fall nicht bloß deshalb, sondern auch wegen der feineren Struktur selten ist, verdient er eine genauere Besprechung.

Eine 48jährige Frau gibt an, daß sie seit zwei Jahren jeden Monat vor Eintritt der Regeln durch 2—3 Tage mit dem Auge trüb sehe, seit einem Monat diese Trübung aber dauernd fortbestehe. Die Hornhaut ist klar, die Kammer von normaler Tiefe, die Pupille erweitert sich auf Atropin maximal. Hinter der Linse ist eine Vorwölbung sichtbar, welche mit breiter Basis von der nasalen Seite des Augenhintergrundes sich erhebt und fast bis zur Augenachse vorspringt. Sie ist von glatter Oberfläche, grau, mit braunen Streifen, welche die vordere Seite der Vorwölbung als quere Bänder überziehen. Die Netzhaut ist, soweit man sie sehen kann, überall anliegend, die Papille ist durch die Vorwölbung verdeckt. T—1.

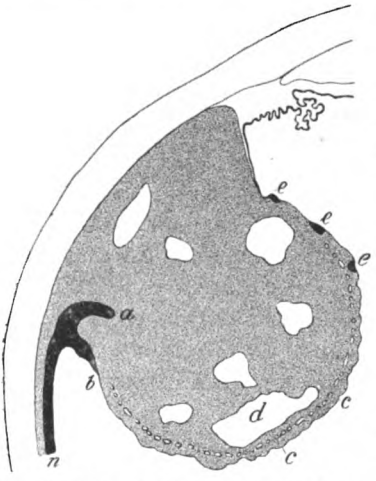

Fig. 13. Melanosarkom frei im Glaskörperraum. Vergr. 4 : 1. *n* Netzhaut, bei *a* und *b* endigend; *c* Schicht der großen Aderhautgefäße; *d* Hohlräume, von seröser Flüssigkeit erfüllt; *eee* Anhäufung freier Pigmentzellen.

An den in horizontaler Richtung durch das Auge geführten Schnitten sieht man an der nasalen Seite eine kirschkerngroße, braune Geschwulst aus der Aderhaut sich erheben (Fig. 13). Dieselbe reicht nach vorn bis unter den flachen Teil des Ciliarkörpers, den sie emporhebt. Am hinteren Rande verhalten sich Aderhaut und Netzhaut in folgender Weise: Die Aderhaut verdickt sich rasch durch Einlagerung massenhafter, pigmentierter Sarkomzellen. Dadurch wird die Glashaut steil emporgehoben und läßt sich bis 3 mm nach innen von der Sclera verfolgen, wo sie — bei *a* — aufhört und die bisher unter ihr liegenden Sarkommassen über ihren Rand gleichsam hervorquellen. Die Netzhaut *n* verdickt sich am hinteren Rande der Geschwulst ebenfalls durch Einlagerung von zahlreichen, tief pigmentierten Sarkomzellen und spaltet sich in zwei Lagen. Die äußere Lage biegt mit der Glashaut nach dem Innern des Auges um und läßt sich fast bis zum Rand der Glashaut *a* verfolgen. Die innere Lage zieht auf die durch das Loch der Glashaut herauskommende Geschwulst, ist bis *b* pigmentiert, und verliert sich dann, ohne deutliches Ende, in die oberflächlichste Schicht der Geschwulst. Fast über die ganze Geschwulst kann man, überall in derselben Entfernung von der Oberfläche liegend, eine Lage zahlreicher Gefäße verfolgen (Fig. 13*cc*, Fig. 14 *dd*), welche in der wenig pigmentierten sarkomatösen Grundmasse dadurch besonders hervortreten, daß sie von stark pigmentierten runden Zellen, sogenannten freien Pigmentzellen, eingefaßt sind. Ich halte diese Gefäße für erhalten gebliebene Gefäße der Aderhaut, so daß die nach innen davon liegende oberflächliche Schicht der Geschwulst der sarkomatös entarteten Choriocapillaris, vielleicht auch der Netzhaut, entsprechen würde. Die Sarkomzellen ordnen sich in dieser Schicht in Form unscharf begrenzter, papillenförmiger Vorsprünge an, welche von einem Gewebe bedeckt sind, das aus einem fast ungefärbten, feinen Netzwerk mit einzelnen Kernen besteht und das ich für oberflächlichste, durch Einwirkung der Glaskörperflüssigkeit gequollene Lagen des Sarkoms halte (Fig. 14).

Das Sarkom besteht aus drei Zellarten. Die Hauptmasse wird gebildet durch kleine, runde oder kurz spindelförmige Zellen, welche in einem Teile der Geschwulst alveoläre Anordnung besitzen. Die zweite Art von Zellen sind schlank, mit langen, feinen Ausläufern versehen und erfüllt von feinsten Pigmentkörnchen, also ganz den Chromatophoren gleich, nur daß ihre Kerne größer sind. Diese Zellen finden sich hauptsächlich rings um die Basis der Geschwulst; sie sind es, welche sich von hier in die angrenzende Aderhaut und Netzhaut vorschieben. Die dritte Art von Zellen sind große runde Zellen, dicht erfüllt von groben Pigmentkörnchen, so daß der Kern nur an künstlich entfärbten Präparaten sichtbar ist. Sie liegen überall vereinzelt in der Geschwulstmasse (Fig. 14 *a*), ferner um die Blutgefäße (Fig. 14 *d*), endlich in größerer Menge in einzelnen der größeren, wandungslosen Hohlräumen (Fig. 13 *dd*), welche sich in der Geschwulst finden. Diese Zellen entsprechen den von mir seinerzeit als freie Pigmentzellen bezeichneten Gebilden[1]). Stellenweise liegen sie in größerer Zahl nebeneinander (Fig. 14 *b*) und backen dann oft zu großen schwarzen Kugeln zusammen (Fig. 14 *c*), welchen, soweit sie an der Oberfläche

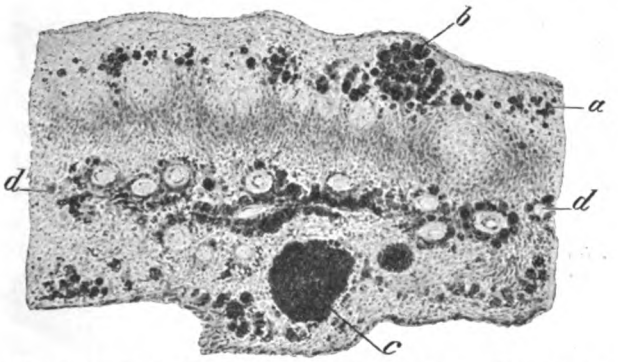

Fig. 14. Die zwischen *c* und *d* in Fig. 13 liegende Stelle des Sarkoms. Vergr. 77 : 1. *a* freie Pigmentzellen; *b* dieselben in größerer Gruppe; *c* dieselben zu einer Masse zusammengebacken; *d* Chorioidealgefäße, von freien Pigmentzellen umgeben.

der Geschwulst liegen (Fig. 13 *eee*), die ophthalmoskopisch gesehenen schwarzen Streifen an der Vorderfläche der Geschwulst entsprechen. Im Innern dieser Zellkonglomerate gehen, wie man an entpigmentierten Schnitten sieht, zuletzt die Zellkerne zugrunde.

Betreffs der übrigen Teile des Auges ist zu sagen, daß die Verhältnisse im Bereiche der vorderen Kammer normal sind. Auf der inneren Oberfläche der Netzhaut liegen teils vereinzelt, teils in Gruppen pigmentierte Zellen, und zwar am meisten in dem Teile der Nezthaut, welcher sich an der nasalen Seite zwischen Geschwulst und Papille befindet, aber in geringerer Menge auch auf der temporalen Seite der Netzhaut. Diese Zellen sind entweder große runde Zellen mit groben Pigmentkörnchen, gleich den freien Pigmentzellen (Taf. XXVI, Fig. 6) oder langgestreckte, auf dem Querschnitt spindelförmige Zellen mit sehr feinen Pigmentkörnchen, ähnlich den Chromatophoren (Taf. XXVI, Fig. 7). Beide Zellarten haben sich von der Oberfläche der Geschwulst abgelöst und sind auf die Netzhaut geraten. Ob sie auf dieser weitergewachsen wären und so zu einer Disseminierung der Geschwulst geführt hätten, läßt sich nicht bestimmt wissen, da sie noch nirgends in die Netzhaut eingedrungen sind, ich möchte es aber von den chromatophorenähnlichen Zellen

[1]) Arch. f. Ophthalmol. **77**, 356. 1910.

glauben, deren Anordnung auf der Netzhautoberfläche — dachziegelförmiges Aufeinanderliegen — auf Vermehrung der Zellen an Ort und Stelle hinzudeuten scheint. Die Netzhaut ist sonst normal und nirgends abgehoben, dagegen liegt eine ganz dünne Schicht geronnener Flüssigkeit unter der Aderhaut. Die Papille zeigt die Andeutung einer beginnenden Exkavation. Von diesem Falle wird noch zu Ende dieser Arbeit wegen der dabei beobachteten Hypotonie die Rede sein (S. 102).

Während von Fällen, wo die Geschwulst die anliegende Netzhaut durchbricht und in ihrem ganzen Umfange im Glaskörper vorliegt,

Fig. 15.

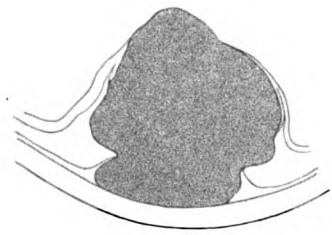

Fig. 16.

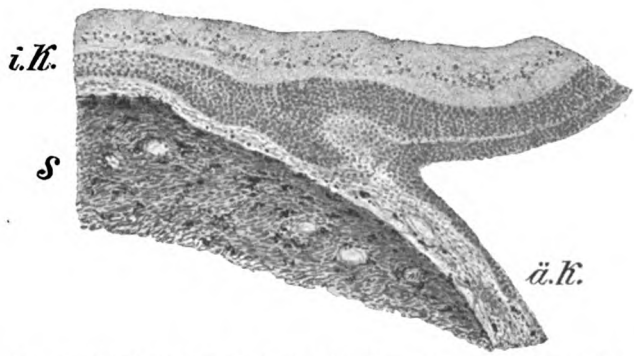

Fig. 17. Spaltung der Netzhaut durch die Geschwulst. Vergr. 42 : 1. *S* Sarkom, *i. K.* innere Körner, *ä. K.* äußere Körner.

zusammen mit meinem Fall nur vier bekannt sind, trifft man nicht selten Fälle, wo bloß die Kuppe der Geschwulst die Netzhaut durchbricht, welche in der Nachbarschaft der Kuppe abgehoben ist. Berg gibt in seiner Arbeit (S. 124) die darauf bezügliche Literatur an; ich selbst konnte 11 Fälle dieser Art untersuchen. 7 davon sind größere Sarkome (Fig. 15), 4 kleinere Geschwülste (Fig. 16). Von den letzteren sitzt eine unweit neben der Papille, eine in der Äquatorgegend und zwei im vorderen Teil der Aderhaut. Das Gemeinschaftliche aller Fälle ist, daß die Netzhaut nur ausnahmsweise am Rande der Durchbruchsstelle glatt aufhört, sondern sich daselbst spaltet. Die äußeren Netzhaut-

schichten schlagen sich gegen die Basis der Geschwulst nach hinten um, während die inneren Schichten nun allein die Kuppe der Geschwulst bedecken, um später auch von dieser durchbrochen zu werden (Fig. 16 und 17). Die Spaltung geschieht gewöhnlich in der Zwischenkörnerschicht. Die die Geschwulst getrennt überziehenden inneren und äußeren Netzhautschichten verlieren mit der Entfernung vom Rande der Durchbruchsstelle rasch an typischer Struktur und nehmen schließlich die Beschaffenheit eines faserigen Häutchens an.

Wenn die äußeren Netzhautschichten durch die Geschwulst nicht in ihrer Kontinuität unterbrochen sind, kann es geschehen, daß sie nur in Form einer Falte von den inneren Schichten abgezogen werden. In Fig. 18 ist die Spitze der aus den äußeren Netzhautschichten gebildeten Falte bei *a* an die Oberfläche der Geschwulst *T* angewachsen.

Die Spaltung der Netzhaut am Rande der Durchbruchsstelle wurde bereits von Bruns[1]) und Fleischer[2]) sowie Reis[3]) beschrieben. Bruns gibt die folgende Erklärung: Beim Vordringen der Geschwulst zerreißt die Glashaut und an derselben Stelle die äußeren Netzhaut schichten. Die inneren Netzhautschichten werden durch die Geschwulst immer weiter von der Aderhaut abgedrängt, die äußeren Schichten aber durch ihre Verwachsung mit dem Rande der Glashaut an diesem festgehalten, wodurch beide Schichten auseinandergezogen werden. Indessen hat sich die an die Geschwulst angrenzende Netzhaut abgehoben, und durch die subretinale Flüssigkeit werden die äußeren Netzhautschichten an die Geschwulst angepreßt. Nach dieser Erklärung sowie nach den beigegebenen schematischen Zeichnungen müssen die nach hinten umgeschlagenen äußeren Netzhautschichten bis zum Rand der Glashaut, also bis zur Stelle der größten Einschnürung der Geschwulst reichen, was auch für die beiden von Bruns untersuchten Fälle zutrifft. Es verhält sich aber nicht immer so, ja in meinen Fällen endigten die äußersten Netzhautschichten fast immer entfernt von dem Rande der Glashaut. Bruns' Erklärung paßt auch nicht für jene Fälle — zu welchen die Mehrzahl der meinigen gehört —, wo eine größere Geschwulst erst später mit ihrem Scheitel die trichterförmig abgehobene Netzhaut erreicht, mit ihr verwächst und sie durchbricht. Auch in diesem Falle besteht Spaltung der Netzhaut und Umschlagung ihrer

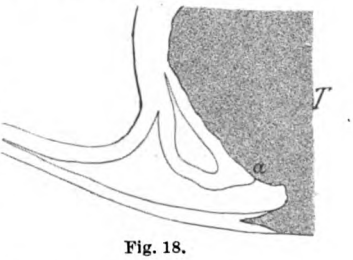

Fig. 18.

[1]) Arch. f. Ophthalmol. **54**, 563. 1902.
[2]) Klin. Monatsbl. f. Augenheilk. **42**, II, 353. 1904.
[3]) Zeitschr. f. Augenheilk. **20**, 319. 1908.

äußeren Schichten nach hinten, aber weit entfernt von der Durchbruchsstelle der Glashaut (Fig. 15).

Ich legte mir folgende Erklärung für die Spaltung der Netzhaut an der Durchbruchsstelle zurecht: Die Geschwulst (Fig. 19 *T*) wächst an ihrer Kuppe in die äußeren Schichten der Netzhaut *N* hinein, während die inneren noch standhalten. Beim Wachstum vergrößert sich die Oberfläche der Geschwulst. Die Strecke *a b* wird größer, indem *a* nach a_1, *b* nach b_1 rückt (Fig. 20). Da die äußeren Netzhautschichten an ihrem Rande bei *a* mit der Geschwulst verwachsen sind, machen sie die Verschiebung des Punktes nach a_1 mit, indem sie sich immer mehr von den inneren Netzhautschichten trennen. Dies wird dadurch begünstigt, daß die inneren Schichten in entgegengesetzter Richtung gezogen werden, der Verschiebung des Punktes *b* nach b_1 folgend. Die Spaltung der

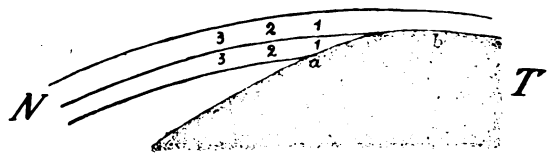

Fig. 19.

Fig. 20.

Netzhaut erfolgt in der Zwischenkörnerschichte, weil hier ihr Zusammenhang am schwächsten ist. In dieser Schicht findet man bei verschiedenen pathologischen Prozessen Ansammlung von Flüssigkeit und dadurch Abdrängung der inneren von den äußeren Schichten. Eine solche Ansammlung kann auch jene Teile der Netzhaut betreffen, welche gerade auf der Geschwulst liegen und dadurch die Trennung der Schichten erleichtern. Notwendig hierzu ist sie aber nicht, denn sie war in keinem meiner Fälle von Spaltung der Netzhaut vorhanden. Ausnahmsweise kann die Spaltung auch weiter nach außen, innerhalb der äußeren Körnerschicht, oder weiter innen, zwischen Faserschicht und innerer Körnerschicht erfolgen.

Bruns erklärt das Anliegen der zurückgeschlagenen äußeren Netzhautschichten durch eine später entstehende Abhebung der Netzhaut, nach welcher die äußeren Schichten durch die subretinale Flüssigkeit an die Geschwulst angepreßt werden. Nach meiner Auffassung besteht die Abhebung schon früher bis zur Stelle der Verwachsung, und das

Anlegen der äußeren Netzhautschichten auf der Geschwulst braucht keine besondere Erklärung. Diese Schichten bleiben von selbst auf der Geschwulst liegen, da sie ja nicht davon weggezogen werden. Fig. 18 zeigt ebenfalls, daß die äußeren Netzhautschichten nicht durch subretinale Flüssigkeit an die Geschwulst angedrückt werden, da sonst die beiden Blätter der Falte aneinandergepreßt würden.

Wenn die Durchbrechung der äußeren Netzhautschichten an derselben Stelle wie die der Glashaut erfolgt, fallen die Ränder beider zusammen, wie in den beiden Fällen von Bruns, wo die zurückgeschlagenen äußeren Netzhautschichten bis zum Rande der Glashaut reichen. Wenn aber, wie es in den meisten meiner Fälle geschah, die Glashaut an einer Stelle durchbrochen wurde, wo die Netzhaut nicht anlag, so wächst die Geschwulst in den subretinalen Raum hinein. Erreicht sie weiterwachsend die Netzhaut, verwächst mit ihr und durchbricht die inneren Schichten, so findet die Spaltung der Netzhaut entfernt vom

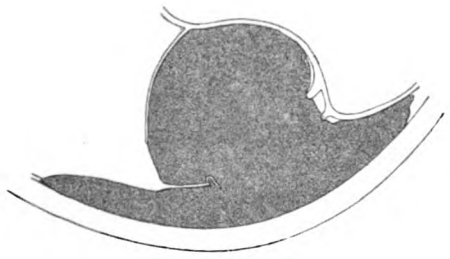

Fig. 21.

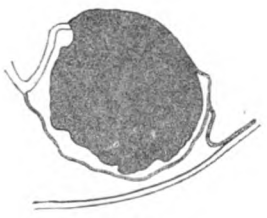

Fig. 22.

Rand der Glashaut statt, und die zurückgeschlagenen äußeren Schichten reichen nicht bis zu diesem (Fig. 15 und 16). So verhält es sich namentlich bei größeren Geschwülsten. — Die wachsende Geschwulst behält selten die regelmäßige Kugelform, sondern es entstehen durch ungleichmäßiges Wachstum umschriebene Vorwölbungen. Hat an einer Stelle Durchbrechung der inneren Netzhautschichten und Spaltung der Netzhaut begonnen, so kann von hier aus die Spaltung weiter fortschreiten, so daß der auswachsende Höcker der Geschwulst zwischen den beiden Blättern der Netzhaut liegt. Schnitte, welche den Höcker seitlich treffen und abkappen, so daß sein Zusammenhang mit der Hauptgeschwulst am Schnitt nicht sichtbar ist, können die Geschwülste ganz innerhalb der gespaltenen Netzhaut zeigen. Fig. 21 zeigt ein noch ziemlich kleines Sarkom an der Stelle seines größten Durchmessers getroffen. Die Netzhaut überzieht die Geschwulst und spaltet sich zu beiden Seiten des Kopfes der Geschwulst. Auf der einen Seite reichen die inneren Schichten weit herab, erreichen aber doch nicht den Durchbruchsrand der Glashaut Auf der anderen Seite ist die Netzhaut an zwei Stellen auf eine

kurze Strecke hin gespalten. Hier war die Netzhaut mit der Geschwulst an zwei nebeneinanderliegenden Punkten verwachsen gewesen, welche beim Wachsen der Geschwulst auseinanderrückten. Fig. 22 bildet einen seitlich von dem ersten liegenden Schnitt ab, wo der Fuß der Geschwulst nicht mehr getroffen ist, sondern nur eine seitliche Vorwölbung des Kopfes. Diese liegt zum größten Teil innerhalb der gespaltenen Netzhaut, doch fehlen auf der Höhe der Geschwulst die inneren Netzhautschichten; noch mehr seitlich fallende Schnitte zeigen aber die inneren Netzhautschichten ebenfalls undurchbrochen und die

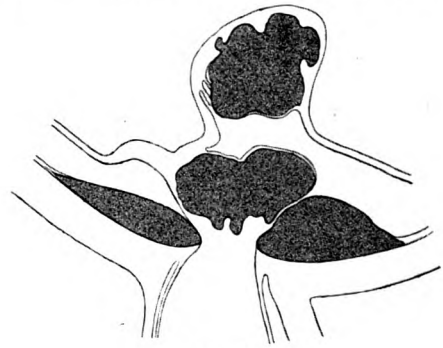

Fig. 23.

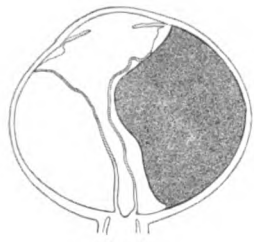

Fig. 24.

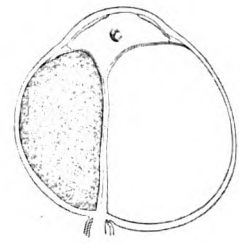

Fig. 25.

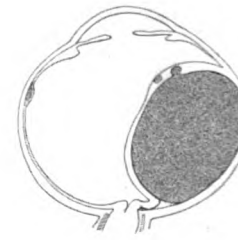

Fig. 26.

Geschwulst ganz innerhalb der Netzhautblätter liegend. Fig. 23 stellt ein circumpapilläres Sarkom dar, von welchem Höcker gegen die abgehobene Netzhaut wachsen und sie spalten. Bergmeister[1]) berichtet über einen solchen Fall. „Der Tumor, der eine pilzförmige Gestalt hatte, hatte die Netzhaut in zwei Blätter gespalten. Diese umhüllten den durch die Glaslamelle durchgebrochenen Anteil in Form einer derben Membran, die an den Rändern allmählich die Struktur der Retina wieder erkennen ließ. Die Spaltung der Netzhaut erfolgte in der Zwischenkörnerschicht."

Der Durchbruch der Glashaut erfolgt manchmal sehr spät. In

[1]) Zeitschr. f. Augenheilk. **21**, 270. 1909.

solchen Fällen wird ein zweifaches Verhalten beobachtet. Das eine besteht darin, daß die Geschwulst nach der Fläche und nach der Dicke ungefähr gleich stark wächst. Dann entstehen Geschwülste, welche auf breiter Basis halbkugelig (Fig. 24) aufsitzen oder bei mehr flacher Oberfläche ein Segment des Augapfels einnehmen (Fig. 25). Hätte in diesen Fällen die Enucleation nicht das Wachstum der Geschwulst abgeschnitten, so wäre es natürlich später doch zur Durchbrechung der Glashaut gekommen. Die Fig. 26 zeigt eine solche sehr spät erfolgende Perforation.

In anderen Fällen ist das Verhalten so, daß das Dickenwachstum gegenüber dem Wachstum nach der Fläche stark zurücktritt, so daß die Geschwulst flach, schalenartig bleibt. Zu diesen gehören die Flächensarkome und die circumpapillären (in schlechter Etymologie gewöhnlich peripapillär genannten) Sarkome. Ich beginne mit der Betrachtung der letzteren Form.

Wenn ein Sarkom, das im hinteren Abschnitt der Aderhaut sich

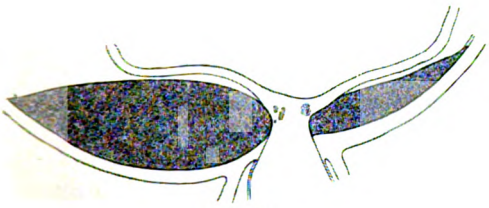

Fig. 27.

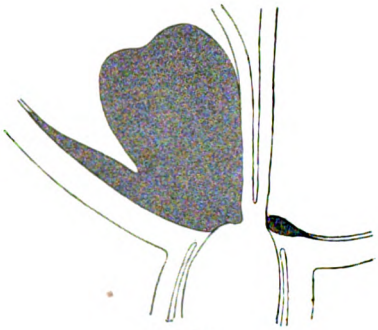

Fig. 28.

entwickelt, den Rand seines Fußes bis an die Papille vorgeschoben hat, so wird diese nicht einfach überwachsen, sondern zuerst umwachsen. Erst später wird die gegen die Papille gedrängte Glashaut an einzelnen Stellen durchbrochen, von welchen aus die Sarkomzellen in die Papille eindringen (Fig. 27). Die Ursache dieses Verhaltens ist die feste Verbindung der Glashaut mit dem Rande des Sehnervenkopfes, wodurch dem Eindringen der Sarkomzellen in die Papille ein erhebliches Hindernis entgegengesetzt wird.

Die an der Seite der Papille emporwachsende Geschwulst kann die gewöhnliche Kugel- oder Pilzform haben wie in Fig. 28. Dieser Fall stammt aus meiner Klinik und wurde von Wagner[1]) in seiner Arbeit über circumpapilläre Sarkome beschrieben; die Figur ist eine Kopie aus Wagners Arbeit. Es scheint mir besser, seinen Fall nach dem Vorgange von Panas[2]), der einen ähnlichen Fall veröffentlichte, als

[1]) Zeitschr. f. Augenheilk. **14**, 533. 1905.

[2]) Panas et Rochon-Duvigneaud, Recherches sur le glaucome. Paris 1898, S. 254.

justapapillär zu bezeichnen, wenn man überhaupt das Bedürfnis nach einer besonderen Benennung solcher Fälle hat; jedes im hinteren Abschnitt sich entwickelnde Sarkom wird schließlich die Papille umwachsen. Bei weiterem Wachstum wird die Papille und die davon abgehende Netzhaut zerstört, und es entstehen Geschwulstformen wie die in Fig. 29 abgebildete. Im Gegensatz zu solchen Fällen möchte ich den Namen circumpapillär auf die Fälle beschränken, wo die Neubildung, noch bevor sie erhebliche Größe erreicht hat, in mehr gleichmäßiger Weise als flache Geschwulst die Papille umkreist, wie in Wagners erstem Falle (Fig. 27). Solche Fälle wurden außer von Wagner beschrieben von Möhlmann[1]), Fehr[2]), Delapersonne und Opin[3]), Moissonier[4]) und Snell[5]). Von Laspeyres[6]) finde ich nur angegeben, daß er einen solchen Fall vorstellte, von welchem keine Beschreibung existiert. In meiner Klinik wurden im ganzen vier Augen entfernt, welche

Fig. 29.

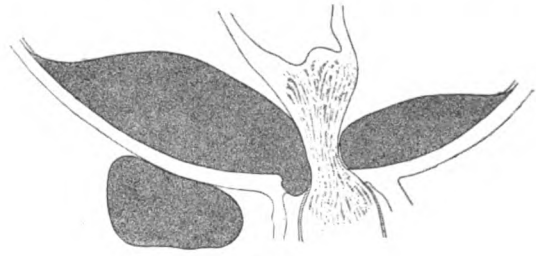

Fig. 30.

solche Sarkome enthielten. Zwei davon wurden von Wagner veröffentlicht[7]), und zwei sind seitdem noch dazu gekommen, welche in Fig. 23 und 30 abgebildet sind. Auf Grund aller bisher bekannten Fälle, neun an der Zahl, davon zwei unpigmentierte, sieben pigmentierte, läßt sich folgendes Bild des circumpapillären Sarkoms entwerfen.

Das ophthalmoskopische Bild des frühesten Stadiums kam in dem Falle 1 von Wagner und in dem Falle von Delapersonne zur Beobachtung. In ersterem bestand um die Papille eine grau verfärbte, etwas

[1]) Inaug.-Diss. Freiburg i. Br. 1901.
[2]) Zentralbl. f. prakt. Augenheilk. 1903, S. 129.
[3]) Archives d'ophthalmologie 1903, S. 689.
[4]) Annales d'oculistique **134**, 269. 1905.
[5]) Transact. Ophthalmol. Soc. of the United Kingdom **25**, 190. 1905.
[6]) Deutsche med. Wochenschr. 1907, S. 1277.
[7]) Wagner beschreibt aus meiner Klinik 4 Fälle, welche ich ihm damals selbst als circumpapilläre übergeben hatte. Auf Grund nochmaliger Durchsicht der Präparate und besserer Erkenntnis der Eigenschaften des eigentlichen circumpapillären Sarkoms scheide ich jetzt als nicht zu diesen gehörig die beiden letzten Fälle Wagners aus, indem ich dessen Fall 3 zu den justapapillären, den Fall 4 zu den Flächensarkomen rechne.

vorspringende Zone, aber noch keine seröse Netzhautablösung. Ein halbes Jahr später war die Papille schon größtenteils durch die Geschwulst verdeckt. Im zweiten Falle war das Bild einer Neuroretinitis ähnlich. In den anderen Fällen, wo noch eine ophthalmoskopische Untersuchung möglich gewesen war, wurde eine durch die Geschwulst bedingte Netzhautablösung am Rande der Papille oder an der Stelle derselben gesehen, während die Papille selbst nicht mehr erkennbar war. Vollständige Netzhautablösung und Drucksteigerung tritt schon frühzeitig ein, solange die Geschwulst noch klein ist, und entzieht den Augenhintergrund der ophthalmoskopischen Untersuchung.

Die anatomische Untersuchung zeigt die Papille umkreist von einer flachen, kuchenförmigen Masse mit zentralem Loch. Der Geschwulstring ist an seinem der Papille anliegenden Rand dick und gerundet, an seinem peripheren Rand flach und zugeschärft. Durch den ersteren wird die Papille zusammengepreßt und nach vorn gedrängt, manchmal auch seitlich verschoben, wenn die Geschwulst ungleich stark gegen die Papille vordringt (Wagners Fall 2, Fehr). Die Netzhaut ist von ihrem Ursprung an abgehoben.

Noch ganz innerhalb der Glashaut lag die Geschwulst nur in dem Falle von Moissonier. In den anderen Fällen hatte sie schon an kleinen, manchmal kaum auffindbaren Stellen die Glashaut durchbrochen, und zwar immer zuerst dort, wo diese der Papille und der abgehobenen Netzhaut anliegt, also am zentralen Rande der Neubildung. Die in die Papille eindringenden Geschwulstzellen bilden umschriebene Knoten (Fig. 27) oder durchwachsen die Papille in mehr gleichmäßiger Weise (Fig. 30). Von hier aus entstehen dann weiter vorgeschobene Knoten in der Netzhaut selbst (Wagner Fall 2, Fig. 23); in zwei Fällen war die Geschwulst durch die Lamina cribrosa in den Sehnervenstamm gewachsen (Fehr, Fig. 30).

Häufiger als in den Opticus dringt die Geschwulst in den Zwischenscheidenraum ein (in drei Fällen), indem sie die dünne Schicht Sclera vor dem blinden Ende desselben durchwächst (Fig. 30). Am stärksten war dies im Falle Fehrs, wo die Geschwulst ringsum ziemlich weit in den Zwischenscheidenraum vorragte. In einem meiner Fälle war es auch schon zur Durchwachsung der Sclera an den hinteren Ciliargefäßen gekommen und zur Entwicklung einer extraoculären Geschwulst (Fig. 30).

Damit ein Sarkom von den Eigenschaften eines circumpapillären entstehe, sind zwei Bedingungen erforderlich, erstens, daß die Ursprungsstelle der Neubildung ganz nahe der Papille liegt, und zweitens, daß es sich um ein flächenhaftes Sarkom handelt. Ersteres trifft zu in dem von mir beobachteten Falle von kleinstem Sarkom, welches in der Tabelle unter Nr. 14 angeführt ist (Fig. 31). Es ist der einzige bisher bekannte Fall von initialem Sarkom an dieser Stelle, so daß dies offenbar

ein seltenes Vorkommnis ist. Wenn man annimmt, daß keine Region der Aderhaut in bezug auf die Entstehung von Sarkomen bevorzugt ist, sondern ein solches ohne Wahl an jeder beliebigen Stelle der Aderhaut sich entwickeln kann, so braucht man nur sich zu vergegenwärtigen, wie klein das Areal unmittelbar um die Papille ist im Vergleich mit der übrigen Oberfläche der Aderhaut, um zuzugeben, daß schon nach der Wahrscheinlichkeit ein beginnendes Sarkom nur selten knapp an der Papille zu finden sein wird. Wenn nun ein solches in der gewöhnlichen Weise rasch in die Höhe wächst, entsteht ein justapapilläres Sarkom. Handelt es sich dagegen um eine flächenhaft wachsende Neubildung, so wird ein circumpapilläres Sarkom daraus. Man sieht ja auch, daß Flächensarkome, welche entfernt von der Papille entstanden sind, diese zuletzt mit ihrem Rande umwachsen, ähnlich wie ein circumpapilläres Sarkom (Fig. 32, 33). Ich sehe daher diese als Flächensarkome an, welche in der Nachbarschaft der Papille entsprungen sind und daher diese umwachsen, bevor sie sich noch in der Fläche weiterhin ausdehnen konnten.

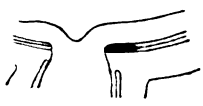

Fig. 31.

Eine Zwischenform zwischen den justapapillären und circumpapillären Sarkomen ist in der Fig. 4 auf S. 57 abgebildete Fall, wo rings um die Papille ein flaches pigmentiertes Sarkom besteht. Die Netzhaut ist vollständig abgehoben und stark nach vorn gedrängt. Bei *a* ist sie durch eine früher entstandene, jetzt etwas gedehnte Verwachsung in der Nähe der Aderhaut festgehalten, und in den subretinalen Raum, welcher zwischen dieser Stelle und der Papille besteht, hat die Neubildung durchgebrochen und sich zu einer kleinen, halbkugeligen Geschwulst entwickelt, welche an anderen Schnitten noch ein wenig größer ist als an dem hier abgebildeten.

Das circumpapilläre Sarkom leitet uns hinüber zum diffusen oder Flächensarkom. Parsons[1]) gibt eine Zusammenstellung der bis dahin bekannten Fälle, und Wolfrum[2]) ergänzt dieselben durch die seitdem veröffentlichten Fälle. Ich selbst bekam zu den drei Fällen, welche ich seinerzeit in meiner Monographie[3]) zuerst als eine besondere Wachstumsform des Sarkoms beschrieben hatte, noch fünf Fälle zur Untersuchung, welche die Aderhaut in typischer Weise ganz oder zum größten Teile einnehmen. Zwei derselben zeichnen sich dadurch aus, daß die Aderhaut im ganzen sehr wenig verdickt, aber außerordentlich gleichmäßig infiltriert ist. In dem einen Falle beträgt die größte Dicke der sarkomatös entarteten Aderhaut 0,7 mm, in dem anderen Falle gar nur 0,56 mm. In beiden Fällen handelt es sich um dicht ge-

[1]) Pathology of the eye 1904. 2. Bd., S. 529.
[2]) l. c., S. 697.
[3]) Das Sarkom des Uveatractus. Wien 1882.

drängte, kurze Spindelzellen, das eine Mal unpigmentiert, das andere Mal pigmentiert, welche das Gewebe der Aderhaut vollkommen ersetzen.

Zu diesen Fällen kommen drei weitere, wo eine flächenhafte sarkomatöse Entartung der Aderhaut nur auf der einen Seite besteht, von der Papille bis zum Ciliarkörper reichend (Fig. 32 und 33). Diese Fälle sind meines Erachtens Flächensarkome in einem frühen Stadium, wo es noch nicht dazu gekommen ist, daß die von einem Punkte ausgehende Entartung sich über die ganze Aderhaut ausgedehnt hat. Ich halte nämlich auch für das Flächensarkom eine unizentrische Entstehung — im Gegensatz zur plurizentrischen — für wahrscheinlich. Liegt der Ausgangspunkt der Geschwulst ungefähr in der Äquatorgegend, so wird dieselbe zuerst die entsprechende Bulbushälfte überziehen und, wenn sie mit ihrem hinteren Rande an die Papille gelangt ist, diese

Fig. 32.

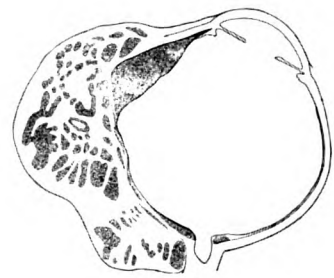

Fig. 33.

umwachsen (Fig. 32 und 33). Beginnt aber die Geschwulst nahe der Papille, so wird die Umwachsung derselben frühzeitig erfolgen und zunächst ein circumpapilläres Sarkom entstehen, das dann, nach allen Seiten gleichmäßig sich ausbreitend, zu einem vollständigen Flächensarkom wird. Die circumpapillären Sarkome dürften also, wenigstens in manchen Fällen, eine Frühform des Flächensarkoms sein.

Das Wesentliche des Flächensarkoms ist die Neigung zur Ausbreitung in die Fläche bei geringem Wachstum in die Dicke, so daß die Glashaut wenig angespannt und erst sehr spät durchbrochen wird. In dem Falle 20 meiner Monographie (S. 100) war dies geschehen, und die Geschwulst war hier so herangewachsen, daß sie den größeren Teil des Glaskörperraumes erfüllte. Damit verwischt sich der Typus des Flächensarkoms und wird zuletzt, wenn das Auge ganz von Sarkom erfüllt ist, überhaupt nicht mehr erkennbar sein.

Die Flächensarkome zeichnen sich manchmal durch das frühzeitige Auftreten nekrotischer Herde aus. Diese entstehen in den gewöhnlichen

Sarkomen zumeist erst dann, wenn bei bedeutender Größe der Geschwulst die Blutversorgung ungenügend wird. Bei den Flächensarkomen dagegen findet man sie oft auch bei geringer Verdickung der Aderhaut, so in dem oben erwähnten Falle, wo die größte Dicke der Aderhaut 0,56 mm betrug (normale Dicke der Aderhaut nach Wolfrum 0,25—0,3). Hier bestehen nekrotische Herde an Stellen, wo die Aderhaut kaum dicker als normal ist. Die Nekrose betrifft hier bald die inneren, bald die äußeren Schichten der sarkomatösen Aderhaut, bald greift sie durch die ganze Dicke derselben. In einem anderen meiner Fälle ist die Aderhaut fast in der ganzen Ausdehnung, in welcher sie sarkomatös ist, auch nekrotisch.

Eine bekannte Eigenschaft des Flächensarkoms ist die frühzeitige Durchwachsung der Sclera. Dieselbe findet häufig gleichzeitig an verschiedenen Stellen statt und die epibulbären Geschwülste erreichen nicht selten eine bedeutendere Größe als die intraoculäre. Besonders auffällig ist dies, wenn die intraoculäre, flächenhafte Geschwulst noch wenig ausgebreitet ist, so daß einer dünnen sarkomatösen Platte im Augeninnern eine große Geschwulst an der entsprechenden Stelle der äußeren Scleraoberfläche gegenübersteht oder nach gänzlicher Zerstörung der Sclera mit der intraoculären Neubildung eine zusammenhängende Masse bildet. Fälle der ersten Art sind in Fig. 32 und 33, ein Fall der letzten Art ist in meiner Monographie Taf. III, Fig. 18 abgebildet. Ähnliche Fälle beschreiben Becker[1]), Panas[2]), Knapp[3]) und Rochon-Duvigneaud und Duclos[4]), in welchen nach der Beschreibung die intraoculäre Geschwulst ein noch wenig ausgebreitetes Flächensarkom war. In den zwei Fällen von Ballaban[5]) scheint die intraoculäre Geschwulst kein Flächensarkom gewesen zu sein. Ballaban glaubt, daß bei kleiner intraoculärer und großer extraoculärer Geschwulst der Ausgangspunkt der Neubildung vielleicht die suprachorioidealen Lamellen sind, welche die Gefäße und Nerven auf ihrem Wege durch die Sclera begleiten. Eine solche Entstehung ist gewiß nicht als unmöglich zu bezeichnen und trifft vielleicht bei Ballabans Fällen zu. In meinen eigenen drei Fällen liegt jedoch kein Anhaltspunkt für eine derartige Entstehung vor.

Das Flächensarkom der Aderhaut kann bei weiterem Wachsen in den Ciliarkörper und in die Iris vordringen. Der in meiner Monographie beschriebene Fall 18 (Seite 93 und Taf. II, Fig. 12) war solcher Art, und seitdem bekam ich noch einen zweiten ähnlichen zur Untersuchung.

---

[1]) Arch. f. Augen- u. Ohrenheilk. **1**, 2. Abt., S. 214. 1870.
[2]) Archives d'ophtalmologie **16**, 465. 1896.
[3]) Arch. f. Augenheilk. **55**, 274. 1906.
[4]) Rochon-Duvigneaud et Duclos, Fondation Rothschild, 1911, S. 69.
[5]) Arch. f. Ophthalmol. **63**, 69. 1906.

Dieselbe Beschaffenheit zeigen auch die Fälle von Rochon-Duvigneaud und Duclos (l. c.) und von Groenouw[1]). Wenn die sarkomatöse Wucherung von hinten durch den Ciliarkörper bis an die Iriswurzel gelangt ist, wird die flächenhafte Ausbreitung derselben in der Iris durch zwei Umstände begünstigt. Der eine liegt in der Neigung der Sarkomzellen, sich rasch entlang der Peripherie der Iris auszubreiten, von wo aus sie dann von allen Seiten her weiter in die Iris wachsen. Der zweite Faktor besteht in der Aussaat der Geschwulst, sobald dieselbe an einer Stelle bis in die Kammerbucht vorgedrungen ist. Hier lösen sich von der Oberfläche der Geschwulst Zellen ab und gelangen auf die Oberfläche der Iris. Auf dieser bilden sie einerseits durch rasche Vermehrung eine Art Rasen von Sarkomzellen, andererseits dringen sie in die Iris selbst ein und vermehren sich daselbst. Sarkome, welche durch Eindringen der Neubildung von Ciliarkörper in die Iris entstehen, unterscheiden sich daher von den gewöhnlichen primären Irissarkomen dadurch, daß diese eine umschriebene Geschwulst bilden, während jene in einer diffusen, flächenhaften Infiltration der Iris unter gleichmäßiger Verdickung derselben bestehen. Diese Form des Irissarkoms ist dieselbe wie jene, welche ohne Beteiligung der Aderhaut als primäres Ringsarkom der Iris und des Ciliarkörpers vorkommt. Die Literatur über diese findet sich bei Wolfrum[2]); seitdem ist noch ein Fall von Pindikowski[3]) dazugekommen. Das Ringsarkom des Ciliarkörpers und der Iris kann also durch Überleitung von der Aderhaut oder primär im vorderen Abschnitt entstehen. Ein Fall, bei dem umgekehrt ein primäres Ringsarkom des Ciliarkörpers nach hinten in die Aderhaut als Flächensarkom sich ausgebreitet hätte, ist nicht bekannt, doch ist die Möglichkeit eines solchen Vorganges nicht von der Hand zu weisen. Die Ringsarkome der Iris kommen wegen der auffallenden Veränderung der Iris und wegen der rasch hinzutretenden Drucksteigerung früh zur Enucleation, und da ist es bei der Seltenheit dieser Fälle nicht zu verwundern, daß bisher in keinem der Fälle das Auge lange genug belassen wurde, um die Ausbreitung der Wucherung auf die Aderhaut zu gestatten.

Ich stelle also das Ringsarkom des Ciliarkörpers und der Iris dem Flächensarkom der Aderhaut als gleichartig an die Seite. Für beide ist kennzeichnend das flächenhafte Wachstum, welches dadurch bedingt ist, daß die Neubildung, wenigstens in der ersten Periode ihres Wachstums, nicht die Grenze des Organs durchbricht, im Gegensatz zu den gewöhnlichen, geschwulstförmig wachsenden Sarkomen der Uvea[4]).

[1]) Klin. Monatsbl. f. Augenheilk. **39**, II., 921. Fall 3. 1901.

[2]) l. c., S. 731.

[3]) Klin. Monatsbl. f. Augenheilk. **53**, II., 516. 1914.

[4]) Das gewöhnliche umschriebene Sarkom der Iris einerseits und das Ringsarkom der Iris sind letzten Endes beides Sarkome, und die zwischen beiden gezogenen Grenzen werden von der Natur zuweilen überschritten. In einem Falle

Die diffusen oder Flächensarkome der Uvea bilden somit meines Erachtens eine Geschwulstform, welche nach ihrem Entstehungsorte und späteren Ausbreitung verschiedenes Aussehen haben kann: Flächensarkom der Aderhaut, Ringsarkom des Ciliarkörpers und der Iris oder diffuses Sarkom der ganzen Uvea. Ein Flächensarkom der Aderhaut, welches seinen Ursprung in der Nachbarschaft der Papille hat, wird zum circumpapillären Sarkom, ein solches, wo bei geringer intraocularer Ausbreitung frühzeitig die Sclera durchwachsen wird, gibt einen Teil der Fälle von kleinem intraocularen Sarkom bei großer extraocularer Geschwulst.

Flächenhaftes Wachstum bösartiger Geschwülste kommt auch an anderen flächenhaften Organen vor; ich führe als Beispiel das Lymphosarkom des Magens an. Dies wird von den pathologischen Anatomen als infiltrierendes Wachstum bezeichnet. Wieso kommt es, daß in manchen Fällen eine Neubildung nicht wie gewöhnlich sich allseitig gleichmäßig ausbreitet und daher mehr oder weniger kugelförmig wird, sondern sich der Form des Organes anpaßt und daher bei flächenhaften Organen flächenhaft wächst? Ich werde versuchen, diese Frage für das Flächensarkom der Uvea zu beantworten.

Bezüglich des flächenhaften Wachstums einer Neubildung ist zu unterscheiden, ob es auf der Oberfläche eines Gewebes oder in ihm stattfindet. Das erstere ist der Fall bei Neubildungen, welche aus dem Oberflächenepithel hervorgehen und der physiologischen Eigenschaft des Epithels folgen, Oberflächen zu überziehen. Dasselbe gilt für die seltenen Neubildungen des ciliaren Epithels im Auge. Flächenhaftes Wachstum auf der Oberfläche kommt auch bei Sarkomen der Uvea vor, und zwar in Form des oben erwähnten Sarkomrasens auf der Oberfläche der Iris. Ebenso fand ich einmal einen dünnen Rasen von Sarkomzellen in gleichmäßiger Weise über die ganze eine Hälfte der Aderhaut ausgebreitet infolge von Aussaat von Sarkomzellen im subretinalen Raum. In diesen Fällen ist das Flächenwachstum nicht die Folge einer den Sarkomzellen innewohnenden, in ihrer Herkunft begründeten Eigenschaft, sondern ist durch äußere Bedingungen veranlaßt: die mechanische Möglichkeit des Haftens der Sarkomzellen auf einer Oberfläche und die Möglichkeit der Ernährung auf derselben.

Das Wachstum einer Neubildung auf der Oberfläche hat mit dem Flächensarkom der Uvea nichts zu tun. Bei diesem handelt es sich um

---

von Ewetzky (Arch. f. Ophthalmol. **45**, 600. 1898, Fall 8) hatte ein umschriebenes Sarkom der Iris bestanden, welches zuletzt den 4. Teil der Kammer erfüllte und die Hälfte der Pupille bedeckte. Es wurde durch Iridektomie entfernt. 11 Jahre später wurde das Auge wegen eines Rezidivs enucleiert und zeigte jetzt ein typisches Ringsarkom des Ciliarkörpers und der Iris, welches nirgends die Grenze dieser Organe überschritt.

das Wachsen innerhalb der Uvea, wobei die Neubildung deren Grenzen nicht überschreitet und deren Form nicht wesentlich verändert. Diese Eigenschaft kann nicht aus einer besonderen Beschaffenheit der Zellen solcher Sarkome abgeleitet werden, wie dies bezüglich der epithelialen Neubildungen gilt, denn in den Flächensarkomen werden sehr verschiedene Zellformen gefunden. Sie muß vielmehr durch mechanische Ursachen bedingt sein, infolge deren das wachsende Sarkom sich den Strukturverhältnissen des Organs anpaßt, statt ohne Rücksicht auf diese nach allen Seiten hin ein gleich großes Wachstumsbestreben zu äußern. Bis zu einem gewissen Grade gibt sich dieses mechanische Moment bei jedem Aderhautsarkom kund, indem es zuerst sich flach ausbreitet und auch nach Durchbruch der Glashaut gewöhnlich ein flacher Fuß der Geschwulst bestehen bleibt. Bei den Flächensarkomen muß man sich dieses Moment noch wirksamer vorstellen, sei es, daß die mechanischen Widerstände größer sind, sei es, daß die Zellen der Neubildung weniger Neigung besitzen, die Widerstände zu überwinden. Diese sind gegeben durch die die Aderhaut begrenzende Sclera und Glashaut und in geringerem Grade innerhalb der Aderhaut selbst durch die flach ausgebreiteten Netze elastischer Fasern. Auf diese Widerstände gründet sich Parsons'[1]) Erklärung des Flächensarkoms. Er läßt die Sarkomzellen aus den Endothelzellen der perivasculären Lymphscheiden hervorgehen, so daß sie zwischen den Lamellen der Aderhaut liegen und in der Richtung des geringsten Widerstandes zwischen denselben fortwachsen. Dagegen ist einzuwenden, daß niemand weiß, woher die Sarkomzellen stammen, daß sie zuerst immer zwischen den Lamellen der Aderhaut liegen, und nicht einzusehen ist, warum sie gerade nur in einzelnen Fällen ausschließlich zwischen denselben weiterwachsen sollen.

Der mechanische Widerstand, welchen die intrachorioidealen elastischen Lamellen bieten, ist jedenfalls sehr gering. Bei den Flächensarkomen der Iris kann überhaupt von einem mechanischen Hindernis, das in der Struktur der Iris liegt, keine Rede sein; es kommt höchstens der geringe Widerstand in Betracht, den ein zartes, flächenhaftes Organ seiner Deformierung zur Kugelgestalt entgegenstellt. Wolfrum[2]) sieht daher die Ursache des Flächenwachstums nicht in mechanischen Widerständen, sondern in einer größeren Beweglichkeit der jüngeren Sarkomzellen. Er sagt nicht, wieso durch diese das Flächenwachstum veranlaßt wird; vielleicht nimmt er an, daß die Zellen vermöge ihrer Beweglichkeit den Hindernissen leichter ausweichen und sich zwischen ihnen rascher fortbewegen können. In bezug auf die Ringsarkome des Ciliarkörpers und der Iris sah ich wiederholt Bilder, welche eine größere Beweglichkeit der Zellen beweisen. Die auf die Irisoberfläche fallenden

[1]) l. c., S. 532.
[2]) l. c., S. 700 u. 735.

Sarkomzellen dringen in die Iris ein; einzelne Sarkomzellen oder Gruppen von diesen liegen ziemlich weit entfernt von der eigentlichen Geschwulst, manche dieser Zellen zeigen an Amöben erinnernde Fortsätze, was den Sarkomzellen sonst nicht zukommt (Taf. XXVI, Fig. 8). Zu der größeren Beweglichkeit der Sarkomzellen in Flächensarkomen möchte ich als zweites Moment eine geringere Aggressivität derselben hinzufügen. Die Zellen haben zunächst die Neigung, von der Muttergeschwulst aus gleichmäßig nach allen Seiten hin sich zu verbreiten. Wenn sie dabei auf Hindernisse stoßen, wie die zarten elastischen Fasernetze in der Aderhaut, überwinden sie dieselben leicht durch gewebsauflösende Wirkung, welche den Zellen bösartiger Geschwülste innewohnt, worin ja das aggressive Wachstum derselben wurzelt. Ist aber diese Fähigkeit der Zellen gering im Verhältnis zu ihrer Wanderungsfähigkeit, so werden sie durch die entgegenstehenden Hindernisse von ihrer Bahn abgelenkt und wachsen in der Richtung des geringsten Widerstandes weiter, also in der Aderhaut im Sinne von deren Fläche. Die den Flächensarkomen eigentümliche rasche Durchwachsung der Sclera scheint gegen die Annahme einer geringeren Aggressivität der Zellen in diesen Fällen zu sprechen, aber nur scheinbar, denn die Zellen folgen bei der Durchwachsung präformierten Bahnen, ähnlich wie in der Aderhaut selbst.

Einer meiner Fälle von Ringsarkom bietet so viel Bemerkenswertes, daß ich über ihn Genaueres berichten möchte.

Ein 19jähriger Mann hatte vor $1^1/_2$ Jahren an seinem rechten Auge unterhalb der Pupille einen schwarzen Fleck bemerkt, welcher langsam größer wurde; seit vier Monaten nimmt das Sehvermögen ab und treten zeitweilige Schmerzen auf. An dem kranken Auge ist die vordere Kammer normal tief. Die Iris hat, wie im linken Auge, eine graublaue Grundfarbe, ist aber im unteren Quadranten dunkelbraun, und diese Färbung zieht von hier an der nasalen Seite entlang dem Ciliarrande der Iris bis zum horizontalen Meridian hinauf. In der übrigen Iris liegen sechs kleine, dunkle Flecken. Weder diese noch der große braune Fleck im unteren Teile der Iris ragen über die Irisfläche empor. Die Pupille ist stark erweitert, etwas nach unten exzentrisch und verengert sich nicht auf Eserin. An der hinteren Fläche der sonst durchsichtigen Linse liegen in der Peripherie, zu einem Kreis angeordnet, schwarze Fleckchen. Der Augenhintergrund ist normal bis auf tiefe Exkavation der Papille. T + 2. Bloß Lichtempfindung. Das andere Auge des Kranken ist normal und hat S 6/6.

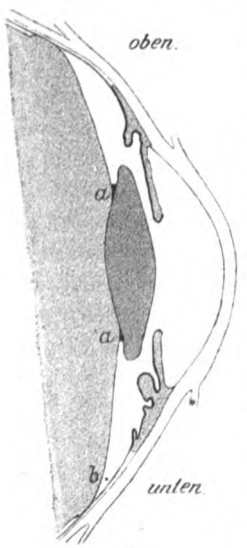

Fig. 34.

Das Auge wird in vertikaler Richtung in Serienschnitte zerlegt. Die wichtigsten Veränderungen betreffen den Ciliarkörper und die Iris (Fig. 34). Die sarkomatöse Entartung dieser Teile ist an der unteren Seite am stärksten und offenbar von dieser ausgegangen, wie in der Mehrzahl der Fälle von Irissarkom (3 : 1). Der

Ciliarkörper ist ringsum, besonders aber unten, dicker und plumper infolge von Infiltration des Gewebes mit unpigmentierten Sarkomzellen, größtenteils Spindelzellen, stellenweise auch Rundzellen, Die Infiltration nimmt die Ciliarfortsätze und die Ringportion des Ciliarmuskels ein; die meridionale Portion ist frei von Sarkom, ein Verhalten, das ich noch in drei anderen Fällen von Ringsarkom fand. Die Infiltration reicht nach hinten bis zur Grenze zwischen gefaltetem und flachem Teil; sie durchbricht nirgends das Ciliarepithel, das im ganzen normal ist.

Die Iris ist in der unteren Hälfte etwa auf das Doppelte, in der oberen etwas weniger verdickt. In der unteren Hälfte, wo sie im lebenden Auge dunkelbraun gewesen war, ist sie in ihrer ganzen Dicke von großen, runden, stark pigmentierten Sarkomzellen durchsetzt; an ihrer Oberfläche liegt stellenweise eine mehrfache Schicht unpigmentierter Spindelzellen und darauf, frei an der Oberfläche, große, runde, pigmentierte Sarkomzellen, welche auf größere Strecken hin in zusammenhängender Reihe nebeneinander gereiht sind und palisadenförmig auf der Oberfläche der Iris aufsitzen (Fig. 35 *a*). Ein gleiches Verhalten wird von Werner[1]) und Reis[2]) beschrieben.

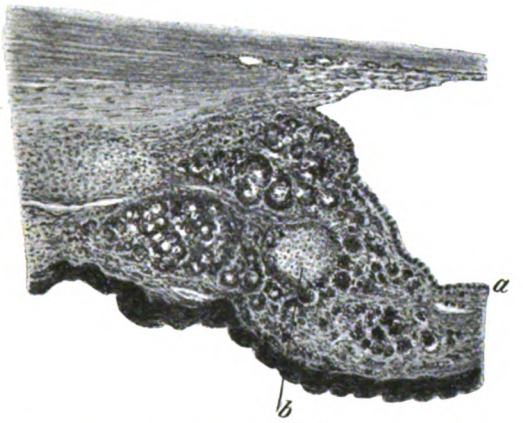

Fig. 35. Flächensarkom der Iris. Vergr. 42 : 1. *a* palisadenförmig angeordnete Zellen auf der Oberfläche der Iris; *b* unpigmentierter Sarkomknoten.

In der oberen Hälfte ist die Iris hauptsächlich an ihrer Wurzel sarkomatös infiltriert und außerdem noch an solchen Stellen, welche im lebenden Auge als braune Flecken erschienen waren. An einzelnen Stellen sind zahlreiche große, sehr pigmentreiche, teils runde, teils mit plumpen Ausläufern versehene Sarkomzellen nicht als zusammenhängende Masse, sondern einzeln überall in der ganzen Dicke der Iris. Es sind dieselben Zellen, welche in einfacher Lage auch auf der Oberfläche der Iris sowohl im oberen als im unteren Teile der Iris liegen und von welchen ein Teil in die Iris einwanderte und sich dort vermehrte. Die Art des Eindringens ist deutlich zu verfolgen. Die an der Oberfläche liegenden runden Zellen spitzen sich an der die Iris berührenden Seite zu; die Spitze dringt in die Oberfläche der Iris ein und verbreitert sich hier zu einem wurzelförmigen Fuß (Taf. XXVI, Fig. 9). Aus dem Fuß wird ein dickerer Fortsatz (Taf. XXVI, Fig. 10), mit welchem die Zelle nun schon tiefer im Irisstroma steckt und zuletzt ganz in dasselbe hinein-

[1]) Transactions Ophth. Society of the United Kingdom **25**, 266. 1905.
[2]) Zeitschr. f. Augenheilk. **28**, 426. 1912. 1. Fall.

gerät. Dies scheint mir wenigstens die natürlichste Deutung der Augenblicksbilder, welche an verschiedenen Zellen im Präparat fixiert sind.

In der oberen Irishälfte besteht an der Iriswurzel eine sarkomatöse Infiltration, gebildet von rundlichen, gegen das Irisgewebe gut abgegrenzten Zellhaufen. Im nasalen Teil sind dieselben durchweg dunkel pigmentiert, im temporalen Abschnitt enthalten die größeren von diesen Zellhaufen in der Mitte unpigmentierte Zellen (Fig. 35). Die Entwicklung der Zellhaufen läßt sich in folgender Weise verfolgen: Die von der Oberfläche eingedrungenen Sarkomzellen vermehren sich, und indem die junge Brut beisammen bleibt, entsteht ein ungefähr kugelförmiger Zellhaufen. Die denselben zusammensetzenden Zellen können alle tief pigmentiert sein. An anderen Stellen aber treten bei zunehmender Zellenzahl im Innern der Kugel immer mehr unpigmentierte Zellen auf, so daß die pigmentierten nur mehr an der Oberfläche der Kugel zu finden sind (Taf. XXVI, Fig. 12). Es ist anzunehmen, daß die Zellen im Innern der Kugel die jüngsten sind und bei der raschen Teilung der Zelle mit der Pigmentbildung im Rückstand blieben. Ähnlich scheint es sich in dem Falle von Werner (l. c.) verhalten zu haben, wo die Zellen in der Mitte der Alveolen unpigmentiert waren.

Die Iris der oberen Seite ist in der Nähe des Pupillarrandes ähnlich wie an der unteren Seite von einer Schicht von Sarkomzellen überzogen, welche stellenweise die Dicke der Iris selbst erreicht und als Sarkomrasen bezeichnet werden kann. Derselbe besteht aus unpigmentierten runden Zellen, nur an einzelnen Stellen von Zügen von Spindelzellen durchzogen. Der Sarkomrasen enthält als Stützgewebe ein Stroma von Bindegewebsfasern, welche durch Auswachsen der vorderen Grenzschicht der Iris in Form von papillenförmigen Ausläufern gebildet wird (Taf. XXVI, Fig. 13). Die auf der Iris liegenden Sarkomzellen üben also einen Reiz auf deren Gewebe aus, wo sie mit ihm in Berührung sind.

Der Sarkomrasen reicht pupillarwärts genau bis zum Rande des retinalen Pigmentblattes, welches ein Stück weit auf die vordere Irisfläche ektropioniert ist. Auf dem Pigmentblatte selbst liegt keine einzige Sarkomzelle mehr, so daß dieses offenbar für das Haften und die Ansiedlung von Sarkomzellen keinen günstigen Boden darbietet. Ich fand dasselbe Verhalten in einem anderen Falle von Ringsarkom, wo der Sarkomrasen auch nicht auf das ektropionierte retinale Pigmentblatt hinaufgeht, wohl aber unter dasselbe, zwischen dieses und das Irisstroma. Daß das retinale Epithel indessen kein absolutes Hindernis für die Ansiedlung von Sarkomkeimen bildet, zeigt die gleich zu beschreibende Disseminierung auf die hintere Seite der Iris und auf die Oberfläche des Ciliarkörpers.

In das Irisgewebe dringen die unpigmentierten Zellen des Sarkomrasens nur an wenigen Stellen ein, und zwar in Form großer, dichter Zellzüge, nicht einzeln wie die früher beschriebenen großen, runden pigmentierten Zellen. Diese liegen auf der Oberfläche des Sarkomrasens und sind stellenweise in denselben eingewandert.

Die Kammerbucht ist zum Teil verlegt, aber nicht durch Anlegung der Iriswurzel an die Hornhaut, sondern durch Ausfüllung mit Sarkomgewebe, welches vom Ciliarkörper aus dorthin vorgedrungen ist. Von dieser Zellenmasse stammen die großen, runden, pigmentierten Sarkomzellen, welche in einfacher, aber fast zusammenhängender Reihe den größten Teil der Iris bedecken; sie haben sich von der ganz locker gefügten Zellenmasse in der Kammerbucht losgelöst und sind auf die Iris gefallen. — Die Iris wurde also in zweierlei Weise in die Entartung einbezogen, durch Fortpflanzung in der Kontinuität vom sarkomatösen Ciliarkörper her und durch Aussaat von der Kammerbucht aus. In bezug auf den ersten Punkt ist bemerkenswert, daß die Sarkomzellen in den Ciliarfortsätzen klein, unpigmentiert und zumeist spindelförmig sind, in der Iris dagegen groß, pigmentiert und rund.

Es besteht auch eine Aussaat des Sarkoms im Bereiche der hinteren Kammer, welche durch vordere Glaskörperabhebung vergrößert ist. Die Abhebung beginnt etwas vor der Ora serrata und reicht bis über den Linsenäquator; 0,5—1 mm pupillarwärts von diesem legt sich der Glaskörper an die hintere Linsenkapsel an (Fig. 34). Der durch die Glaskörperabhebung geschaffene Raum ist von geronnener Flüssigkeit erfüllt als Beweis, daß die Abhebung nicht erst durch die Härtung entstanden ist. Im Bereich der vergrößerten hinteren Kammer liegen auf der hinteren Fläche der Iris und auf der Oberfläche des Ciliarkörpers einzelne kleine Klümpchen von Sarkomzellen (Taf. XXVI, Fig. 11). Das nur verdünnte, aber nicht durchbrochene Epithel zwischen ihnen und dem Stroma beweist, daß sie nicht aus diesem hervorsproßten, sondern an der Oberfläche durch Aussaat sich entwickelten. Außerdem schwimmen in der Kammerflüssigkeit Sarkomzellen, teils einzeln, teils zu Klümpchen vereinigt. Dieselben sind teils frei in der Flüssigkeit, teils, und zwar zum größeren Teil, haben sie sich an die Oberfläche der Ciliarfortsätze, vor allem aber an die Zonulafasern, angelegt (Taf. XXVI, Fig. 14). An ersterer Stelle liegen sie auf dem unversehrten Ciliarepithel und dringen nirgends in das Gewebe ein. Die Ablagerung von Sarkomzellen an den Zonulafasern wurde schon von Pindikowski (l. c.) in seinem Falle von Ringsarkom gesehen und von Ruben[1]) nach Impfung von Rattensarkom in den Glaskörper. Wenn die Sarkomzellen sich einzeln an die Zonulafasern anlegen, schmiegen sie sich denselben mit einer ihrer Seiten an und bekommen eine langgestreckte Form, ähnlich wie eine auf einem Grashalm kriechende kleine Schnecke. Sie sind wahrscheinlich durch das Härtungsmittel im Augenblick einer langsamen Fortbewegung fixiert worden, so wie man bei Kultivierung der Zellen des Rattensarkoms die lebenden Zellen entlang den Fibrinfäden fortkriechen sehen konnte. Die Zellenklümpchen enthalten gewöhnlich sowohl runde als spindelförmige Zellen. Größere, runde, dichtgefügte Zellenklümpchen mögen sich im ganzen vom Sarkom abgelöst haben, die meisten Klümpchen aber bestehen aus locker nebeneinanderliegenden Zellen und halten sich an die Zonulafasern, so daß sie durch Vermehrung einzelner Zellen entstanden sein dürften (Taf. XXVI, Fig. 14). Wenn dies richtig ist, so sind auch schon die jüngsten, eben erst durch Vermehrung entstandenen Sarkomzellen teilweise schon spindelförmig und pigmentiert. Die meisten einzelnen oder zu Klümpchen vereinigten Sarkomzellen liegen im hinteren Teile des durch die Glaskörperabhebung geschaffenen Raumes (Fig. 34*b*) sowie in dem Winkel, welchen die Oberfläche des Glaskörpers mit der hinteren Linsenkapsel bildet. Hier finden sich in kurzen Abständen größere Häufchen von ganz schwarzen Zellen (Fig. 34 *a*), entsprechend dem ophthalmoskopisch an der hinteren Linsenkapsel gesehenen Ring schwarzer Fleckchen.

In meinen Präparaten findet sich nirgends im Bereiche der hinteren Kammer eine Stelle, wo das Sarkomgewebe aus der Uvea, das Epithel durchwachsend, an die Oberfläche wächst. Wenn eine solche Stelle nicht vielleicht an einem zufällig nicht in den Schnitten enthaltenen Orte besteht, so müßte man die Aussaat der Sarkomzellen in der hinteren Kammer auf dieselbe Quelle zurückführen wie in der vorderen Kammer, nämlich auf das in der Kammerbucht bloßliegende Sarkomgewebe. Die Möglichkeit, daß Sarkomzellen aus der vorderen in die hintere Kammer gelangten, ist dadurch gegeben, daß die Iris der Linse nicht anliegt (Fig. 34), und zwar infolge der geringeren Dicke der Linse, welche an der dicksten Stelle nur 2,1 mm gegen das normale Mittel 3,7 mm beträgt. Daß schon am lebenden Auge der Pupillarrand der Iris mit der Linse nicht in Berührung war, ergibt sich aus dem Umstand, daß die im Präparat geronnene Flüssigkeit, welche die hintere Kammer erfüllt, unter dem Pupillarrand mit dem geronnenen Kammerwasser zusammenhängt,

[1]) Arch. f. Ophthalmol. **81**, 199. 1912.

zwischen Pupillarrand und Linse eine 0,16 mm dicke Schicht bildend. Dieser Zwischenraum ist genügend groß für den Durchtritt nicht bloß einzelner Zellen, sondern auch von Zellklümpchen. Es ist bemerkenswert, daß diese besonders in den äußersten Winkeln der vergrößerten hinteren Kammer angeschwemmt wurden.

Von diesem Falle von Ringsarkom ist besonders hervorzuheben:

1. Die Sarkomzellen sind in den Ciliarfortsätzen unpigmentiert, in der Iris tief pigmentiert.

2. Die auf der Oberfläche der Iris ausgesäten Sarkomzellen sind teils unpigmentiert, teils pigmentiert. Die ersteren vermehren sich an der Oberfläche, bilden einen Rasen und dringen kaum in die Iris ein. Die letzteren scheinen sich auf der Oberfläche nicht zu vermehren, wandern aber in die Iris ein und vermehren sich dort. Diese Verschiedenheit muß in verschiedenen Lebenseigenschaften der Zellen begründet sein. Die unpigmentierten Zellen scheinen größere Teilungsfähigkeit bei geringerer Beweglichkeit, die pigmentierten geringere Teilungsfähigkeit bei größerer Beweglichkeit zu besitzen. In den verschiedenen Eigenschaften der Zellen muß es auch liegen, daß sie dem umgebenden Medium gegenüber sich verschieden verhalten. Die pigmentierten Zellen werden durch die Berührung mit der Irisoberfläche zum Eindringen in dieselbe veranlaßt, die unpigmentierten nicht. Auch die Berührung mit den Zonulafasern beeinflußt die Beweglichkeit und die Form der Zellen. Die Anordnung, welche die Produkte der Vermehrung annehmen, ist ebenfalls für beide Zellarten verschieden. Die unpigmentierten Zellen bilden eine gleichmäßig geschichtete Lage (Rasen, Taf. XXVI, Fig. 13), die pigmentierten kugelförmige Zellkomplexe (Fig. 35 und Taf. XXVI, Fig. 12).

3. Die durch Teilung entstandenen jungen Sarkomzellen sind entweder auch sofort pigmentiert oder — in dem alveolär gebauten Abschnitt des Sarkoms an der Iriswurzel (Taf. XXVI, Fig. 12) — unpigmentiert. Sie sind entweder rund oder sofort spindelförmig.

4. Die in der Kammerbucht sich ablösenden Zellen finden sich — ungleich den Präcipitaten bei Entzündung der Iris — nicht an der hinteren Hornhautwand, welches Verhalten in den meisten beschriebenen Fällen bestand; nur ganz ausnahmsweise wurden Geschwulstzellen an der Hornhauthinterfläche gefunden. Die Ursache dürfte sein, daß die mit der Hornhaut in Berührung kommenden Zellen an der glatten Oberfläche nur dann haften, wenn, wie bei der serösen Iritis, ein verändertes Kammerwasser als Klebemittel wirkt.

Die übrigen Teile dieses Auges waren normal, abgesehen von einer tiefen glaukomatösen Exkavation des Sehnerven und einigen als angeboren anzusehenden Anomalien. Diese sind:

1. In einem Teile des Augenumfanges erstreckt sich die Pigmentierung

der inneren Lage des retinalen Epithels von der Iris nach hinten bis zu den Firsten der Ciliarfortsätze[1]).

2. Die Ciliarfortsätze entspringen zum Teil etwas weiter hinten, wie z. B. in Fig. 34 an der oberen Seite. In der Figur sieht es aus, wie sonst bei Anlegung der Iriswurzel an die Hornhaut, welche aber hier nicht besteht; die Kammerbucht befindet sich am richtigen Ort.

3. An verschiedenen Stellen bestehen kleine, weiter hinten sitzende, sekundäre Ciliarfortsätze (in Fig. 34 an der unteren Seite). Die Breite des Ciliarkörpers ist normal; die Ora serrata liegt 7,7 mm hinter der Kammerbucht[2]).

4. Die geringe Dicke der Linse. Da diese normale Struktur und keinen Zerfall von Linsenfasern zeigt, auch im Leben keine Trübung sichtbar war, ist ihre geringe Größe wahrscheinlich auf einen angeborenen Fehler zurückzuführen.

5. Im hinteren Abschnitt der Netzhaut sind die hinteren Körner stellenweise zu regelmäßigen radiären Reihen angeordent.

6. Die Schichten der Netzhaut hören ringsum ungefähr $^1/_3$ mm vom Rande des Sclerallochs entfernt, auf; in dieser Strecke wird der Zwischenraum zwischen Faserschicht einerseits und der zusammen mit dem Pigmentepithel bis zum Sehnervenloch reichenden Aderhaut anderseits ausgefüllt durch ein Netzwerk von Glia mit unregelmäßig eingelagerten Körnern. An der unteren Seite tritt an die Stelle dieses Gewebes eine flaschenförmige Ausstülpung, deren aus Nervenfasern bestehender Stiel aus dem Sclerallochkommt und sich in ein Glianetz auflöst.

7. An der Netzhautgrube ist die Fovea tief und dabei sehr schmal und deshalb sehr steilrandig (Taf. XXVIII, Fig. 22). Die Ganglienzellen und innere Körnerschicht sind bis zum Rande der Foveola dick und hören daselbst plötzlich auf; die Henleschen Fasern stehen radiär statt schräg. Die Netzhaut ist an der Stelle der Foveola zu einer kleinen Falte emporgehoben, und hellere Lücken in der äußeren Faserschicht, in geringerer Menge auch zwischen den Henleschen Fasern, deuten auf ein Ödem dieser Teile. Hierdurch könnte eine Anschwellung der Netzhaut und damit ein steileres Ansteigen der Wände der Foveola bewirkt werden. Ob dadurch allein die ungewöhnliche Form der Foveola zu erklären ist, scheint mir aber fraglich.

Die Gegenwart von angeborenen Anomalien am Auge läßt zusammen mit dem jugendlichen Alter des Kranken daran denken, daß die Ursache des Sarkoms auch in einer angeborenen fehlerhaften Anlage gelegen gewesen sein mag.

[1]) Vgl. meine Arbeit über Heterochromie. Arch. f. Ophthalmol. **93**, 383. 1917.

[2]) Vgl. meine Arbeit über den anatomischen Befund einiger angeborener Anomalien. Arch. f. Ophthalmol. **93**, 12. 1917.

VI. Sarkom und intraoculärer Druck.

In bezug auf die Drucksteigerung beim Aderhautsarkom läßt sich nur im allgemeinen sagen, daß sie über kurz oder lang eintritt, bestimmte Regeln über den Zeitpunkt des Eintritts kann man aber nicht aufstellen. Sie kann manchmal schon bei kleinen Geschwülsten vorhanden sein und kann bei großen noch fehlen. Sie kann auftreten, bevor noch Netzhautabhebung da ist, und andererseits gibt es Fälle, wo die Netzhaut nicht bloß vollständig abgehoben, sondern auch bis an die Linse vorgetrieben und doch der intraoculäre Druck noch nicht gesteigert ist. Die Drucksteigerung kann manchmal mit großer Plötzlichkeit und Heftigkeit, das andere Mal nach einem Vorstadium auftreten, wo nur die Erweiterung der vorderen Ciliarvenen die gestörten Zirkulationsverhältnisse des Auges verrät und vielleicht der Tonometer eine geringe Druckdifferenz gegenüber dem anderen Auge ergibt oder wo der Druck nur zeitweilig und vorübergehend unter dem Bilde prodromaler Anfälle erhöht ist.

Auch über die nächste Ursache der Drucksteigerung sind die Ansichten noch geteilt. Die meisten stimmen wohl darin überein, daß dieselbe vom Glaskörperraum ihren Ausgang nimmt und die Anlegung der Iriswurzel an die Hornhaut nur den Schlußstein bildet oder überhaupt erst eine Folge der Drucksteigerung ist. Ich sehe hierbei ab von Fällen, wo die Verödung der Kammerbucht als erstes auftritt, z. B. durch Hineinwachsen eines Ciliarsarkoms in dieselbe, oder durch Erfüllung mit Geschwulstmassen infolge von Aussaat, durch Linsenverschiebung usw.

Daß bei ganz kleinen Sarkomen noch keine Drucksteigerung besteht, ist selbstverständlich, und ich lasse daher solche Fälle hier außer Betracht. Von Sarkomen von bedeutenderer Größe liegen mir 19 anatomisch untersuchte Fälle ohne Drucksteigerung vor. Ich verstehe im folgenden unter mittlerer Größe, wenn die Geschwulst in jenen Schnitten, wo sie am größten erscheint, ungefähr einen Quadranten des Glaskörperraumes erfüllt (z. B. Fig. 37); darüber hinausgehende Geschwülste bezeichne ich als große (z. B. Fig. 36). Diese Abgrenzung ist natürlich nur eine ganz ungefähre. Von den 19 im präglaukomatösen Stadium enucleierten Augen enthalten vier große Geschwülste, die anderen 15 solche von mittlerer Größe. Nebst diesen Fällen liegen mir sechs Fälle vor, wo der Druck sogar vermindert war. In fünf weiteren Fällen bestand eine ganz frische, 1—5 Tage vor der Enucleation entstandene Drucksteigerung. Bevor ich auf alle diese Fälle eingehe, ist es nötig, die im präglaukomatösen Stadium vorkommenden Veränderungen im allgemeinen zu besprechen. Diese Veränderungen sind die Abhebung der Netzhaut, die Abhebung der Aderhaut und die Schwellung der Papille.

Die häufigste Veränderung ist die Abhebung der Netzhaut, worunter ich die Abhebung durch Transsudat verstehe, denn die Abhebung durch die Geschwulst selbst ist ja selbstverständlich. Ich komme später ausführlich auf die Netzhautabhebung zurück.

Die Abhebung der Aderhaut ist viel seltener. Ich sehe ab von Fällen, wo nach Nekrose der Geschwulst schwere Entzündung mit Bildung von Schwarten auftritt, durch welche die Aderhaut von der Unterlage abgezogen wird. Hier ist der Erguß durch die Druckverminderung im suprachorioidealen Raum verursacht. Dasselbe gilt wahrscheinlich auch für den ganz umschriebenen serösen Erguß zwischen die Lamellen der Aderhaut, welcher häufig sich am Rande der Geschwulst findet, wo diese die Aderhaut von der Sclera abdrängt. Ebenso lasse ich hier drei Fälle mit Bluterguß unter die Aderhaut außer Betracht. Ich will hier nur von jenen Fällen sprechen, wo ein seröser Erguß unter die Aderhaut nicht ex vacuo, sondern infolge venöser Stauung in der Aderhaut entstand. Eine solche Flüssigkeitsansammlung unter der Aderhaut bei Sarkomen beschrieb zuerst Knies[1]) als Ödem der Aderhaut und der Suprachorioidea, doch fand diese Veränderung später wenig Beachtung. Die Flüssigkeitsansammlung unter der Aderhaut ist nur in einem Bruchteil der Sarkomfälle vorhanden. Ich fand sie unter den oben genannten 19 Fällen mit normalem Druck und den 6 Fällen mit Hypotonie zusammen 11 mal, unter den Fällen mit Hypertonie 14 mal. Da letztere um ein Mehrfaches häufiger sind als die ersteren, ist die Aderhautablösung häufiger vor Eintritt der Drucksteigerung und verschwindet wahrscheinlich wieder infolge dieser.

Die Menge der unter der Aderhaut angesammelten Flüssigkeit ist niemals bedeutend. Am stärksten war sie in einem Falle von noch kleinem Sarkom bei normalem Druck, wo sie die Aderhaut um 2,5 mm von der Sclera abgedrängt hatte. Sonst war die Flüssigkeitsmenge geringer, so daß man oft besser von einem Ödem der Suprachorioidea als von einer Ablösung der Aderhaut sprechen konnte. Die Flüssigkeit fehlt natürlich dort, wo die Basis der Geschwulst an der Sclera liegt. Im übrigen Bulbus ist sie gewöhnlich am stärksten in der Gegend des Äquators und erstreckt sich von hier in abnehmendem Maße bis zum Ansatz des Ciliarmuskels, während sie nach hinten wenig oder gar nicht über den Äquator hinausreicht.

Eine selten vorkommende Veränderung ist ein leichtes Ödem der Papille, das ich einmal in einem Falle von Hypotonie und dreimal in Fällen mit normalem Druck fand und das sich in einer ganz leichten Schwellung der Papille und einem kleinen neuritischen Wulst äußerte. Nur in einem Falle, wo gleichzeitig eine ganz flache Ablösung der

[1]) Arch. f. Augenheilk. **6**, I, 158. 1877.

Netzhaut und der Aderhaut bestand, war die Schwellung etwas stärker.

Die Durchsicht meiner im präglaukomatösen Stadium enucleierten Augen zeigt folgende Entwicklung der einzelnen Veränderungen: Ganz im Beginn fehlen, abgesehen von der kleinen Geschwulst selbst, Veränderungen in den inneren Augenhäuten. Dann stellt sich als erstes Netzhautabhebung ein. Nur drei meiner Fälle machen davon eine Ausnahme, indem noch vor der Netzhautabhebung einmal Aderhautabhebung, einmal Papillenschwellung und einmal beide zusammen als erste Veränderungen aufgetreten waren. In den übrigen 16 präglaukomatösen Fällen bestand Netzhautablösung. Diese steht in keinem festen Verhältnis zur Größe der Geschwulst; sie kann schon bei kleinen Geschwülsten sogar vollständig sein (Fig. 23 und 27) und kann bei großen Geschwülsten fehlen (Fig. 26). In drei Fällen war sie wenig ausgedehnt und beschränkte sich auf die Nachbarschaft der Geschwulst; in den

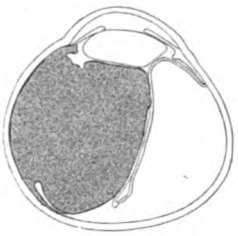

Fig. 36.

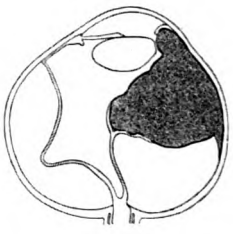

Fig. 37.

anderen 13 Fällen war sie vollständig. Die abgehobene Netzhaut war in diesen Fällen faltig und nicht stark vorgetrieben, im Gegensatz zu den Fällen mit Drucksteigerung, wo die Netzhaut stark vorgetrieben, segelartig gebläht und ihre Falten ausgeglichen sind.

Da sich im Verhalten der abgehobenen Netzhaut der Druck im subretinalen Raum kundgibt, kann man schließen, daß dieser im allgemeinen für die Drucksteigerung im ganzen Auge maßgebend ist. Solange die abgehobene Netzhaut nicht die Zeichen der Anspannung zeigt, ist auch der Augendruck im ganzen nicht gesteigert. Von dieser Regel bilden zwei meiner Fälle eine Ausnahme, wo der Augendruck normal war, obwohl die Netzhaut vollständig abgelöst und bis an die Linse vorgedrängt war. In dem einen dieser Fälle lag überdies die sehr große Geschwulst selbst in ziemlicher Ausdehnung der hinteren Linsenfläche an und hatte dieselbe schon etwas abgeflacht (Fig. 36). Die Hornhaut war klar und glänzend gewesen, nur die vorderen Ciliarvenen ausgedehnt, die Kammer seichter und die Pupille etwas weiter als auf dem anderen Auge. Es ist zu verwundern, daß bei einer so großen Geschwulst, welche

zusammen mit der abgehobenen Netzhaut den Glaskörper so gut wie völlig zum Verschwinden gebracht hatte, der Augendruck noch normal sein konnte. Allerdings war in diesem Falle sowie in dem anderen die Kammerbucht zwar offen, aber sie war in dem einen Falle etwas spitz zulaufend, in dem anderen berührte streckenweise die Iriswurzel mit ihrem dicksten Teile die Hornhaut, während die eigentliche Bucht offen war. Diese Veränderungen lassen vermuten, daß in beiden Fällen rasch vorübergehende Drucksteigerungen, den prodromalen Anfällen des Glaukoms gleich, vorausgegangen sein mochten. Ein anderer Fall, wo es wundernimmt, daß es noch nicht zur Drucksteigerung gekommen war, betrifft das in Fig. 37 abgebildete Auge. Die 65jährige Patientin hatte vor 6 Monaten die Sehstörung bemerkt, niemals aber Schmerzen gehabt. Man fand die Iris innen unten bis an die Hornhaut vorgetrieben und in der Peripherie durch eine dunkle Aftermasse ersetzt; auf der gegenüberliegenden Seite hatte die Kammer normale Tiefe. Tn. In diesem Falle hatte die Geschwulst eine ungewöhnliche Wachstumsrichtung eingeschlagen. Statt wie gewöhnlich zwischen Sclera und Iriswurzel in die Kammer hervorzubrechen, war sie in die hintere Kammer gewachsen, hatte die Iris an die Hornhaut gepreßt und in der Peripherie durch den Druck ganz zum Schwinden gebracht, andererseits auch die Linse durch Resorption abgeflacht. Die Linse war aber nicht verschoben und der circumlente Raum auf der gegenüberliegenden Seite sogar recht breit, die Kammerbucht auf dieser Seite auch normal.

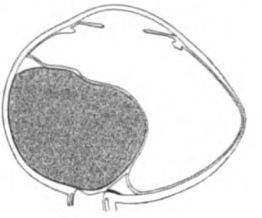

Fig. 38.

Bei schwerster Drucksteigerung kann Netzhautabhebung vollkommen fehlen, wie z. B. in den in Fig. 32 und 33 dargestellten Fällen, wo seit langer Zeit T + 3 bestanden hatte. In beiden war auf der Seite, wo das flächenhaft ausgebreitete Sarkom saß, die Netzhaut mit diesem verwachsen, aber auf der anderen Seite war sie frei und hätte abgehoben werden können. In einem Falle (Fig. 38) hatte die Drucksteigerung schon drei Monate lang gedauert und zu einer äquatorialen Ektasie der Sclera geführt, und doch fehlte Netzhautabhebung, außer unmittelbar am Rande der Geschwulst. Ich besitze noch ein paar ähnliche Fälle sowie auch solche, wo bei bestehender Drucksteigerung die Netzhaut wohl vollständig abgehoben, aber faltig und nicht vorgedrängt war. Solche Fälle sind aber selten und können nicht die Regel umstoßen, daß im präglaukomatösen Stadium die Netzhaut zuerst anliegend, später abgehoben, aber faltig ist und mit dem Eintritt der Drucksteigerung vorgetrieben und ausgeglättet wird. In dem Maße, als im präglaukomatösen Stadium die Netzhaut nach vorn rückt, vermindert sich das Glaskörpervolumen, tritt die Linse weiter vor und verengert sich die

vordere Kammer. Ein solches Auge ist zum Glaukom vorbereitet. Hierzu dürfte noch der größere Eiweißgehalt des Kammerwassers beitragen, wodurch dasselbe schwerer nach außen filtert. In 15 von den 19 Fällen des präglaukomatösen Stadiums war das Kammerwasser infolge der Härtung geronnen und hatte sich mit Eosin rot gefärbt als Zeichen eines größeren Eiweißgehaltes. Vielleicht würde der Tonometer in diesem Stadium, wo manifeste Drucksteigerung noch fehlt, schon einen höheren Druck ergeben gegenüber dem anderen Auge; mir fehlt darüber eigene Erfahrung.

Mit dem Eintritt manifester Drucksteigerung stellt sich als weitere Veränderung die Verlegung der Kammerbucht ein. Diese kann den Anstoß zur akuten Drucksteigerung geben, z. B. nachdem Atropin eingetropft worden war, während sie in anderen Fällen dem Manifestwerden der Drucksteigerung erst nachfolgt. Das Verhältnis zwischen Drucksteigerung und Verlegung der Kammerbucht machen fünf Fälle deutlich, wo die Drucksteigerung ganz frisch war, nämlich in einem Falle einen, in zwei Fällen zwei, in einem Falle drei, in einem Falle fünf Tage bestand. In vier dieser Fälle war die Drucksteigerung unter meinen Augen entstanden, davon zweimal nach Atropineinträufelung. Im fünften Falle, dem von fünftägiger Dauer, hatte der Kranke angegeben, erst seit dieser Zeit Schmerzen zu haben. In drei dieser Fälle war die Iriswurzel ganz leicht an die Hornhaut angelegt, zum Teil so, daß die äußerste Kammerbucht noch offen war und durch ein Mioticum die Iris wohl wieder von der Hornhaut hätte abgezogen werden können. In zwei Fällen aber war die Kammerbucht ringsum weit offen. Es verhält sich also so, daß mit dem Eintreten der manifesten Drucksteigerung die Iriswurzel an die Hornhaut sich anlegt, daß es aber erst einiger Zeit bedarf, bis sie an dieselbe angepreßt wird und mit derselben verklebt, ferner daß der Verschluß der Kammerbucht sich manchmal verzögert und erst einige Zeit nach der Drucksteigerung eintritt. Dies war besonders auffällig in einem Falle, wo bei einem 59jährigen Mann, dessen Auge schon seit drei Jahren immer schlechter sah, vor zehn Tagen heftige Schmerzen aufgetreten waren und die Drucksteigerung also wahrscheinlich seit dieser Zeit bestand. Das Auge zeigte bei der Aufnahme in die Klinik eine vollständig abgelöste und mäßig vorgetriebene Netzhaut bei T + 3. Die Untersuchung wies ein kleines Melanosarkom rings um die Papille auf (Fig. 4). Die Kammer war nur wenig seichter und die Kammerbucht ringsum offen.

Der Zeitpunkt, wo die Drucksteigerung eintritt, ist auch bei ziemlich gleichen Verhältnissen im hinteren Augenabschnitt sehr verschieden, so daß außer den bisher in Betracht gezogenen Faktoren noch andere im Spiele sein müssen. Einer dieser ist vielleicht in der Größe der Linse gelegen. Bei zunehmender Abhebung der Netzhaut wird das Glaskörper-

volumen immer mehr verringert, indem Flüssigkeit aus dem Glaskörper ausgepreßt wird und durch den circumlenten Raum nach vorn abfließt. Je weiter dieser ist, desto leichter geschieht der Abfluß und kann sich der Druck im Glaskörperraum auf normaler Höhe halten, desto später rückt die Linse nach vorn und nähert die Iris der Hornhaut. In bezug auf die Größe der Linse verhalten sich die 19 Fälle des präglaukomatösen Stadiums wie folgt: Wenn ich nach Salzmann[1]) einen äquatorialen Durchmesser der Linse von 9 mm und einen sagittalen von 3,7 mm als normales Mittel zugrunde lege, so waren in zwei Fällen die Ausmessungen der Linse ein wenig über diesem Mittel, in fünf Fällen ungefähr demselben entsprechend und in zwölf Fällen darunter, einige Male sehr beträchtlich. Meine Messungen sind insofern nicht ganz verläßlich, als sie nicht an der herausgenommenen Linse, sondern an den Schnitten vorgenommen wurden; beim Durchschneiden des Auges zum Zwecke der Einbettung könnte sich die Linse etwas verschoben haben, so daß sie an den Schnitten nicht in ihrer größten Dicke vorhanden ist. Nachuntersuchungen in dieser Richtung wären also wünschenswert. In dem in Fig. 37 abgebildeten Fall ist jedenfalls auffallend, wie weit trotz Andringens der Geschwulst gegen die Linse der circumlente Raum auf der gegenüberliegenden Seite war; in diesem Falle war es noch nicht zur Drucksteigerung gekommen.

Für gewöhnlich ist also die erste Ursache der Drucksteigerung die Ansammlung von Flüssigkeit unter der Netzhaut unter höherem Druck als der Glaskörperdruck. Über die Quelle dieser Flüssigkeit gehen die Ansichten auseinander. Knapp[2]) hatte sie von der Aderhaut hergeleitet, Leber[3]) läßt sie von der Geschwulst selbst abgesondert werden. Ich führe im folgenden an, was für und was gegen die eine und die andere Ansicht vorgebracht werden kann.

Die Absonderung von Flüssigkeit aus der Aderhaut soll die Folge venöser Stauung sein, indem durch die Geschwulst abführende Venen der Aderhaut verlegt werden. Man findet am lebenden Auge die vorderen Ciliarvenen entsprechend dem Sitz der Geschwulst oft erweitert. Im Präparat erweisen sich die Aderhautvenen am Rande der Geschwulst überfüllt. Auch die in manchen Fällen unter der Aderhaut angesammelte Flüssigkeit — Serum und in seltenen Fällen Blut — kann nur durch venöse Stauung erklärt werden. Daß die Aderhaut aber Flüssigkeit nicht bloß in ihrem eigenen Gewebe abzuscheiden vermag, sondern auch an ihrer inneren Oberfläche, wird allgemein angenommen, z. B. für die Fälle von Netzhautablösung bei Orbitalabsceß oder bei

[1]) Anatomie und Histologie des menschlichen Augapfels. 1912, S. 175.

[2]) Die intraoculären Geschwülste. 1868.

[3]) Handbuch der Augenheilkunde von Graefe und Saemisch. Krankheiten der Netzhaut. II. Teil, S. 1475.

albuminurischer Retinitis. Die Einwände, welche man gegen die Absonderung der subretinalen Flüssigkeit durch die Aderhaut erheben kann, sind:

1. Ungleich dem physiologischen Stoffwechsel, bei welchem die ernährende Flüssigkeit aus den Capillaren der Aderhaut zur Netzhaut geht, handelt es sich bei einer Transsudation durch Stauung um den Austritt von Blutserum auch aus den Venen der Aderhaut, und zwar zunächst in deren Gewebe. Das dadurch entstehende Ödem ist durch die Flüssigkeitsansammlung unter der Aderhaut, zwischen den Lamellen der Suprachorioidea gekennzeichnet. Erst in zweiter Linie könnte diese Flüssigkeit durch die Glashaut unter die Netzhaut treten. Die Abhebung der Aderhaut durch Flüssigkeit sollte also häufiger zu finden sein als die der Netzhaut, während das Umgekehrte der Fall ist.

2. Wenn die durch die Glashaut unter die Netzhaut transsudierende Flüssigkeit eine Veränderung ihrer Zusammensetzung erfährt, könnte dies nur im Sinne einer Verarmung an Eiweiß sein, welches schwer durch die Glashaut geht. Wenn man die Färbung der geronnenen Flüssigkeit durch Eosin als Anzeichen für deren Eiweißgehalt annimmt, so müßte die subchorioideale Flüssigkeit sich stärker rot färben als die subretinale, während immer das Gegenteil der Fall ist.

3. Bei Durchtritt von Flüssigkeit durch die Glashaut sollte man erwarten, das Pigmentepithel öfter von der Glashaut abgehoben zu sehen. Ich konnte dies aber nur in ganz wenigen Fällen von Sarkom finden. Allerdings bleibt auch in anderen Fällen, wo man Transsudation seitens der Aderhaut annimmt, das Pigmentepithel auf der Aderhaut liegen, z. B. bei Netzhautabhebung infolge albuminurischer Retinitis oder nach Anbringung eines Entzündungsreizes auf die Außenfläche der Sclera (heißer Wasserdampf nach Wessely)[1]).

Für die Absonderung der Flüssigkeit durch die Geschwulst führt Leber an das Fehlen von Netzhautabhebung bei Geschwülsten, welche nach Durchwachsung der Netzhaut frei im Glaskörper liegen, weil hier die Absonderung der Flüssigkeit in den Glaskörper geht. Ferner sah Leber dort, wo die Netzhaut mit der Oberfläche der Geschwulst verwachsen war, kleine abgesackte Abhebungen, deren Flüssigkeit nur von der Geschwulst selbst hergeleitet werden kann.

Die Möglichkeit, daß eine Geschwulst, besonders eine solche mit weiten und wandungslosen Bluträumen, Flüssigkeit abscheidet, ist a priori nicht in Abrede zu stellen. In bezug auf die Ausscheidung der subretinalen Flüssigkeit durch ein Aderhautsarkom lassen sich allerdings Einwände erheben, und zwar:

[1]) Ophthalmologische Klinik 1904, Nr. 12.

1. Die von Leber angeführten kleinen abgesackten Abhebungen des mit der Geschwulst verwachsenen Netzhautteiles sind kein seltenes Vorkommnis. Ich fand sie in einer Anzahl meiner Fälle und kann feststellen, daß die daselbst angesammelte geronnene Flüssigkeit in der Regel von etwas anderer Beschaffenheit ist als die Flüssigkeit im großen subretinalen Raum. Wenn die Flüssigkeit an beiden Orten von gleichem Aussehen war, was selten zutraf, bestand immer der Verdacht einer Verbindung beider Räume. Die Verwachsung der Netzhaut ist die Folge eines von der Geschwulst ausgehenden entzündlichen Reizes und gibt ein Bild ähnlich dem einer gewöhnlichen adhäsiven Retinochorioiditis. Sowie bei dieser zwischen den Stellen, wo Netzhaut und Aderhaut verwachsen sind, häufig kleine umschriebene Abhebungen der Netzhaut durch Ausscheidung eines entzündlichen Transsudates bestehen, beziehe ich auch die abgesackten Abhebungen auf der Oberfläche der Geschwulst auf den gleichen Vorgang.

2. Leber macht geltend, daß, wenn die Geschwulst die Netzhaut vollständig durchwächst und in ihrer ganzen Ausdehnung nackt im Glaskörper liegt, Netzhautabhebung fehlt. Solcher Fälle sind bisher nur vier bekannt (S. 67), in welchen allerdings keine Abhebung bestand. Viel zahlreicher sind Fälle, wo nicht die ganze Geschwulst, sondern nur ein Teil ihres Kopfes die Netzhaut durchbricht, und in diesen ist die Netzhaut in der gewohnten Weise abgehoben und wird nicht etwa durch Flüssigkeitsabsonderung von seiten des Kopfes der Geschwulst wieder an die Aderhaut angedrückt. Sollte es sich nicht in bezug auf die ersteren Fälle so verhalten, daß nicht das Fehlen der Abhebung die Folge des Durchbruches ist, sondern umgekehrt der Durchbruch der Netzhaut nur dann geschieht, wenn diese frühzeitig durch Verwachsung an der Unterlage festgehalten ist, so daß sie vor der andrängenden Geschwulst nicht ausweichen kann, sondern von ihr durchwachsen wird?

3. Gegen die Aderhaut als Quelle der subretinalen Flüssigkeit brachte Leber vor, daß diese als Transsudat mehr Blut beigemischt haben sollte. Der gleiche Einwand läßt sich aber auch für das durch die Geschwulst gelieferte Transsudat machen.

4. Mit der Annahme der Absonderung der Flüssigkeit durch die Geschwulst ist schwer vereinbar, daß ein bestimmtes Verhältnis zwischen Geschwulst und Flüssigkeitsabsonderung nicht besteht. Die Geschwülste, die noch überall von der Glashaut bedeckt sind, sollten weniger zur Transsudation geneigt sein als nach Durchbruch derselben. Es ist richtig, daß im ersten Falle Netzhautabhebung häufig fehlt oder gering ist, aber es handelt sich da meist um noch kleine Geschwülste. Ich fand indessen in einem Falle von noch kleinem und ganz von der Glashaut bedecktem Sarkom die Netzhaut vollständig abgehoben und sogar

mäßig vorgetrieben. Ich könnte zwei Fälle von Flächensarkom nebeneinanderstellen, welche beide die eine Hälfte des Augenhintergrundes einnehmen, von fast gleicher Ausdehnung und Dicke sind und die Glashaut noch nicht durchbrechen und wo in dem einen Falle die Netzhaut überall anliegt, in dem anderen vollständig abgehoben und stark vorgetrieben ist.

Nach dem Durchbruch der Glashaut kann der Kopf der Geschwulst von Netzhaut bedeckt und damit verwachsen sein, oder er kann nackt in den subretinalen Raum ragen. Letzteres müßte für die Lieferung eines Transsudates unter die Netzhaut das Günstigere sein. Ich habe zwei Fälle, wo der nackt im subretinalen Raum liegende Kopf der Geschwulst kirschkerngroß und sehr gefäßreich ist und doch zwar vollständige Abhebung besteht, die aber ziemlich flach ist.

Noch weniger kommt es auf die Größe der Geschwulst im ganzen an. In einem meiner Fälle ist dieselbe etwa erbsengroß — Durchmesser an der Basis 8 mm, Höhe 6 mm —, und doch ist die Netzhaut vollständig abgelöst und stark vorgetrieben, und als Gegenstück verweise ich auf den in Fig. 26 abgebildeten Fall von großer Geschwulst ohne Abhebung.

5. Die Absonderung von Flüssigkeit durch die Geschwulst wäre — im Gegensatz zu einer wirklichen Sekretion — so zu denken, daß das Blutplasma aus den weiten und dünnwandigen Gefäßen zunächst in das umgebende Gewebe und von hier an die Oberfläche austritt. Man sollte dann die Gewebsspalten in der Nachbarschaft der Gefäße und in den oberflächlichen Schichten der Geschwülste erweitert und von diesem Blutplasma erfüllt finden, das sich durch seine starke Rotfärbung mit Eosin leicht zwischen den Geschwulstzellen erkennen ließe. Einen solchen Zustand fand ich aber außerordentlich selten, und da machte es mir den Eindruck, daß es sich mehr um eine sekundäre Erweichung der oberflächlichen Geschwulstschichten durch die sie umspülende Flüssigkeit handle.

6. Bei der großen histologischen Verschiedenheit der Aderhautsarkome ist es schwer begreiflich, daß die von ihnen gelieferten Transsudate in allen Fällen ungefähr die gleiche Beschaffenheit haben sollten, und zwar dieselbe, welche man auch bei seröser Netzhautabhebung aus anderen Ursachen findet.

Die Ursache einer Netzhautabhebung im allgemeinen kann auch in der Netzhaut oder im Glaskörper liegen. Die Veränderungen, welche man bei Abhebung durch Aderhautgeschwülste in der Netzhaut zuweilen findet, sind nicht so, daß man sie als primäre ansehen könnte; sie sind erst die Folge der Abhebung. Die Beschaffenheit des Glaskörpers kann Netzhautablösung veranlassen, indem nach Leber verflüssigter Glaskörper durch einen Riß in der Netzhaut unter diese tritt, oder nach

Rachlmann, indem durch veränderte Zusammensetzung des Glaskörpers die Diosmose durch die Netzhaut gestört ist; beide Vorgänge, über welche die Ansichten noch geteilt sind, kommen für unsere Frage nicht in Betracht. Dagegen steht fest, daß die Einwirkung eines schrumpfenden oder chemisch veränderten Glaskörpers auf die Netzhaut Abhebung erzeugen kann, welche sich auch experimentell durch Einspritzung geeigneter Flüssigkeiten in den Glaskörper hervorrufen läßt. Für die Möglichkeit einer Einwirkung auf die Netzhaut vom Glaskörper aus spricht ein Vorkommnis, das ich einige Male bei Aderhautsarkom fand. Es sind Fälle, wo Netzhautablösung entweder noch fehlte oder nur in der Umgebung der Geschwulst bestand, aber entfernt von dieser ganz kleine Abhebungen waren, welche meines Erachtens nur durch Einwirkung vom Glaskörper aus auf die innere Netzhautoberfläche zu erklären sind, vielleicht infolge von Übertritt chemisch differenter Substanzen aus der Geschwulst in den Glaskörper. Ein solcher ist besonders dann möglich, wenn die Geschwulst mit der Netzhaut verwachsen ist, was für die drei Fälle zutrifft, in welchen ich solche von der großen Ablösung entfernte kleinere antraf. Dieses Vorkommnis ist indessen zu selten und zu vieldeutig, um daraus auf die Entstehung der Netzhautablösung bei Aderhautsarkomen im allgemeinen einen Schluß ziehen zu können.

Ich halte also die Frage nach der Herkunft der subretinalen Flüssigkeit für noch unentschieden. Dasselbe gilt ja für ein ähnliches Vorkommnis, nämlich für die Gegenwart freier Flüssigkeit in der Brust- oder Bauchhöhle bei Sarkomen der Pleura oder des Peritoneums. Auch darauf bezüglich gehen die Ansichten der pathologischen Anatomen auseinander, indem die einen die Flüssigkeit von den Geschwülsten, die anderen von der Serosa ableiten. Für meine Person neige ich bezüglich der Aderhautsarkome der Ansicht zu, daß die subretinale Flüssigkeit von der Aderhaut stammt, doch wird diese Frage endgültig wohl erst entschieden werden können, wenn Fälle im ersten Stadium, noch ohne oder mit eben beginnender Netzhautablösung, in größerer Zahl untersucht sein werden.

Die drei Fälle von Netzhautablösung an einer von der Geschwulst entfernten Stelle sind:

1. Der auf S. 63 erwähnte Fall, wo noch keine Drucksteigerung bestanden hatte und ophthalmoskopisch nur an der Stelle der Geschwulst und in deren Nachbarschaft eine Netzhautablösung gesehen wurde. Im Präparat findet man aber auch eine kleine Abhebung an der der Geschwulst gegenüberliegenden Seite (Fig. 10, S. 64) in der Äquatorgegend, welche nirgends mit der großen Abhebung in Verbindung steht. Daß sie im Leben nicht gesehen worden war, mag daran liegen, daß an der der Geschwulst gegenüberliegenden Seite die äußerste sichtbare Peripherie

des Augenhintergrundes vielleicht nicht genügend untersucht worden war. Die Netzhaut enthält überall Vakuolen zwischen den Innengliedern der Stäbchen und Zapfen, welche an der Stelle der Abhebung besonders zahlreich sind. In der Umrandung der Foveola liegen in allen Schichten der Netzhaut größere und kleinere Vakuolen (Ödem). Die Beschaffenheit der subretinalen Flüssigkeit ist unter der großen und unter der kleinen Abhebung dieselbe; der Glaskörper läßt keine Veränderung erkennen.

Es sind vor allem postmortale Veränderungen — kadaveröse und durch das Härtungsmittel entstandene — auszuschließen. Das Auge war frisch in Formol-Müller gelegt worden, aber auch an so frisch konservierten Augen findet man häufig Vakuolen in der Netzhaut, namentlich in der Schicht der Stäbchen und Zapfen und in der Zwischenkörnerschicht. Auch kleinste Flüssigkeitsansammlungen unter der Netzhaut kommen vor; diese Flüssigkeit ist aber offenbar viel eiweißärmer als die eigentliche subretinale Flüssigkeit, denn sie färbt sich kaum rot mit Eosin. Im vorliegenden Falle aber spricht die Menge der Flüssigkeit und ihre stark rote Färbung mit Eosin mit Sicherheit gegen eine postmortale Flüssigkeitsansammlung. — Es muß noch an die Möglichkeit gedacht werden, daß das enucleierte Auge so in die Härtungsflüssigkeit gelegt worden war, daß die Seite mit der Geschwulst nach oben sah und daß noch vor Einwirkung des Härtungsmittels auf das Augeninnere die über der Geschwulst angesammelte subretinale Flüssigkeit teilweise nach der entgegengesetzten, unten liegenden Seite floß. Dies hätte aber meiner Meinung nach wohl Spuren auf dem Wege, den die Flüssigkeit zurücklegte, hinterlassen müssen.

In diesem Falle war die Geschwulst an der Stelle ihrer größten Erhebung mit der Netzhaut verwachsen, und diese war hier entartet und von großen Hohlräumen durchsetzt.

2. Der zweite Fall ist auf S. 64, Fall 4 kurz beschrieben. Während die ophthalmoskopische Untersuchung nur an der Stelle der Geschwulst eine Netzhautablösung gezeigt hatte, fand sich eine solche von ganz kleinen Ausmessungen auch an der gegenüberliegenden Seite unmittelbar hinter der Ora serrata. Diese Abhebung war ganz flach, nur durch wenige Schnittserien zu verfolgen und lag zu weit vorn, als daß sie mit dem Augenspiegel hätte gesehen werden können. An der entsprechenden Stelle ist auch etwas Flüssigkeit unter dem Ciliarkörper und unter dem vordersten Teil der Aderhaut angesammelt, welche ebenso wie die Flüssigkeit unter der Netzhaut zu einer feinkörnigen Masse geronnen ist, während die subretinale Flüssigkeit an der Stelle der großen Abhebung die gewöhnliche homogene Beschaffenheit hat. Eine gleiche feinkörnige Masse liegt auf der Innenfläche der Limitans interna, in

Häufchen unregelmäßig über die ganze Oberfläche der Netzhaut verteilt; der Glaskörper, von normalem Aussehen, hat sich weit nach vorn zurückgezogen. Die Netzhaut hat in der oberen Hälfte des Auges normale Beschaffenheit, nur an der Stelle der kleinen Abhebung liegen sehr zahlreiche und große Vakuolen in der Schicht der Stäbchen und Zapfen, welche dadurch zerfallen sind. In der unteren Bulbushälfte ist aber diese Schicht in der ganzen Ausdehnung der Netzhaut zugrundegegangen und durch Vakuolen ersetzt, auch dort, wo die Netzhaut anliegt.

Daß die kleine Netzhautablösung an der oberen Seite erst nach der Enucleation durch Überlaufen von Flüssigkeit aus der großen Abhebung entstanden sei, ist wegen der verschiedenen Beschaffenheit der beiden subretinalen Flüssigkeiten auszuschließen. Die Flüssigkeit an der Stelle der kleinen Abhebung unterscheidet sich durch ihre starke Eosinfärbung auch von den postmortalen Flüssigkeitsansammlungen. Die gleiche Beschaffenheit der Flüssigkeit unter der Aderhaut, unter der Netzhaut und auf der Innenfläche der letzteren läßt an gleichen Ursprung denken und annehmen, daß sie alle schon während des Lebens ausgeschieden wurden. Die Veränderung der Stäbchen- und Zapfenschicht könnte als postmortal gedeutet werden, wenn sie in gleicher Weise in der ganzen Ausdehnung der Netzhaut bestehen würde. Ihre Gegenwart bloß in der unteren Netzhauthälfte legt vielmehr die Vermutung nahe, daß eine die Netzhaut schädigende Substanz sich im Glaskörper befand, und zwar hauptsächlich in der unteren Hälfte desselben, sei es, weil hier die Geschwulst saß, sei es wegen eines höheren spezifischen Gewichtes der Substanz. Diese hätte von der Geschwulst ausgeschieden sein können. In diesem Falle bestand eine Verwachsung der Netzhaut mit dem vorderen Rande der Geschwulst.

3. Der dritte Fall betrifft einen 21jährigen Mann, der vor 7 Monaten auf die Sehstörung aufmerksam geworden war. Man sah hinter der Linse außen unten eine gelbe, mit einzelnen Blutflecken bedeckte Vorwölbung. Tn. Fig. 26 stellt einen von innen oben nach außen unten geführten Durchschnitt des Auges dar. Dieses enthält ein großes, unpigmentiertes Spindelzellensarkom, das die Glashaut erst an zwei Stellen durchbrochen hat und hier in die Netzhaut wächst. Diese ist überall mit der Oberfläche der Geschwulst verwachsen, und nur am hinteren Rande dieser besteht eine kleine seröse Abhebung. Die Kammerbucht ist frei; die Papille ist etwas geschwollen mit einem kleinen neuritischen Wulst nach der Seite der Geschwulst. Gegenüber dieser, also innen oben, liegt eine zweite, ganz kleine, seröse Abhebung der Netzhaut. Entsprechend derselben ist die Netzhaut entartet; sie ist um die Hälfte verdickt, von Hohlräumen und gewucherter Glia durchsetzt. Jenseits der Abhebung ist die Netzhaut normal. Das örtliche Zusammenfallen

der Entartung und der Abhebung der Netzhaut läßt einen ursächlichen Zusammenhang annehmen, am wahrscheinlichsten so, daß die Netzhautveränderung das Primäre ist und die Abhebung verursacht hat. Da beim jugendlichen Alter des Kranken die senile cystöse Degeneration des vorderen Netzhautrandes sonst nicht besteht, ist die umschriebene Entartung der Netzhaut mit Wahrscheinlichkeit auf schädliche Stoffe zu beziehen, welche, von der Geschwulst stammend, vom Glaskörper aus auf die Netzhaut wirkten.

Zum Schluß habe ich noch über sechs Fälle von Aderhautsarkom zu berichten, in welchen Hypotonie bestand. Diese Fälle waren nicht tonometriert worden, weil sie noch in die Zeit vor der Anwendung des Tonometers fallen, doch war die Druckverminderung genügend stark, um unter Vergleichung mit dem anderen Auge durch Betastung festgestellt zu werden. Bei der Seltenheit der Hypotonie in Fällen von Aderhautsarkom halte ich es für gerechtfertigt, diese Fälle einzeln anzuführen.

1. Dieser Fall, eine 48jährige Frau betreffend, wurde schon auf S. 68 mitgeteilt, weil ein Sarkom die nicht abgehobene Netzhaut ganz durchbrochen hatte (Fig. 13). Ich wiederhole von diesem Falle hier nur, was auf die Hypotonie bezug hat. Die Kranke hatte seit Jahren jeden Monat vor Eintritt der Regeln durch 2—3 Tage auf dem kranken Auge trüb gesehen, was vielleicht als Prodromalanfälle zu deuten ist. Bei der Aufnahme der Kranken in die Klinik war aber die Spannung des Auges deutlich vermindert und auch sonst keine Folgen von Drucksteigerung — matte Hornhaut, weite Pupille — sichtbar, auch stieg der Druck nach Einträufelung von Atropin nicht an. Man sah hinter der Linse die weit vorspringende Geschwulst, auf welcher ein kleines Blutgerinnsel lag, und ebenso befanden sich im Glaskörper feine Blutflocken, welche den Augenhintergrund nur verschleiert sehen ließen. Derselbe schien normal; die Papille war durch die Geschwulst verdeckt. Diese ist kirschkerngroß, die vordere Kammer normal tief, die Kammerbucht weit offen, die Netzhaut nirgends abgelöst, unter der Aderhaut liegt eine dünne Schicht geronnener Flüssigkeit. Die Oberfläche der Papille ist nicht vertieft. Die Lage der Lamina ist im ganzen normal, nur die vordersten Lamellen der gliösen Lamina ziehen auf der nasalen Seite ein wenig nach hinten. Daraus darf man schließen, daß leichte Drucksteigerung vorausgegangen war, wahrscheinlich in Form prodromaler Anfälle zur Zeit der Regeln. Bei der Aufnahme der Kranken bestand indessen Hypotonie, welche auch durch Atropin nicht in ihr Gegenteil verkehrt wurde.

2. Eine 30jährige Frau bemerkte vor 3 Monaten das schlechtere Sehvermögen ihres Auges. Die vordere Kammer ist normal tief, die Pupille durch Atropin maximal erweitert. Mit dem Augenspiegel sieht man eine Netzhautablösung, welche 2 PD nach unten innen von der Papille beginnt und einen scharf begrenzten, glatten, braunen Buckel bildet; im übrigen Augenhintergrund besteht flache, faltige Netzhautabhebung. Die Papille erscheint normal. T—1. — Im Präparat sind die Verhältnisse im Bereiche der vorderen Kammer normal, abgesehen von der Gerinnung des Kammerwassers. Die Geschwulst, ein stark pigmentiertes Spindelzellensarkom, hat eine breite Basis, welche nahe der Papille beginnt und bis unter den Ciliarkörper reicht; sie hat die Glashaut noch nicht durchbrochen und bildet daher eine gleichmäßig gewölbte Vorragung von 6 mm größter Dicke.

Unter der Aderhaut ist, vom Äquator bis unter den Ciliarkörper, geronnene Flüssigkeit in mäßiger Menge angesammelt. Die Netzhaut ist, soweit sie nicht stellenweise mit der Oberfläche der Geschwulst verwachsen ist, überall flach und unter Faltenbildung abgehoben. Die Papille läßt im Präparat eine leichte Schwellung erkennen, welche bei der ophthalmoskopischen Untersuchung nicht bemerkt worden war. Die Linse fehlt in den Schnitten.

3. Ein 62jähriger Mann war erst vor 14 Tagen darauf aufmerksam geworden, daß sein Auge blind sei. Die Hornhaut ist klar, die Kammer an der nasalen Seite etwas seichter, die Iris normal, die Pupille durch Atropin erweitert. Im Augenhintergrund sieht man innen unten einen rundlichen Vorsprung von glatter Oberfläche und gelbroter Farbe mit einzelnen bräunlichen Flecken. Im übrigen Augenhintergrund besteht flottierende Netzhautablösung. T—1. Im Präparat (Fig. 39) findet man die Kammerbucht weit offen, das Kammerwasser geronnen. Die Linse hat etwas kleine Ausmessungen (8,75 mm × 2,8 mm gegenüber dem normalen Mittel von 9 mm × 3,7 mm) und wölbt sich etwas in die Pupille vor. Die Geschwulst, ein wenig pigmentiertes Runzellensarkom, nimmt in den Schnitten ungefähr den 4. Teil des Glaskörperraums ein. Sie hat die Glashaut an zwei Stellen durchbrochen und bildet dort umschriebene Vorwölbungen, welche mit der Netzhaut verwachsen

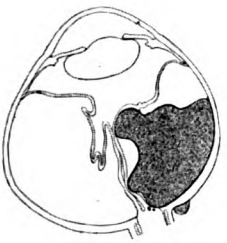

Fig. 39.

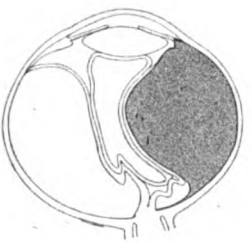

Fig. 40.

sind. Diese ist sonst über der Geschwulst abgehoben und ebenso in der ganzen übrigen Ausdehnung; sie ist ziemlich weit nach vorn gerückt, aber noch faltig. Die Geschwulst schiebt sich mit ihrem hinteren Rande vor die Papille und drängt sie nach der Schläfenseite; auch liegen schon einige Nester stark pigmentierter Sarkomzellen in dem an die Geschwulst angrenzenden Teile der Papille. Dieselbe ist nicht exkaviert, die Lamina an normaler Stelle, ihre Lamellen vielleicht ein wenig näher zusammengeschoben. Es besteht ein kleiner extraoculärer Knoten.

4. Eine 43jährige Frau kommt wegen einer seit 3 Monaten bemerkten Sehstörung. Die Kammer ist seicht, die Pupille 3 mm weit. Hinter der Linse sieht man innen unten eine Vorwölbung, deren vorderer Abhang schwarz, die dahinterliegende Kuppe hellbraun ist. T—1. — In diesem Falle (Fig. 40) ist die Geschwulst groß und reicht bis zur Mittellinie. Die Kammer ist seicht, aber die Kammerbucht frei, das Kammerwasser ist nicht geronnen. Die Linse hat etwas geringe Größe (8 mm × 2,3 mm). Die Geschwulst ist ein unpigmentiertes Spindelzellensarkom und hatte in ihrem vordersten Teile nur deshalb schwarz ausgesehen, weil sie hier von dem abgehobenen Ciliarkörper bedeckt war. Trotz ihrer Größe liegt die Geschwulst noch vollständig unter der Glashaut. Die Netzhaut ist mit der Oberfläche der Geschwulst verwachsen, sonst aber überall abgehoben und segelförmig gebläht, teilweise bis zur Berührung mit der Linse. Unter der Aderhaut ist keine Flüssigkeit angesammelt. Die Papille ist normal.

5. Ein 72jähriger Mann hatte die Sehstörung vor 5 Wochen bemerkt. Die Hornhaut ist klar, die Kammer innen aufgehoben, außen seicht, die Iris in der Peripherie verfärbt, die Linse trüb. T—l. — Bei der anatomischen Untersuchung (Fig. 41) findet man ein unpigmentiertes Spindelzellensarkom, welches bis zur Mittellinie vorspringt, aber noch ganz unter der Glashaut liegt. Die Geschwulst hat den Ciliarkörper und die Iris von ihrem Ansatz abgelöst und nach innen verdrängt; in dem dadurch geschaffenen Zwischenraum liegt die Geschwulst in der Kammer vor, nur bedeckt durch eine dünne Lage der meridionalen Fasern des Ciliarmuskels, welche noch am Scleralsporn festhaften . Die Kammerbucht ist also an dieser Stelle sehr weit, der Schlemmsche Kanal offen. Auf der Nasenseite dagegen preßt die durch die Geschwulst verschobene Linse die Iris an die Hornhaut an. Der Schlemmsche Kanal ist aber auch hier offen und enthält Blut. Die Größe der Linse ist ungefähr normal, $8^1/_2$ mm × 5 mm. Unter der Aderhaut ist keine Flüssigkeit. Die Netzhaut ist mit der Oberfläche der Geschwulst verwachsen, sonst überall abgehoben, aber nicht vorgetrieben. Die Papille zeigt eine flache Vertiefung ihrer Oberfläche, die Lamina liegt vielleicht etwas weiter hinten. Es könnte sich noch um eine physiologische Exkavation handeln, doch halte ich es für wahrscheinlich, daß der Anfang einer glaukomatösen Exkavation vorliegt.

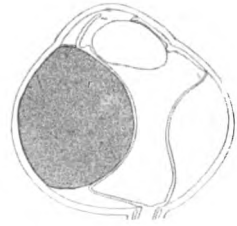

Fig. 41.

In den vorliegenden fünf Fällen von Hypotonie handelt es sich nicht um kleine Geschwülste, sondern um solche von mittlerer Größe und darüber. Das Verhalten der Netzhaut ist in verschiedenen Stadien vertreten: Fehlen der Abhebung (1), totale Abhebung, flach (2), weit vorgeschoben aber faltig (3 und 5), mit Vordrängung bis an die Linse (4). Die Kammerbucht ist in allen Fällen offen mit Ausnahme von Fall 5, wo sie auf der einen Seite verschlossen ist.

Druckherabsetzung findet sich bei Sarkomen als Regel, wenn nach Nekrose der Geschwulst eine schwere Entzündung entsteht und zur Schwartenbildung führt; es folgt ja dann auch Verkleinerung des Auges nach. Von Entzündung oder deren Folgen ist aber in obigen Fällen keine Rede. Warum in denselben Hypotonie besteht, ist aus dem anatomischen Befund nicht zu entnehmen; nach diesem hätte man besonders in Fall 4 und 5 erhöhten Druck erwarten müssen. Im Falle 4 zeigt die Vortreibung der Netzhaut an, daß im subretinalen Raum ein hoher Druck herrschte. Im Falle 5 ist die Linse verschoben und preßt die Iris an die Hornhaut an, was allein, auch ohne Anwesenheit einer Ge-

schwulst, zur Drucksteigerung ausreichen würde. Im Falle 1 läßt die Anamnese und die Beschaffenheit der Papille, im Falle 5 letztere allein vermuten, daß ein Stadium vorübergehender Anfälle von Drucksteigerung vorausgegangen war. Da ich für die Hypotonie in diesen Fällen keine Erklärung zu geben vermag, muß ich mich darauf beschränken, dieselben zu verzeichnen.

Ein letzter Fall wurde nur klinisch beobachtet.

Eine 23jährige Frau war erst vor 4 Wochen auf die Sehstörung aufmerksam geworden. Ich fand das Auge äußerlich normal und hinter der Linse von der Schläfenseite her eine gelbrote Vorwölbung in den Glaskörper vorragen, welche als ein Sarkom des vordersten Teiles der Aderhaut gedeutet wurde. Der Augendruck war deutlich ein wenig niedriger als am anderen Auge. 14 Tage später kam die Patientin wieder mit heftigster Drucksteigerung, so daß die starke Trübung der Hornhaut kaum mehr einen Einblick gestattete. Leider ging das Präparat für die anatomische Untersuchung verloren.

Erklärung der Figuren auf Tafel XXVI bis XXVIII.

Tafel XXVI.

Fig. 1. Helle Aderhaut mit langen schmalen Chromatophoren. Vergr. 310 : 1.
Fig. 2. Dunkle Aderhaut mit kurzen dicken Chromatophoren von einem Neger. Vergr. 265 : 1. Das Pigmentepithel ist etwas zu hell dargestellt.
Fig. 3. Dunkle Aderhaut eines jungen Juden. Vergr. 310 : 1. Chromatophoren infolge schräger Schnittrichtung etwas in Flächenansicht.
Fig. 4. Ziemlich dunkle Aderhaut, sehr helles Pigmentepithel. Vergr. 240 : 1.
Fig. 5. Helle Aderhaut, sehr dunkles Pigmentepithel. Vergr. 300 : 1.
Fig. 6. Runde Sarkomzellen auf der Innenfläche der Netzhaut. Vergr. 130 : 1.
Fig. 7. Spindelförmige Sarkomzellen auf der Innenfläche der Netzhaut. Vergr. 150 : 1.
Fig. 8. Mehrkernige Sarkomzelle mit Fortsätzen. Vergr. 500 : 1.
Fig. 9. Sarkomzellen auf der Vorderfläche der Iris mit wurzelförmigen Fortsätzen in die vordere Grenzschicht. Vergr. 500 : 1.
Fig. 10. Sarkomzelle größtenteils in die vordere Grenzschicht eingedrungen. Vergr. 500 : 1.
Fig. 11. Unpigmentiertes Sarkomknötchen auf dem retinalen Epithel der Iris. Vergr. 80 : 1.
Fig. 12. Alveolär angeordnete Gruppen von Sarkomzellen. Vergr. 320 : 1. Die peripheren Zellen der Gruppe sind pigmentiert, die zentralen unpigmentiert.
Fig. 13. Rasen unpigmentierter Sarkomzellen auf der Oberfläche der Iris, von deren vorderer Grenzschicht papillenartige Fortsätze in den Rasen einstrahlen. Vergr. 170 : 1.
Fig. 14. Gruppe junger Sarkomzellen an den Fasern der Zonula Zinnii. Vergr. 330 : 1.

Tafel XXVII.

Fig. 15. Melanom der Aderhaut. Fall 2. Vergr. 22 : 1.
Fig. 16. Melanom der Aderhaut. Fall 3. Vergr. 100 : 1.

Fig. 17. Melanom der Aderhaut. Fall 4. Vergr. 62 : 1.
Fig. 18. Melanom der Aderhaut. Fall 5. Vergr. 51 : 1.

Tafel XXVIII.

Fig. 19. Melanom der Aderhaut. Fall 6. Vergr. 39 : 1.
Fig. 20. Melanom des Ciliarkörpers. Fall 1. Vergr. 12 : 1.
Fig. 21. Melanom des Ciliarkörpers. Fall 3. Vergr. 50 : 1.
Fig. 22. Sehr enge Fovea centralis. Vergr. 50 : 1.

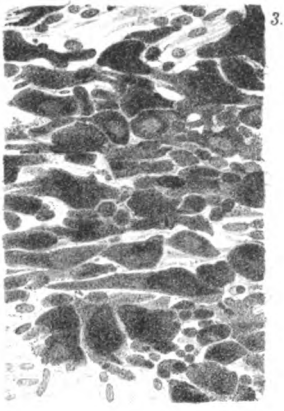

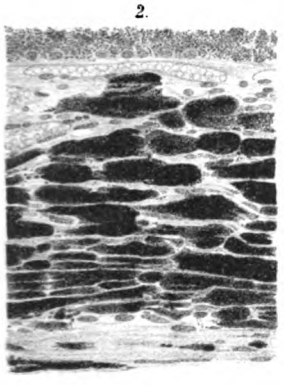

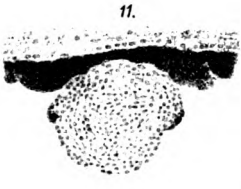

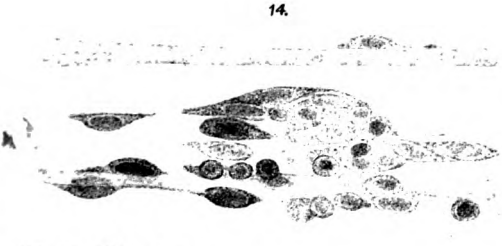

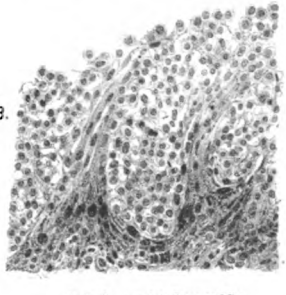

J. Wenzel n. d. Nat. a. Stein gez.
Fuchs, Pigmentierung.

Lith. Anst. v. Alb. Berger Wien.
Verlag von Julius Springer in Berlin.



Fig. 15.

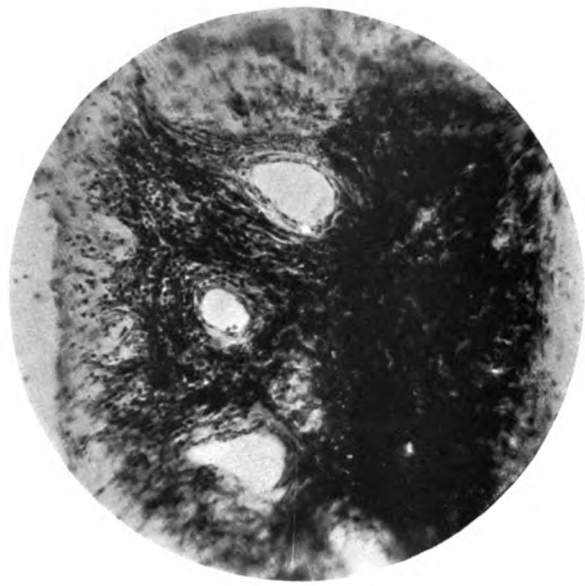

Fig. 16.

Fig. 17.

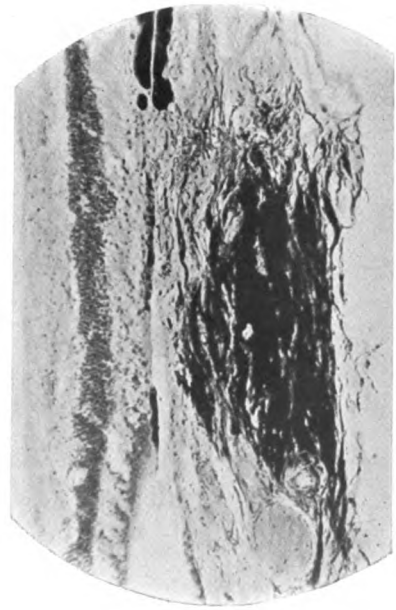

Fig. 18.

Verlag von Julius Springer in Berlin.



Fig. 19.

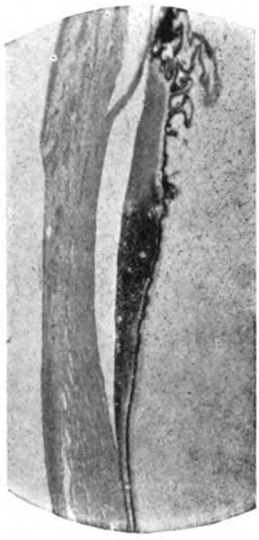

Fig. 20.

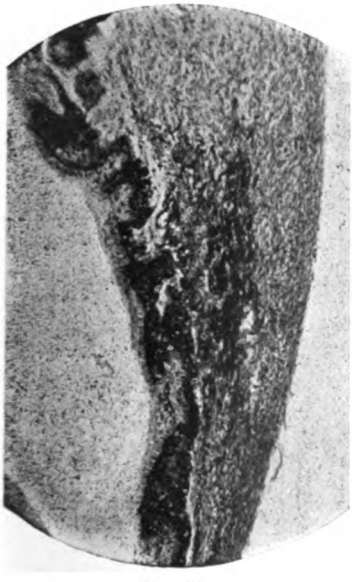

Fig. 21.

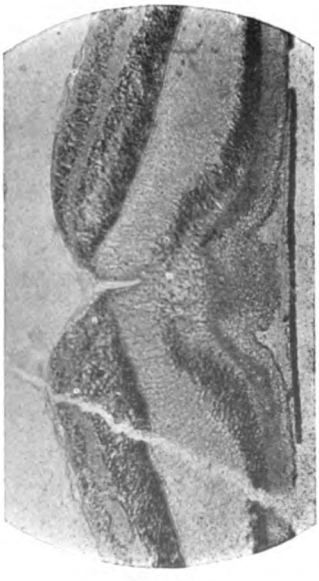

Fig. 22.

Über eine angeborene Abnormität der Netzhaut nebst Bemerkungen über Scleraleinbuchtung und Aderhautabhebung.

Von

Prof. Dr. **Ernst Fuchs** (Wien).

Mit 2 Textfiguren und 3 Tafeln.

Vor einem Jahre wurde ein Soldat in die Klinik aufgenommen, welcher im Felde ein Hornhautgeschwür bekommen hatte. Das rechte Auge des 24jährigen Mannes trug einen nicht mehr ganz frischen Irisvorfall, welcher die ganze temporale Hornhauthälfte ersetzte; die nasale Hälfte war trüb und von Gefäßen durchzogen, das ganze Auge war etwas kleiner. Dieses Auge soll schon seit drei Jahren blind gewesen sein, wahrscheinlich infolge einer Hornhautnarbe, denn auch das linke Auge trug einen alten Hornhautfleck. Im Krankenprotokoll wird sonst über das linke Auge nur gesagt, daß der Augenhintergrund normal sei; die Sehschärfe ist leider nicht angegeben.

Indem ich die durch die Perforation der Hornhaut gesetzten Veränderungen zum Schlusse besprechen werde, gehe ich sofort auf die abnorme Beschaffenheit der Netzhaut ein. Diese betrifft vor allem die äußere Körnerschicht und die Fovea centralis.

Die äußere Körnerschicht ist von ungleicher Dicke, wie dies in Präparaten häufig der Fall ist, auch wenn sie im Leben gleichmäßig dick war. In diesem Falle aber dürfte infolge der Verkleinerung des Auges durch die Perforation mit Linsenaustritt und Glaskörperausfluß diese Schicht schon während des Lebens ungleich dick geworden sein. An den dünnsten Stellen mißt sie 0,04 mm, was nach Greeff[1]) die obere Grenze ihrer normalen Dicke sein sollte. An den meisten Stellen ist sie aber um die Hälfte oder mehr dicker als in der Norm. Dementsprechend liegen die Körner in 10—12fachen Reihen hintereinander statt in 8—9fachen (Taf. XXIX, Fig. 1).

Schon bei schwacher Vergrößerung tritt die radiäre Streifung dieser Schicht hervor; sie fällt besonders in die Augen, wo die Körnerschicht etwas schräg getroffen ist und daher breiter erscheint und dementsprechend die radiären Streifen länger sind. Die Streifung ist gegeben

[1]) Mikroskopische Anatomie des Sehnerven und der Netzhaut, S. 128 im Handbuch der Augenheilkunde von Graefe und Saemisch.

durch eine sehr regelmäßige Anordnung der Körner entlang radiären Linien. Diese sind allerdings nicht genau radiär gerichtet, sondern konvergieren etwas mit ihren äußeren Enden gegen den Sehnerveneintritt. Die radiäre Anordnung besteht nur im hinteren Abschnitt der Netzhaut von der Äquatorgegend angefangen.

Die äußeren Körner erweisen sich bei starker Vergrößerung als etwas länglich und oft an ihren Polen etwas gegeneinander abgeplattet (Fig. 1). Die den äußeren Rand der Körnerschicht einnehmenden Zapfenkörner liegen nicht wie sonst in einer Ebene, sondern bald weiter außen, bald mehr innen, je nachdem die Reihe von Stäbchenkörnern, an deren Enden sie stehen, länger oder kürzer ist. Sie liegen auch nicht, wie dies gewöhnlich der Fall ist, ganz nahe an der Limitans externa, sondern sind durchschnittlich 0,006 mm davon entfernt. — Die übrigen Schichten der Netzhaut sind normal, nur die innere Körnerschicht ist auch etwas, bis zu höchstens der Hälfte, dicker als normal.

Andeutung radiärer Stellung der äußeren Körner findet sich auch in der Netzhaut sowohl des embryonalen als des ausgewachsenen Auges,



Fig. 1. Äußere Körnerschicht. Vergr. 583 : 1.

aber niemals so ausgeprägt wie in vorliegendem Falle. Ein einziges Mal fand ich dieselbe in gleicher Weise in einem Falle, wo noch andere angeborene Anomalien geringen Grades bestanden[1]), bei normaler Dicke der äußeren Körnerschicht und normalem Verhalten der übrigen Netzhaut; sie war hier aber auf einen ganz kleinen Bezirk in der Nähe des hinteren Augenpoles beschränkt.

Die zweite Abnormität ist die mangelhafte Ausbildung der Fovea centralis. Dieselbe liegt in normaler Entfernung von der Papille. Letztere ist infolge der Perforation des Auges und der Endophthalmitis etwas geschwollen und daher die Dicke der Faserschicht der Netzhaut am Rande der Papille verändert; ein wenig entfernt vom Rande ist aber das Verhalten das gewöhnliche, daß nämlich die Faserschicht temporal etwa halb so dick ist wie nasal. Die durch die Fovea gehenden Schnitte bilden eine lückenlose Serie. Die Netzhaut ist in dieser Gegend zu einer Falte emporgehoben, was die Übersichtlichkeit stört, aber doch die Feststellung der Verhältnisse erlaubt (Taf. XXIX, Fig. 2). In der Fovea fehlt die Faserschicht in durchschnittlich 1 mm Ausdehnung, was der Norm entspricht. In diesem Bezirke wird die Oberfläche der Netzhaut von der Schicht der Ganglienzellen gebildet, welche sich ohne

[1]) Fuchs, Über Pigmentierung. Melanom und Sarkom der Aderhaut. Arch. f. Ophthalmol. **94**, Heft 2.

Unterbrechung über das ganze Gebiet der Fovea erstreckt. Die Foveola ist nur dadurch gekennzeichnet, daß die Ganglienzellenschicht hier dünner ist; sie verschmälert sich bis auf 0,044 mm, so daß hier die Ganglienzellen noch immer in durchschnittlich 4facher Reihe liegen. Es kann keine Rede davon sein, daß die Gegenwart einer dicken Schicht von Ganglienzellen in der Foveola etwa durch die Faltung der Netzhaut vorgetäuscht würde, denn auf die Konvexität der Falte müßten die Schichten ja eher dünner erscheinen als sie wirklich sind. In der Umgebung der dünnsten Stelle nimmt die Ganglienzellenschicht zu bis zu einer größten Dicke von 0,12 mm auf der nasalen und 0,08 mm auf der temporalen Seite. Die innere plexiforme Schicht ist in ungefähr gleicher Dicke über die ganze Fovea zu verfolgen; entsprechend der Fovea liegen in dieser Schicht einzelne Ganglienzellen und innere Körner. Die innere Körnerschicht ist am Rande der Fovea etwas verdickt, auf durchschnittlich 0,08 mm gegen 0,04 mm in der Umgebung, schärft sich entsprechend der Foveola in unbedeutendem Maße zu und enthält an einzelnen Schnitten eine Lücke von 0,16 mm größtem Durchmesser, wo an Stelle einer zusammenhängenden Schichte nur einzelne Körner liegen. In der Foveola und Umgebung treten einzelne Capillaren von feinstem Kaliber aus der Ganglienzellenschichte in die innere Körnerschicht.

Die äußere plexiforme Schicht ist von der Henleschen Faserschicht nicht zu unterscheiden. Die größte Dicke beider Schichten zusammen im Umkreise der Foveola beträgt auf der nasalen Seite 0,05 mm, auf der temporalen 0,024, bleibt also erheblich hinter der Norm (0,04 bis 0,8 mm) zurück. Auch stehen die Fasern nicht schräg, sondern ziemlich genau radiär. In dieser Schicht und in geringerem Maße auch in der inneren Körnerschicht liegen einige ganz kleine Blutaustritte (in Fig. 2 als verwaschene Flecken sichtbar).

Die Schicht der äußeren Körner wird ungefähr 2 mm vom Mittelpunkt der Foveola entfernt etwas schmäler (0,02 mm gegen 0,04 mm an den schmälsten Stellen außerhalb dieses Bezirkes), und die Zahl der Körnerreihen sinkt stellenweise auf 5 oder 6; auch verschwindet hier die reihenweise Anordnung. In der Foveola selbst geht die Zahl der Körnerreihen auf 3—4 herab, und an einer kleinen Stelle besteht eine Unterbrechung von 0,032 mm größter Ausdehnung, wo nur vereinzelte Körner liegen. Diese Lücke fällt nicht genau zusammen mit der Lücke in den inneren Körnern, sondern liegt etwas nasal davon; vielleicht ist diese Verschiebung aber nur durch die Faltung entstanden.

Die Innen- und Außenglieder sind im Bereiche der Fovea nicht deutlich erkennbar. Es ist aber aus der Beschaffenheit der inneren Körner leicht zu entnehmen, daß hier nur Zapfen vorhanden sind, da an dieser Stelle nur Zapfenkörner stehen, welche durch ihre etwas

bedeutendere Größe und mehr rötliche Färbung mit Hämatoxylin-Eosin leicht von den kleineren und mehr blauen Stäbchenkörnern zu unterscheiden sind. Der Bezirk, wo vorwiegend oder ausschließlich nur Zapfenkörner stehen und der auch in der Fig. 2 deutlich hervortritt, hat 0,8 mm Durchmesser, was der Norm entspricht.

Der wichtigste Unterschied gegenüber einer normalen Fovea ist also die Gegenwart einer ziemlich mächtigen Ganglienzellenschicht sowie der inneren plexiformen Schicht in der ganzen Ausdehnung. Normalerweise fehlt in der Foveola die Ganglienzellenschicht ganz oder ist höchstens, zusammenfließend mit den inneren Körnern, in einfacher Schicht vorhanden; nur H. Müller sah hier einmal drei Reihen von Ganglienzellen[1]). — In meinem Falle würde dadurch, daß die Ganglienzellenschicht in der Mitte etwas dünner ist und hier auch die Faserschicht fehlt, die Netzhaut bei flacher Ausbreitung an dieser Stelle eine flache Einsenkung von höchstens 0,1 mm haben zeigen können. — Mit Rücksicht auf die Ganglienzellenschicht entspricht die Fovea der eines 7 monatigen Foetus, wie sie von Seefelder[2]) abgebildet wird. Die Ausbildung der äußeren Netzhautschichten ist weiter fortgeschritten. Die äußere Körnerschicht besteht normalerweise bis zur Geburt aus einer einzigen Reihe von Körnern und erst bei einem Kinde von 6 Wochen aus 3—4 Reihen, wie in meinem Falle; beim Erwachsenen ist die Zahl der Reihen noch etwas größer[3]). Im Alter von 6 Wochen besteht auch schon, wie in meinem Falle, eine wenn auch nicht vollständige Unterbrechung der inneren Körnerschicht, und die transitorische Faserschicht (Chievitz) ist schon verschwunden.

Vollständiges Fehlen der Fovea beschrieben Fritsch[4]) und Seefelder[5]). Ersterer sah in einem albinotischen Auge eines Herero mit der Lupe keine Fovea; eine mikroskopische Untersuchung fand nicht statt. Seefelders Fall ist einer mit Aniridie, in welchem im zentralen Netzhautbezirk weder eine Einsenkung noch eine Änderung der Struktur bestand. Vollständiges Fehlen der Fovea in einem Fall, sehr mangelhafte Ausbildung in einem anderen Fall von Mikrophthalmus beschreibt Rahnenführer[6]). Sehr rudimentär gebildet war die Fovea in einem von Elschnig[7]) untersuchten albinotischen Auge. Es zeigte die Netzhaut im zentralen Bezirke eine ganz flache Einsenkung, und die äußere

[1]) Dimmer, Beiträge zur Anatomie und Physiologie der Macula lutea des Menschen, 1894. S. 18.

[2]) Arch. f. Ophthalmol. **70**, S. 81 und Fig. 2, 1909, und Seefelder und Bach. Atlas zur Entwicklungsgeschichte des menschlichen Auges, 1914, Fig. 5 auf Taf. 47.

[3]) Dieser Atlas, Taf. 49, Fig. 7 und 8.

[4]) Anatomischer Anzeiger 1907. Bd. **30**.

[5]) Arch. f. Ophthalmol. **70**, 65. 1909.

[6]) Arch. f. Ophthalmol. **92**, 76. 1916.

[7]) Arch. f. Ophthalmol. **84**, 406. 1913.

Körnerschicht war stellenweise auf 2—3 Reihen verdünnt. Etwas besser ausgebildet war die Fovea in drei von Salzmann[1]) beschriebenen Fällen.

In meinem Falle sind im Bereich der Fovea nur Zapfen vorhanden, wenn auch vielleicht etwas weniger dicht stehend als im normalen Auge, da die Zahl der Zapfenkörner etwas hinter der Norm zurückbleibt. Die Sehschärfe dieses Auges hätte daher, wenn man von den späteren Veränderungen des Auges absieht, gut sein können. Das Licht müßte allerdings, um zu den Zapfen zu gelangen, erst die Ganglienzellenschichte durchsetzen, welche in der normalen Foveola fehlt. Doch dürfte dies die Sehschärfe nicht beeinträchtigen. Fritsch[2]) fand in den Augen der Hottentotten auf dem Grund der Foveola sämtliche Schichten einschließlich der Ganglienzellen vorhanden, und doch haben diese Menschen eine ausgezeichnete Sehschärfe. Vielleicht gleicht die Fovea meines Falles der niedriger stehender Menschenrassen, wie der Hottentotten, doch läßt sich, da Fritsch keine genauere Beschreibung der Hottentottenfovea gibt, darüber nichts Bestimmtes aussagen. — Auch in normalen Augen schwankt die Ausbildung der Fovea beträchtlich, und wahrscheinlich kommen von dem gänzlichen Fehlen bis zur vollkommensten Beschaffenheit der Fovea alle Übergänge vor.

Als schwer verständliche Veränderung findet sich auf der nasalen Seite, etwas hinter dem Äquator, eine kleine Netzhautinsel vor dem Glaskörper, unweit der Oberfläche der Netzhaut (Taf. XXX, Fig. 3). Wenn man dieselbe nach den Serienschnitten rekonstruiert, so erweist sie sich als ein kipfelförmiges Gebilde, welches Walzenform mit zugespitzten und aufgebogenen Enden hat, die sich immer mehr von der Oberfläche der Netzhaut entfernen, welcher die konvexe Seite des Kipfels zusieht. An der dicksten Stelle berührt die Netzhautinsel fast die Oberfläche der Netzhaut und ist hier auf dem Querschnitt elliptisch, 0,25 × 0,18 mm im Durchmesser. Aus diesem mittleren Teil erhebt sich nach der Glaskörperseite hin ein kurzer, blind endigender Stiel, welcher sich nur an wenigen aufeinanderfolgenden Schnitten findet und daher ungefähr drehrund ist. Er besteht aus Fasern und länglichen Kernen wie die Faserschicht der Netzhaut und endigt im Innern der Netzhautinsel mit zwei abgerundeten Lappen. Darauf folgt eine Schicht vom Aussehen der inneren plexiformen Schicht und zwei Körnerschichten, welche nach Größe und Färbung der Körner der inneren und äußeren Körnerschicht der Netzhaut entsprechen, und zwar so, daß die äußere Körnerschicht an der Oberfläche der Netzhautinsel liegt. Diese Schichten haben nur $^1/_4$ bis $^1/_3$ der Dicke der entsprechenden Schichten in der Netzhaut selbst

[1]) Mitteilungen des Vereines der Ärzte in Steiermark 1917, Nr. 2.

[2]) Verhandl. der Anatom. Gesellsch., 22. Vers. Anatomischer Anzeiger 32. 141. 1908.

und ebenso hat die Zwischenkörnerschicht hier nur $^1/_3$ der Breite derselben Schicht in der benachbarten Netzhaut. — Entsprechend dem Ort der Netzhautinsel, erhebt sich die Netzhaut zu einer Falte, welche weiter ober flacher und doppelt, weiter unten steil und einfach ist. Hier bekommt die Falte auf ihrem Gipfel eine Lücke, welche gegenüber dem unteren Ende der Netzhautinsel beginnt und von da nach abwärts reicht, im ganzen durch 6 Schnitte (Taf. XXX, Fig. 4). Zuerst fehlt die Faserschicht, dann die innere Körnerschicht und zuletzt auch die äußeren Netzhautschichten; der Rand der Körnerschichten ist etwas nach außen umgebogen. Am vorderen Rand der Lücke ist die innere Körnerschicht nur halb so dick wie in der angrenzenden Netzhaut. Nirgends besteht ein Zusammenhang der Netzhautinsel mit der Netzhaut. Darum ist der nächstliegende Gedanke, es handle sich um die abgekappte Spitze einer hohen Netzhautfalte, von der Hand zu weisen. Es könnte dagegen mit Rücksicht auf die Lücke in der Netzhaut etwas unterhalb der Netzhautinsel daran gedacht werden, daß diese ein Stück Netzhaut sei, welche beim plötzlichen Ausfluß des Glaskörpers aus der Netzhaut herausgerissen und vor dieselbe gelagert worden sei. Die überall glatte Oberfläche der Netzhautinsel und die Schmalheit ihrer Körnerschichten müßte als eine spätere Veränderung dieses isolierten Netzhautstückes angesehen werden. Wenn man diese Annahme nicht machen will, so müßte man die Netzhautinsel für eine angeborene Anomalie halten, für welche kein Analogon existiert und für deren Entstehung auch keine Erklärung zu geben wäre.

Als angeborene Anomalie besteht an diesem Auge ein Rest der Arteria hyaloidea. Derselbe liegt 1,7 mm vor der Papille im Glaskörper und ist ein Strang, der noch deutlich die Struktur eines nicht mehr blutführenden Gefäßes erkennen läßt. Er besteht aus zwei gleichen, fast 1 mm langen Schenkeln, welche nach vorne auseinanderweichend dem Ganzen eine V-förmige Gestalt geben. Ich vermag nicht festzustellen, ob es sich hier um eine abnorme dichotomische Teilung der Arterie handelt oder um winkelige Umbiegung des freien, im Glaskörper befindlichen Stranges. Dieser steht nämlich nicht mehr mit der Papille in Verbindung, welche nur nasal vom Gefäßtrichter noch einen kurzen Rest des Ansatzes der Arteria hyaloidea trägt.

Als Besonderheit ist noch das Verhalten der Netzhautgefäße anzuführen. Es besteht Endophthalmitis hauptsächlich im vorderen Abschnitte des Auges; im hinteren Abschnitte ist die Netzhaut wenig entzündet und die Papille etwas geschwollen. Die Netzhautgefäße, besonders die Venen, springen so sehr über die innere Oberfläche der Netzhaut hervor, daß sie fast auf dieser zu liegen scheinen. Ein solches Verhalten der Gefäße kommt Kinderaugen zu, einem von welchen als besonders auffallendes Beispiel die Fig. 5 auf Taf. XXXI entnommen ist.

Es ist durch die oberflächliche Lage der Netzhautgefäße im kindlichen Auge bedingt und weist also in unserem Falle auf einen dem Kinde ähnlichen Zustand der Netzhaut hin.

Das Auge zeigt im übrigen als Folge des geschwürigen Durchbruches manche interessanten Veränderungen (Fig. 2). In der temporalen Hälfte der Hornhaut ist eine große Perforationsöffnung, welche teils von der vorgefallenen Iris, teils von frischem Granulationsgewebe erfüllt ist; diese Masse ist von Epithel überzogen mit Ausnahme der Mitte, wo das Granulationsgewebe bloßliegt, sowie die beim Austritt der Linse zurückgebliebene, im Granulationsgewebe eingebettete Linsenkapsel *K*. Es besteht ferner die obenerwähnte Endophthalmitis. Der Sehnervenstamm erweist sich an nach Weigert gefärbten Präparaten als stark entartet. Die Markscheiden sind größtenteils zu Schollen zerfallen und aus den vordersten Teilen der Sehnervenbündel schon teilweise verschwunden.

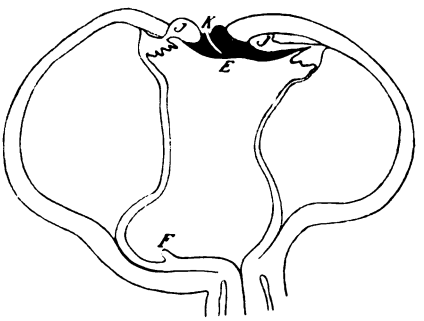

Fig. 2.

Durch den Abgang der Linse und gewiß auch einer beträchtlichen Menge von Glaskörper wurde das Auge ganz weich und erfuhr dadurch nebst einer Verkleinerung auch eine Formveränderung. Es trägt in seiner hinteren Hälfte eine ringsherumgehende Einbuchtung der Sclera zwischen Sehnerv und Äquator. Diese ist dadurch entstanden, daß das Auge durch den Tonus der geraden Augenmuskeln nach hinten gezogen und dabei wegen seiner Weichheit im hinteren Abschnitt vom Orbitalfett eingedrückt wurde. Wenn in einem solchen Falle die Medien genug durchsichtig sind, um den Augenhintergrund sehen zu lassen, müßte die Vordrängung der Sclera ophthalmoskopisch erkennbar sein. Sie würde das Bild einer Aderhautabhebung geben, auch dann, wenn die Aderhaut überall der Sclera anliegt.

Ich konnte einst einen Fall von Einbuchtung der Sclera ophthalmoskopisch richtig diagnostizieren, und da dieser Fall, weil in einer ausländischen Zeitschrift[1]) veröffentlicht, kaum bekannt geworden ist, führe ich ihn hier in Kürze an.

Ich hatte ein hochgradiges myopisches Auge an seniler Katarakt operiert, und zwar ohne Glaskörperverlust. Am Tage nach der Operation war die Vorderkammer wiederhergestellt, am darauffolgenden Tage aber wieder aufgehoben. Der Augenspiegel zeigte, daß die Papille, 1—2 PD von ihrem Rande entfernt, von

[1]) Clinica oculistica, Mai 1907. Depressione del polo oculare in seguito ad estrazione della cataratta.

einer ringförmigen Erhebung des Augenhintergrundes umgeben war, was sich aus dem Verhalten der darüberziehenden Netzhautgefäße ergab. Die Erhebung erschien dunkel, weil sie unbeleuchtet war, indem das von ihr reflektierte Licht nicht wieder durch die Pupille zurückkehrte. Die dunkle Farbe ließ Netzhautablösung ausschließen und zunächst an Aderhautablösung denken, welche nach Staroperationen so häufig ist. Gegen diese Annahme sprach aber wieder, daß Aderhautablösung niemals in der Nachbarschaft des hinteren Augenpoles vorkommt, wo die Aderhaut in fester Verbindung mit der Sclera steht. Es konnte also nur die Sclera selbst zusammen mit den inneren Augenhäuten diese wallartige Erhebung gebildet haben. Dieselbe verschwand in den nächsten Tagen, während sich gleichzeitig eine gewöhnliche, weiter vorne liegende Aderhautablösung einstellte, welche in den folgenden 14 Tagen ebenfalls zurückging.

Um die Einbuchtung der Augenhäute rings um die Papille zu verstehen, erinnere man sich an das Bild eines aus der Leiche enucleierten, daher weicheren Auges mit hochgradiger Myopie, das man mit der Hornhaut nach abwärts auf die Tischplatte gelegt hat. Man sieht die dünne Sclera des hinteren Augenpoles eingesunken und die Einsenkung, welche die Papille einschließt, gegen die übrige Sklera durch eine unregelmäßige Falte abgegrenzt. Im Leichenauge ist es die Schwere, im operierten Auge der Druck des Orbitalfettes, welcher die Sclera eindrückt.

Eine andere Folge der teilweisen Entleerung des Auges ist die ausgedehnte Abhebung der Aderhaut, welche nur in der Gegend des hinteren Poles bis hinaus über den Sehnerveneintritt anliegend blieb. Zwischen Aderhaut und Sclera befindet sich eine in der Härtungsflüssigkeit geronnene, mit Eosin stark rot gefärbte homogene Masse. Die Netzhaut liegt überall der Aderhaut an. — Aderhautabhebung kann in unmittelbarem Anschluß an die teilweise Entleerung des Auges auftreten und ist dann durch Bluterguß verursacht. Man findet blutige Aderhautablösung häufig bei der Sektion von Augen, welche wegen Drucksteigerung iridektomiert worden waren. Seröse Abhebung, wie im vorliegenden Falle, kann nicht so plötzlich entstehen, da die Transsudation seröser Flüssigkeit eine gewisse Zeit erfordert. Sie ist ein häufiges Ereignis nach reichlichem Glaskörperausfluß, und auch die nach Staroperationen mit dem Augenspiegel häufig wahrnehmbare Aderhautabhebung gehört hierher. Während die blutige Aderhautabhebung, auch wenn sie nicht bis zur expulsiven Blutung fortschreitet, immer schwere Folgen hinterläßt — zum mindesten eine Schwarte zwischen Aderhaut und Netzhaut —, verschwindet die seröse Abhebung ohne weitere Folgen, wie der günstige Ausgang der postoperativen Aderhautabhebungen beweist.

Es kann also nach Entleerung von Augeninhalt die Aderhaut sich abheben oder bei anliegender Aderhaut die Sclera im hinteren Abschnitt eingedrückt werden, oder es kann beides zusammen bestehen, wie im vorliegenden Falle. Die Ansammlung von Transsudat unter der Aderhaut trägt zur Wiederanfüllung des Auges ebenso bei wie die Wiederansammlung des Kammerwassers und die Ergänzung des ver-

lorengegangenen Glaskörpers. Für diesen gilt das gleiche wie für das neue Kammerwasser; beide werden durch ein Transsudat aus dem Ciliarkörper geliefert, und die den Glaskörper ersetzende Flüssigkeit ist daher im Gegensatz zu diesem eiweiß- und fibrinreich. So ist es auch in meinem Falle. Während sich der Glaskörper sonst mit Hämatoxylin-Eosin so gut wie nicht färbt, ist er hier sogar stärker rot gefärbt als die subchorioideale Flüssigkeit und besonders im vorderen Anteile von einem dichten Netz feiner Fibrinfäden durchsetzt[1]), woran der entzündete Zustand des Auges auch mit schuld sein dürfte. Es ist bemerkenswert, daß die Netzhaut überall der Aderhaut anliegt, entgegen der ziemlich verbreiteten Meinung, daß starker Glaskörperverlust oft Netzhautablösung verursacht. Bei experimenteller Absaugung von Glaskörper in größerer Menge am Kaninchenauge stellt sich in der Tat häufig Netzhautablösung ein. Beim Menschen verhält es sich aber nicht so. Ich kann mich nicht erinnern, nach einer Operation mit starkem Glaskörperausfluß Netzhautablösung im unmittelbaren Anschlusse an die Operation gesehen zu haben. Die Untersuchung der ziemlich zahlreichen Augen meiner Sammlung, welche nach scleraler Ruptur mit reichlicher Entleerung von Augeninhalt in kollabiertem Zustande frisch enucleiert worden waren, zeigt mir auch, daß in solchen Augen wohl häufig blutige Ablösung der Netzhaut oder Aderhaut besteht, aber nur sehr ausnahmsweise eine seröse Netzhautablösung.

Ausgedehnte Aderhautabhebung ist mit erheblicher Oberflächenverminderung der Aderhaut verbunden und führt daher, da die Elastizität der Aderhaut gering ist, zur Faltung, gewöhnlich so, daß die Oberfläche der Aderhaut wellig wird. Im vorliegenden Falle bestehen an einigen Stellen Falten besonderer Art. Sie sehen so aus, als ob das Pigmentepithel eine Einstülpung in das Gewebe der Aderhaut machte, welche um die Einstülpung etwas verdichtet aussieht (Taf. XXXI, Fig. 6). Die scheinbare Einstülpung ist aber überall von der Glashaut eingefaßt, nach außen von welcher sich zumeist auch die Choriocapillaris nachweisen läßt, so daß es sich in Wirklichkeit um eine Falte handelt, deren beide Seiten innig aneinandergeschmiegt sind. Die Tiefe der größten dieser Falten beträgt $^1/_4$ mm, was unter Berücksichtigung der Ausbuchtungen der Falte einer Oberflächenverkürzung der Aderhaut von etwas mehr als 1 mm entspricht. Es ist daher bemerkenswert, daß die Netzhaut glatt darüberzieht, indem sie zwar auch Falten macht, welche aber mit den Falten der Aderhaut meist nicht zusammenfallen. Dieses Verhalten setzt ein Gleiten der Netzhaut auf der Aderhaut voraus, was nicht geschehen kann, ohne daß die Außenglieder der Stäbchen und Zapfen aus dem Pigmentepithel herausgezogen werden.

[1]) Vgl. Birch-Hirschfeld, Untersuchungen über Netzhautablösung. Arch. f. Ophthalmol. **70**, 518. 1909.

Die Falten der Netzhaut betreffen hauptsächlich die Neuroepithelschicht. Es ist eine häufige postmortale Veränderung, daß diese Schicht kleine, manchmal sogar steile Falten macht, über welche die inneren Netzhautschichten fast glatt hinwegziehen. Im vorliegenden Falle ist dies in ungewöhnlich hohem Maße der Fall, wie Taf. XXX, Fig. 3 zeigt und in noch höherem Maße Taf. XXXI, Fig. 7, wo eine ungefähr 1 mm hohe Falte der äußeren Körnerschicht besteht, über welcher die innere Körnerschicht flach ausgebreitet ist. Entsprechend der abgebildeten Falte besteht auch eine Falte in der Aderhaut, während eine solche an anderen ähnlichen Falten der Netzhaut fehlt. Die Faltung der äußeren Körnerschicht ohne solche der inneren setzt eine starke Verschiebung und Zerrung der die beiden Schichten verbindenden Fasern voraus.

Die hier so stark ausgeprägte Faltung der Aderhaut und der Netzhaut finde ich in geringerem Grade auch in einzelnen Fällen, wo bloß das Kammerwasser abgeflossen und das Auge danach eine Zeitlang weicher war, nämlich nach Durchbruch eines Hornhautgeschwüres mit Vorfall der Iris. In solchen Fällen bekommt der Augenhintergrund nach der Heilung wieder ein normales Aussehen. Darf man daraus schließen, daß die vorher erwähnten unmittelbaren Folgen der Faltung — Herausziehung der Stäbchen und Zapfen aus dem Pigmentepithel und Verschiebung der Netzhautschichten gegeneinander — ohne jeden Schaden und nachweisbare Spuren vorübergehen können?

Erklärung der Figuren auf Tafel XXIX bis XXXI.

Tafel XXIX.

Fig. 1. Netzhaut vom hinteren Abschnitt. Vergr. 225 : 1.
Fig. 2. Fovea centralis, zur Falte emporgehoben. Vergr. 47 : 1.

Tafel XXX.

Fig. 3. Netzhautfalte mit Netzhautinsel davor. Vergr. 160 : 1.
Fig. 4. Netzhautfalte mit Lücke auf ihrem Scheitel. Vergr. 160 : 1.

Tafel XXXI.

Fig. 5. Oberflächlich liegende Netzhautgefäße aus einem Kinderauge mit Endophthalmitis. Vergr. 96 : 1.
Fig. 6. Falte der Aderhaut. Vergr. 131 : 1.
Fig. 7. Falte der Netzhaut nebst kleiner Falte der Aderhaut. Vergr. 50 : 1.

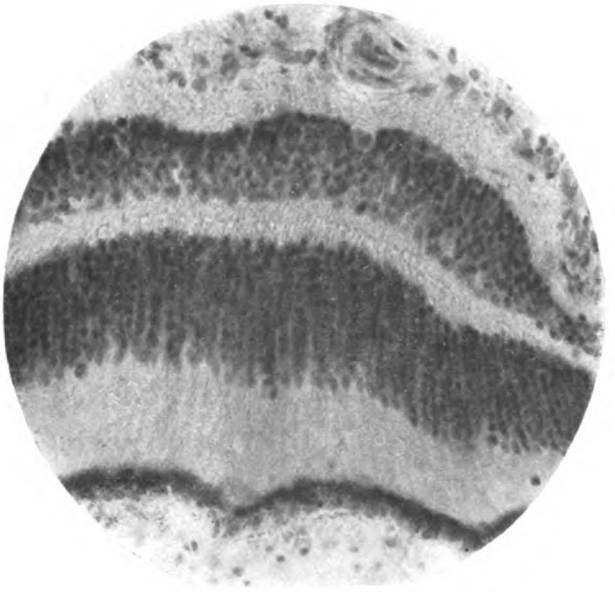

Fig. 1.

Fig. 2.

Fig. 3.

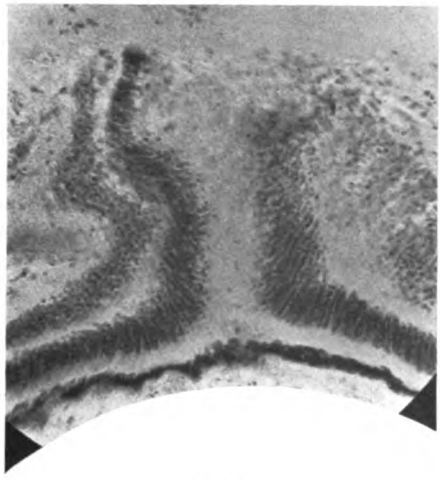

Fig. 4.

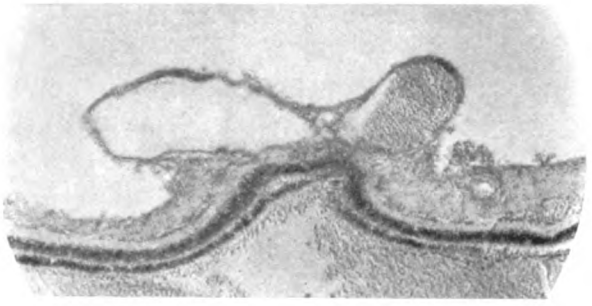

Fig. 5.

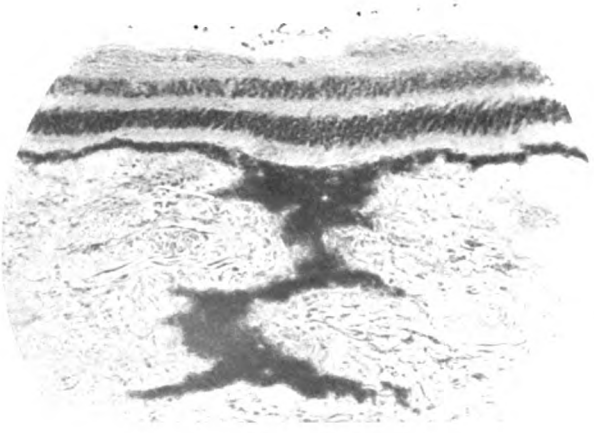

Fig. 6.

Fig. 7.

(Aus der Kgl. Universitäts-Augenklinik zu Halle a. d. S.
[Direktor: Prof. Dr. F. Sänger].)

Klinische Beobachtungen mit der Nernstspaltlampe und dem Hornhautmikroskop.

7. Mitteilung.

Über die feineren normalen und pathologischen Gefäßverhältnisse der Conjunctiva bulbi, der Episclera und des Limbus, speziell über die Bedeutung der tiefen Hornhautgefäße für die Frühdiagnose der Phthisis bulbi nach perforierenden Verletzungen und das Verhalten der vorderen Ciliargefäße beim Glaukom.

Von

Dr. med. **Leonhard Koeppe,**
Assistenzarzt.

Mit 3 Tafeln.

Inhalt.

A. Einleitung. Technische Bemerkungen.
B. 1. Das normale Gefäßsystem der vorderen Bulbusoberfläche.
a) Seine makroskopischen Zu- und Abflußwege.
b) Seine feinere Anordnung im Bilde der Spaltlampe.
c) Der funktionelle Zusammenhang zwischen beiden.
2. Das Gefäßsystem der vorderen Bulbusoberfläche unter krankhaften Bedingungen.
a) Bei Entzündung.
Oberflächeninjektion; Ciliarinjektion; oberflächliche und tiefe Vascularisation der Cornea bei krankhaften Prozessen; die Bedeutung der tiefen Gefäße für die Frühdiagnose der Phthisis bulbi nach perforierenden Verletzungen; Kasuistik.
b) Bei Stauung resp. Glaukom.
Die Frage der vorderen Ciliarvenen bei glaukomatösen Zuständen.
C. Literatur.

Die Beobachtung der heute zum Gegenstand unserer Betrachtungen erwählten feineren Gefäßverhältnisse der Conjunctiva bulbi, der Episclera und der Limbusgegend, welche das epibulbäre Gefäßssystem des vorderen Bulbusabschnittes darstellen, mit der Gullstrandschen Nernstspaltlampe in vivo ist so recht geeignet, unsere Kenntnisse von dem feineren Bau und mikroskopischen Zusammenhange dieses Ge-

fäßabschnittes ein Stü iter zu führen. Der Grund dafür dürfte darin gegeben sein, daß lang mit keiner bekannten Untersuchungs-methode in ähnlich exa Weise gelang, die Verbindungen der einzelnen Gefäßsyssteme ur gesunden und krankhaften Bedingungen bis in die letzten Capillaren einein mit gleicher Präzision zur Darstellung zu bringen. Nicht nur die irekte Sichtbarkeit des Blutstromes, seiner Richtung und der einzelnen, ihn zusammensetzenden Blutzellen geben uns die Möglichkeit, hier mit der Forschung weiter zu dringen, sondern es eröffnet sich uns auch die Aussicht, an der Hand capillärer Verbindungen bevorzugte feinste Blutleitungsbahnen zwischen diesen und jenen Gefäßsystemen nachzuweisen.

Die Sichtbarkeit der strömenden Blutsäule verschiedensten Kalibers ist natürlich von mehreren Bedingungen abhängig. So wird sie wechseln einmal je nach dem Grade der Dicke der Gefäßwandungen und der Schnelligkeit des Blutstromes, andererseits wiederum nach der Tiefenlage des Gefäßes, seines Kalibers und der Durchsichtigkeit und Beschaffenheit der darüber liegenden Conjunctiva bulbi. Alle Beobachtungen lassen sich daher um vieles leichter im Bereiche der durchsichtigen Hornhaut und ihrer zarten, gut durchscheinenden Nachbarschaft anstellen als in der Conjunctiva oder gar in den tiefer gelegenen episcleralen Gewebspartien. Auch das Alter des Patienten ist zu berücksichtigen. Wie in der vorigen Mitteilung erörtert, pflegt in der Jugend das Gewebe der Conjunctiva und Episclera im allgemeinen zarter und durchsichtiger zu sein als im höheren Alter — wenigstens unter physiologischen Bedingungen. Da aber nach länger bestehenden krankhaften Prozessen in der Conjunctiva bulbi das Gewebe gewisse atrophische und rarefizierende Veränderungen erleiden kann, so ist die Möglichkeit gegeben, daß die Sichtbarkeit der Gefäße an der Spaltlampe durch das verdünnte Gewebe hindurch auch einmal eine entschieden bessere werden kann als unter normalen Bedingungen.

Wo die Dicke der Gefäßwandung einen direkten Einblick verwehrt, kann man sich in gewissen Grenzen mit der indirekten Beleuchtung helfen. Zum wenigsten wird dann die Feststellung der Richtung des Blutstromes gelingen, und damit ist schon viel gewonnen. Wir brauchen dann nur zu verfolgen, ob die Richtung mit oder entgegen der Gabelung geht, und die Natur des Gefäßes als Arterie oder Vene ist bestimmt. Nicht weniger wertvoll und für die Arterien charakteristisch ist der ruckweise sichtbare Ablauf der Pulswelle resp. der sichtbaren Blutzellvorwärtsbewegung, und zwar sowohl in den feinsten Capillaren, Präcapillaren und Arteriolen als auch mitunter in etwas gröberen Ästchen. Im Gebiete eines Plexus ist das natürlich etwas schwieriger zu beurteilen. Da muß der Gesamtverlauf paralleler Gefäße und ihr Verhalten zur Umgebung berücksichtigt werden.

Das normale Gefäßsystem der vorderen Bulbusoberfläche.

Bevor wir die feineren Gefäßverhältnisse des normalen vorderen Bulbusabschnittes betrachten, müssen wir zum besseren Verständnisse einiger später zu beschreibender pathologischer Bilder erst noch einmal kurz die makroskopische Anatomie der vorderen Bulbusgefäße rekapitulieren, wobei wir auf die halbschematische Fig. 1 verweisen.

Wir gehen bei der Schilderung des epibulbären Gefäßsystems von dem Gesichtspunkte aus, daß makroskopisch gewissermaßen drei arterielle Anastomosenringe an ihm beteiligt sind.

Alle drei Ringsysteme werden von Ästen der A. carotis gespeist.

Der erste Ring, der für das epibulbäre Gefäßsystem in Frage kommt, ist gegeben durch die Verbindung der A. maxillaris externa mit der A. temporalis auf dem Wege über das epibulbäre Gefäßsystem, und zwar folgendermaßen. Von der A. maxillaris externa führt die Bahn über die A. angularis in den Ramus dorsalis nasi der A. ophthalmica. Die letztere entsendet über die AA. palpebrales mediales die Rami conjunctivales posteriores mediales zum epibulbären Gefäßsystem, das, wie wir später sehen werden, einen geschlossenen Kranz darstellt. Temporalwärts ist dieses Gefäßsystem durch die Rami conjunctivales posteriores laterales der AA. palpebrales laterales aus der A. lacrimalis, einem Aste der A. ophthalmica, über den Ramus zygomatico-orbitalis in direkter Verbindung[1]) mit dem Ramus frontalis der A. temporalis. Dieser Ramus zygomatico-orbitalis stellt mitunter nur ein äußerst schwaches, aber doch stets vorhandenes Gefäßchen dar. Da nun die A. temporalis wie die A. maxillaris externa aus der Carotis externa entspringt, ist der Kreis geschlossen. Der Ring liegt also annähernd in der Frontalebene und kann als arterieller frontaler Anastomosenring bezeichnet werden.

Der zweite Ring ist dagegen horizontal gestellt. Er wird gebildet von dem nasal verlaufenden Endaste der A. ophthalmica einerseits und der A. lacrimalis andererseits. Zwischen beiden Ästen der A. ophthalmica wird der Ring wiederum durch die AA. palpebrales mediales und laterales resp. deren Rami conjunctivales posteriores mediales und laterales über das epibulbäre Gefäßsystem geschlossen.

Ein dritter Ring wird gebildet durch die Kommunikation des epibulbären Gefäßsystems mit den Ciliararterien und deren Verbindung durch die Sclerallöcher hindurch mit den Endzweigen der AA. ciliares posteriores longae in der Aderhaut. Da die letzteren und die Ciliararterien von der A. ophthalmica kommen, so stellt auch diese Anasto-

[1]) Diese Verbindung ist meist capillärer Natur und besteht nur selten aus mehreren kommunizierenden präcapillaren Verzweigungen. Der besseren Übersicht halber ist in dem Schema 1 diese Verbindung durch einen etwas dicker gezeichneten Ast wiedergegeben.

mose des epibulbären Gefäßsystems mit dem Weg über die A. ophthalmica, A. carotis interna, Carotis communis, Carotis externa und deren oben beschriebene Äste ein arterielles Ringsystem dar, das im epibulbären Gefäßsystem geschlossen ist.

Dadurch, daß somit alle die drei genannten Ringsysteme in dem epibulbären Gefäßsysteme sich schneiden, bezieht dieses letztere sein Blut aus den genannten Ringen gleichzeitig, ist also doppelt resp. dreifach versorgt.

Wie nun die halbschematische Fig. 1 und das Schema 5 lehren, entsprechen den drei arteriellen Anastomosenringen auch drei annähernd gleich verlaufende und sich völlig analog verhaltende venöse Anastomosenringe des epibulbären Gefäßgebietes, soweit überhaupt bei dem außerordentlich variabeln Verlauf der entsprechenden Venen ein Schema aufgestellt werden kann. Namentlich ist dabei zu berücksichtigen, daß dieser oder jener Ast häufig fehlt, wie z. B. der untere Ast der V. ophthalmica inferior in der unteren Orbitalfissur, oder auf größerem. plexiformen Umwege durch andere Verbindungen vertreten wird. Das gilt vor allem für die feineren Venen, während z. B. die VV. ophthalmica und facialis anterior und posterior, wie auch die Abbildung 1 lehrt, ihren gröberen Stämmen nach konstant zu verlaufen pflegen. Auf den genannten Anastomosenreichtum der Orbitalvenen hat vor allem Krauß aufmerksam gemacht.

Von den Beziehungen der besprochenen und miteinander verkuppelten drei arteriellen und venösen Ringsysteme zueinander und ihre Bedeutung für die physiologischen und pathologischen Schwankungen resp. Störungen des epibulbären Kreislaufes werden wir im pathologischen Teile zu sprechen haben.

Wenn wir nun zum mikroskopischen Studium des epibulbären Gefäßsystems mit dem Instrumentarium der Nernstspaltlampe übergehen, so müssen wir auch hier ein gewisses Schema zugrunde legen, das in der beigegebenen Fig. 2 zum Ausdruck kommen soll. Ich betone dabei ausdrücklich, daß es sich hier eben nur um ein grobes und in weiten Grenzen schwankendes Schema handeln kann, wie ich es als Durchschnitt aus einem Materiale von einigen hundert normaler Fälle mir konstruiert habe. Wir dürfen also nicht erwarten, alle die im folgenden beschriebenen feineren und feinsten Gefäßverhältnisse an jedem Auge zu finden.

Bei der Vornahme der Untersuchung ist es gleichgültig, ob wir die nasale oder temporale Hälfte des epibulbären Gefäßsystems betrachten. Wir können uns die Untersuchung aber erleichtern, wenn wir kurz zuvor einen Tropfen 1%iger Holocainlösung in das zu untersuchende Auge träufeln; denn dieses Mittel übt zunächst eine beträchtliche Reizung auf das epibulbäre Gefäßsystem aus, so daß auch die feineren Verzweigungen besser sichtbar werden.

Es empfiehlt sich von vornherein, bei der Untersuchung der epibulbären Gefäße an der Spaltlampe nicht topographisch vorzugehen, sondern systematisch jedes einzelne Gefäß gewissermaßen vom Ursprung bis zum Ende in seinen Verzweigungen zu verfolgen. Und unter diesem Gesichtspunkte beginnen wir zunächst mit der Darstellung des durchschnittlichen normalen Verlaufes der Arterien (vgl. dazu Fig. 2).

Beobachten wir zunächst die Gegend des inneren oder äußeren Augenwinkels, so können wir die Rami conjunctivales posteriores der AA. palpebrales aus der Anastomose zwischen A. ophthalmica und A. angularis einerseits und derjenigen zwischen A. lacrimalis und A. zygomatico-orbitalis andererseits zu sehen bekommen und ihren Verlauf an der Spaltlampe verfolgen. Diese Rami conjunctivales posteriores treten sowohl medial als lateral aus der Gegend des Augenwinkels meist ziemlich episcleral gelegen heraus, wobei die oberen oder unteren Äste oft mehr von oben resp. unten in die Conjunctiva bulbi bzw. die Episclera eintreten oder auch daselbst mehr nach dem oberen und unteren Umfange der Cornea zu verlaufen können. Ihre Gesamtzahl beträgt durchschnittlich vier bis sechs Stück auf jeder Seite. Sie erscheinen im Bilde der Spaltlampe als verhältnismäßig kräftige Ästchen und geben kurz nach ihrem Eintritt in die Conjunctiva oberflächliche[1]) feine Zweige ab, die die Conjunctiva in der Nachbarschaft des Augenwinkels zu versorgen pflegen. Außer diesen oberflächlichen Ästchen senden sie auch ganz feine Zweiglein zu den episcleralen Faserlagen dieser Gegend, die auch von rückläufigen Ästen der später zu beschreibenden AA. ciliares anteriores versorgt wird. Einige der eintretenden Rami conjunctivales posteriores, die, wie oben bereits gesagt, nach dem oberen und unteren Umfange der Cornea verlaufen, können oberhalb und unterhalb des Limbus deutliche präcapillare und capillare Anastomosen mit entsprechenden Ästen der anderen Seite eingehen, so daß hier die Cornea tatsächlich von einem geschlossenen, den AA. conjunctivales posteriores entstammenden arteriellen Gefäßnetz allein schon umgeben sein kann. Diese Anastomosen sind zwar nicht in allen Fällen deutlich, kommen aber oft bei entsprechend langem Suchen doch noch zur Wahrnehmung.

Sie verlaufen teils episcleral, teils conjunctival, teils auch an der Grenze zwischen beiden Gewebsschichten. Anhangsweise zu bemerken wäre noch, daß die Gegend ober- und unterhalb des Limbus auch noch von Ästen versorgt wird, die direkt aus der Gegend des Fornix des Conjunctivalsackes kommen können. Meist sind das aber nur relativ

[1]) Der Übertritt eines episcleralen Gefäßes in die oberflächlichen Bindehautschichten ist in den Fig. 2, 3 u. 4 durch je einen kleinen schwarzen Ring wiedergegeben. Der Befund ist inkonstant und rein schematisiert.

schwache oberflächliche Ästchen, die vielfach untereinander und mit den oben genannten präcapillar und capillar anastomosieren können.

In vielen Fällen kann man auch einen Ramus longus der AA. conjunctivales zu sehen bekommen oder auch zwei oder drei dieser Art. Einer von diesen ist in den Fig. 2 und 3 gezeichnet. Diese an und für sich dünnen Ästchen, die auch als ein Geflecht von zwei oder drei mit Queranastomosen auftreten können, laufen meist an der Grenze zwischen Sclera und Conjunctiva ziemlich geradlinig nach vorn, geben auf dem Verlaufe dahin häufig feine Ästchen ab, die mit vereinzelten Ästchen oder rückläufigen Verzweigungen der Ciliararterien anastomosieren können. So laufen sie nach der Hornhaut zu, wo sie entweder direkt am Limbus in das Randschlingensystem übergehen oder sich mehrfach verzweigend im Perilimbusgebiet endigen. Auf jeder Verlaufsart geben sie conjunctivale feinste Zweige ab und versorgen damit die Bindehaut in der Nähe des Limbus. Auch hier sind häufig präcapillare Anastomosen mit entsprechenden Ästen der Ciliararterien vorhanden.

Das nächste arterielle Gefäßsystem, das unabhängig von den Rami conjunctivales posteriores die epibulbäre Blutversorgung bewirkt, wird von den Arteriae ciliares anteriores dargestellt.

Diese treten aus den Sehnen der geraden Augenmuskeln ziemlich dicht über der Sclera aus, laufen dann mehr episcleral und senken sich durch die Sclerallöcher in die Sclera ein; die Löcher sind an der Spaltlampe als dunkle, trichterförmig sich einsenkende, ziemlich große Öffnungen erkennbar. Häufig kommen die Ciliararterien schon verzweigt aus den Muskelsehnen heraus, in anderen Fällen verzweigen sie sich auf halbem Wege zu den Sclerallöchern und ein Ast der meist dichotomischen Verteilung geht entweder direkt zu einem benachbarten Scleralloche hinüber und mündet darin in eine andere Ciliararterie ein, oder die Vereinigung mit dieser findet bereits vorher statt. Der große Durchschnitt zeigt die Ciliararterien mehr oder weniger leicht geschlängelt; ihre Wandungen erscheinen im Bilde der Spaltlampe ziemlich gespannt, glatt und glänzend. Die Sichtbarkeit ihrer Blutsäule ist relativ schwierig und erfordert größte Übung in der Beobachtung mit indirektem Licht. Bei richtiger Ausführung kann man dann aber auch in den Ciliararterien deutlich den Blutstrom schubweise, und zwar ziemlich rasch, sich vorwärts bewegen sehen. Ein deutlich ausgesprochener Puls der Ciliararterienwandungen ist, wenigstens physiologischerweise, nur in den seltensten Fällen zu sehen. Das Kaliber der Ciliararterie bleibt auf dem ganzen Verlaufe normalerweise sich ungefähr gleich oder verjüngt sich nur langsam; nur im höheren Lebensalter kommen wohl infolge von sclerotischen Prozessen ihrer Wandungen deutlichere Unregelmäßigkeiten und stärkere Kaliberschwankungen zur Wahrnehmung. Richtige sackartige oder mehr ampullenförmige Erweiterungen, die

auch Spindelform aufweisen können, lassen sich ebenfalls bei älteren Leuten mitunter konstatieren[1]); auch pflegt dann die Arterienwand von ihrem sonst so spiegelnden Glanz etwas einzubüßen. Die erwähnte leichte Schlängelung erreicht jedoch normalerweise wohl niemals die Grade wie bei den noch zu beschreibenden pathologischen Zuständen.

Mitunter kann auch einmal diese oder jene Ciliararterie ganz fehlen oder nur rudimentär entwickelt sein. Dann ist auch das Scleralloch, das dem Verlaufe der fehlenden Arterie entsprechen würde, meist ziemlich eng und enthält häufig nur eine Vene. Näheres hierüber später. Oft sind bei Fehlen einer Ciliararterie oder ihrer rudimentärer Entwicklung die benachbarten dafür etwas stärker ausgeprägt. Das Bild ist sehr formenreich. So können dann z. B. auch statt einer regulären Ciliararterie zwei ganz dünne, oft kaum angedeutet geschlängelte Arterien sich finden, die wieder jede für sich getrennt oder durch ein stärker ausgeprägtes und mehr geschlängeltes Stück, das sie unmittelbar vor ihrem Eintritt in je ein Scleralloch zu verbinden pflegt, zusammenhängend in je ein Scleralloch einmünden. Auch das Überspringen eines Sclerallochs durch einen solchen Ast einer Ciliararterie konnten wir beobachten. Das Verbindungsstück ging an dem Scleralloch, das nur eine äußerst feine Vene enthielt, vorbei und mündete in die übernächste Arterie ein.

Die Spaltlampe zeigt nun, daß häufig nach dem allmählichen Auftauchen dieser Arterien aus der Tiefe der Muskelsehnen zunächst keinerlei Verzweigung sichtbar zu sein braucht. Oft ist das tatsächlich auch bis kurz vor dem Eintritt in das Scleralloch der Fall. Aber ähnlich wie bei den Rami conjunctivales posteriores können mitunter schon einige Zeit nach dem Auftauchen rückläufige Ästchen abgehen, die bald präcapillares Kaliber zeigen und dann mit ähnlichen Ästchen der Rami conjunctivales posteriores anastomosieren können. Mit dem weiteren Verlaufe zum Scleralloch wird dagegen in der Regel kein abzweigendes Ästchen zu beobachten sein.

Die nächsten Verzweigungen finden wir erst kurz vor dem Eintritte in das Scleralloch. Da geht zunächst häufig episcleral ein Ramus recurrens nach hinten ab, d. h. nach dem Lidwinkel zu, der die Episclera in der Mitte zwischen Hornhaut und Lidwinkel und die Oberfläche der Sclera weiter nach hinten hin zu versorgen pflegt. Dieser kann auch präcapillar mit entsprechenden Ästen der Rami conjunctivales posteriores anastomosieren. Der Ast selbst pflegt sich nur unter pathologischen Umständen stärker zu schlängeln, meist erscheint er geradlinig verlaufend.

Alle diese Ästchen zeigen mehr oder weniger deutlich Pulswellen, die in Verbindung mit der sichtbaren Blutstromrichtung ihren Charakter und ihren Verlauf sehr gut bestimmen lassen.

[1]) Vgl. auch die Bemerkungen am Schlusse der Arbeit.

Gegenüber der Abgangsstelle des besagten Ramus recurrens geht häufig corneawärts ein noch viel zarteres Gefäßchen ab, der Ramus conjunctivalis anterior. Dieser pflegt oberflächlich zu verlaufen und geht dann unmittelbar in das Randschlingennetz der Hornhaut über. Manchmal geht er auch vom Verbindungsstück zur benachbarten Ciliararterie ab. Doch das ist selten. Auch mehrere Ästchen dieser Art können vorkommen.

In dem Scleralloche verschwindet scheinbar die Ciliararterie. Mit der Spaltlampe sehen wir nun aber sehr oft in einiger Entfernung von dem Scleralloche, ungefähr in der Mitte zwischen Limbus und dem Scleralloche, durch eine ähnliche, aber viel feinere Scleralöffnung, einen ziemlich feinen arteriellen Zweig mit Pulswelle wieder auftauchen und sich dem Wurzelgeflecht des Limbus beimischen. Wir glauben nicht fehlzugehen, wenn wir annehmen, daß dieser Ast vielleicht aus der intra- resp. subscleral weiter nach der Cornea zu verlaufenden Fortsetzung eines Ästchens der Ciliararterie entspringt und hier durch die „vorderen ciliaren Sclerallöcher" wieder zur Oberfläche emportritt. Diese vorderen ciliaren Sclerallöcher sind um vieles feiner als die eigentlichen hinteren ciliaren Sclerallöcher; sie sind gewöhnlich zwei- bis dreimal so oft vertreten wie die letzteren. Die fraglichen intra- resp. subscleralen Äste sind in den Zeichnungen punktiert wiedergegeben.

Nach Verlassen des vorderen Scleralloches kann sich der Ramus conjunctivalis anterior in zwei neue Ästchen teilen, von denen der eine als Ramus recurrens anterior nach rückwärts umbiegt, sehr bald oberflächlich verläuft und hauptsächlich die Gegend zwischen den hinteren Sclerallöchern versorgt, wobei er präcapillar mit den beschriebenen Ästen des Ramus longus und des Ramus conjunctivalis anterior anastomosieren kann. Der zweite Ast geht ebenfalls sofort zur Oberfläche und verläuft in das Randschlingennetz. Außer diesen genannten Ästen kam in einigen wenigen Fällen auch einmal ein Ast zur Beobachtung, der die arteriellen Gefäße beider Sclerallöcher direkt zu verbinden schien.

Aus den dargestellten Verhältnissen ist ersichtlich, daß auch das Ciliararteriensystem im Bereiche des Limbus und dessen Nachbarschaft durch die Anastomosenbildung mit den entsprechenden Ästen der AA. conjunctivales posteriores ein geschlossenes System epibulbär um die Cornea herum zu bilden vermag; denn auch ober- und unterhalb der Hornhaut sind die Verhältnisse ganz die gleichen.

Bevor wir zur Darstellung des Verlaufes der Venen übergehen, soll noch erwähnt werden, daß im höheren Alter alle die genannten arteriellen Ästchen sich mehr oder weniger stärker geschlängelt zeigen können, als das mitunter schon in der Norm der Fall sein kann. Wahrscheinlich sind auch hier arteriosklerotische Prozesse die Ursache dieser

Erscheinung. Daß die Sichtbarkeit der Gefäße und Capillaren im höheren Alter durch die Verdichtung des Conjunctival- resp. Episcleralgewebes etwas vermindert zu sein pflegt, erwähnten wir bereits in Mittlg. 6. Ebenso sprachen wir daselbst davon, daß bei Atrophie der Conjunctiva infolge von Narben oder Glaukom die Sichtbarkeit der Gefäße umgekehrt eine bessere sein kann als in der Norm.

Hier ist auch der Ort, der feinen und meist wohl nur mit der Spaltlampe gut erkennbaren Hämangiome zu gedenken, die wir in der Conjunctiva bulbi gar nicht so selten einmal bei Individuen mittleren und höheren Alters zu sehen bekommen. Sie bilden kleine raupenähnliche rötliche Geschwülstchen, die teils direkt unter dem Epithel, teils tiefer im Gewebe gelegen sind und ähnlich wie die früher beschriebenen Hämangiome im Limbusgebiet mit je einer zuführenden und einer abführenden Capillare versehen sind. Ein jedes der beschriebenen Gefäßgebiete kann solche Hämangiome erzeugen; nach dem Limbus zu pflegen sie häufiger zu werden. Ihre Größe ist ziemlich wechselnd, doch erreichen die größten kaum den halben Durchmesser einer Ciliararterie. Meist sind es nur vereinzelte Geschwülstchen, die hier und da einmal in der Conjunctiva bulbi zu finden sind, in größerer Anzahl sahen wir sie bis jetzt im epibulbären Gefäßbereich bei Normalen nicht vertreten. Nur das eine erscheint bemerkenswert, daß die subepithelial gelegenen Hämangiome das Epithel mitunter deutlich vorbuckeln können.

Wenn wir nun nach Darlegung der arteriellen Verhältnisse zur Darstellung des entsprechenden venösen epibulbären Gefäßsystems übergehen, so werden wir zwar in manchen Stücken eine unverkennbare Ähnlichkeit mit dem Arterienverlauf feststellen können, aber in vielen Einzelheiten weicht doch schon unter normalen Verhältnissen das Bild des epibulbären Venensystems derartig von den Arterien ab, daß eine genaue Einzelbeschreibung des Venenverlaufes nicht zu umgehen ist.

Bekanntlich ist das Bild des Venenverlaufes unendlich formenreich und wechselnd, und so mannigfaltig ist auch der Verlauf der den arteriellen Rami conjunctivales posteriores entsprechenden Venae conjunctivales posteriores und ihrer Verzweigungen. Deshalb kann man auch hier nur ein ungefähres Schema aufstellen (Fig. 2 und 3).

Die Venae conjunctivales posteriores rekrutieren sich einmal aus denjenigen Gebieten, die von den AA. conjunctivales posteriores versorgt werden, und verlaufen ebenfalls teils episcleral, teils oberflächlich. Auch anastomosieren sie mit den entsprechenden, später zu beschreibenden Ästen der Ciliarvenen und bilden auch unter sich ein kompliziertes Netz- und Anastomosenwerk. Wie das bei den Venen meist der Fall zu sein pflegt, auch in den übrigen noch zu beschreibenden Gebieten, ist die Zahl ihrer Äste derjenigen der Arterien bei weitem überlegen,

was sich auch darin kundgibt, daß ihre Verzweigungen meist ein mehr oder weniger plexusartiges Netzwerk bilden.

Ihrem Kaliber nach pflegen die feinen Venenzweige, ebenfalls wie die entsprechenden Arterienzweige, sehr fein zu sein, doch haben sie im allgemeinen einen stärkeren Durchmesser und sind etwas geschlängelter als die entsprechenden Arterienstämmchen. Sie sind entschieden dünnwandiger als diese, so daß ihre Blutsäule auch in den stärkeren und stärksten Ästen an der Spaltlampe gut sichtbar ist.

Wie das ähnlich bei den Arterien dargelegt wurde, finden sich auch ober- und unterhalb der Cornea einige miteinander anastomosierende Äste der beiden Seiten des epibulbaren Gefäßbereiches, die sich entsprechend dem Ramus longus der AA. conjunctivales posteriores ins Gebiet der VV. conjunctivales posteriores verfolgen lassen, so daß ähnlich wie bei dem arteriellen die Cornea auch von einem venösen Gefäßnetz umgeben ist, das zu VV. conjunctivales posteriores beiderseits seinen Abfluß findet.

Einen venösen wirklichen Ramus longus, der ungefähr der Arterie entsprechen würde, kann man in seltenen Fällen in der Einzahl zu sehen bekommen, wenn er auch, wie schon erwähnt, meist in der Mehrzahl resp. als längliches Geflecht mit den VV. conjunctivales posteriores zusammenhängt und als gesonderter Ast eigentlich nur theoretisch bezeichnet werden kann. Oft ist er auch durch mehrere dicht und parallel nebeneinander verlaufende, ziemlich gerade, meist sehr zarte Venen vertreten, die aus dem Randschlingennetz sowohl als zum Teil auch aus der Conjunctiva von der Gegend der hinteren Sclerallöcher stammen können. Ist er mehr isoliert vorhanden, so pflegt er ähnlich der Arterie meist episcleral oder in der Grenzgegend zwischen Episclera und Conjunctiva zu verlaufen. Er kann mitunter dicker sein als die Arterie, kann aber auch durch mehrere um vieles schwächere Venen vertreten sein. Er empfängt Zweige aus dem Capillargebiet der entsprechenden Arterienverzweigungen oder er anastomosiert direkt, manchmal geradezu plexusartig, mit ähnlich kalibrigen Venen, die zum Bereiche der vorderen und hinteren Sclerallöcher gehören und in diese einmünden können. Auch diese Verhältnisse sind von Fall zu Fall sehr wechselnd und ungemein vielgestaltig.

Bei denjenigen Venen, die dem Gebiete der Ciliararterien entsprechen und deren capilläre Verzweigungen wieder aufsammeln, pflegen die Verhältnisse insofern etwas anders zu liegen, als wir keine den Ciliararterien ähnliche und ihrem Verlaufe völlig genau folgende und entsprechende, konstante Venenstämme besitzen, sondern diese Venen teils anders einmünden, teils neue Bahnen einschlagen. Und deshalb möchten wir die Darstellung der Venenverhältnisse im Ciliararteriengebiet mit einem wichtigen Venengebilde beginnen, das auf

den Schemata 2—4 als der blaue, konzentrisch zum Limbus verlaufende Ring dargestellt ist, der gewissermaßen einen Sammelkanal bildet. Allerdings stellt dieser episcleral gelegene Kanal nur äußerst selten ein wirkliches ungefähr zirkulär verlaufendes venöses Gefäß dar, das tatsächlich das Limbusgebiet umfließt, sondern es erscheint fast durchweg als ein mehr oder weniger ausgesprochener Plexus. Er wird durch ein zartes oder gröberes Geflecht von Venen ziemlich verschiedenen Kalibers gebildet, das in größerer oder geringerer Breite ungefähr in der Mitte zwischen den Ringzonen der vorderen und hinteren Scleralöcher gelegen zu sein pflegt. Oft sind es nur einige ziemlich zarte episclerale Stämmchen, die nur wenig anastomosieren, aber niemals wird man diese oder jene Form dieses perilimbären Ringplexus völlig vermissen. Der letztere stellt einen mehr oder weniger ausgesprochenen Sammelkanal dar, der im allgemeinen (schematisch) von drei Seiten Blut erhält und nach einer Seite Blut abzugeben vermag.

Die besagten Zuflüsse sind nun folgende:

Erstens empfängt er kleine Venenzweige von der Conjunctiva bulbi, sowohl der pupillarwärts gelegenen Hälfte des epibulbären Gefäßgebietes als auch mitunter von weiter nach dem Lidwinkel zu gelegenen Partien. Die Venenzweige verlassen dabei erst kurz vor ihrer Einsenkung in den Plexus die oberflächlichen Conjunctivalagen und anastomosieren reichlich mit denjenigen Venenstämmchen, welche die Rami longi der AA. conjunctivales posteriores zu begleiten pflegen. Auch richtige, scheinbar in sich selbst zurücklaufende Schleifenbildungen verschiedener Größe, meist präcapillar, können dabei zur Beobachtung kommen (vgl. Schema 2). Das Venennetz der episcleralen Abflüsse derselben Gegenden kann sich gesondert oder reichlich mit den obengenannten anastomosierend in den Plexus einsenken. Dazu gehören vor allem auch die dem Verlaufe der Rami recurrentes anteriores der Ciliararterien entsprechenden teils conjunctival, teils mehr episcleral verlaufenden capillarenund präcapillaren Venenstämmchen.

Zweitens ziehen zum Ringplexus die abführenden, zunächst oberflächlich verlaufenden zarten Stämmchen des Randschlingennetzes an der Limbuswurzel, die Venae conjunctivales anteriores. Diese senken sich mitunter auch direkt in die vorderen Scleralöcher ein oder münden in die Abflüsse des Schlemmschen Plexus, des Ciliarkörpers und der Sclera ein, die in diesen Löchern die Sclera verlassen können.

Diese letzteren bilden nun für den Ringplexus den dritten venösen Zuflußweg. Bekanntlich sammeln sie das Blut auch aus dem Ciliarkörper, der Iris und durch Anastomosen aus den Ausläufern der Venae vorticosae im Stratum vasculosum der vordersten Partien der Aderhaut und des Ciliarkörpers. Sie sind es, die die eigentlichen Ciliarvenen bilden

und den Abfluß des Blutes aus dem vorderen Bulbusabschnitte in erster Linie zu besorgen haben. Mit der Nernstspaltlampe können sie in den vorderen Sclerallöchern häufig beobachtet werden. Teils kommen sie dann aus diesen Emissarien als einzelne Stämmchen heraus, teils als mehrere dünne Stämmchen, die miteinander anastomosieren können, und münden dann ebenfalls einzeln oder vielmehr anastomosierend in den genannten Ringplexus. Dieser wiederum zeigt sehr häufig über der Gegend der vorderen Sclerallöcher ein rückläufiges, venöses Gefäß, das nach einem der hinteren Sclerallöcher zieht und sich dort in das Loch selbst resp. in ein emportauchendes feines Venenstämmchen einsenken kann. Obwohl die Blutrichtung in diesem „Intermediärarm" durchaus nicht konstant zu sein pflegt, so stellt doch diese Vene häufiger einen Zufluß des Ringplexus dar als einen Abfluß und wird erst unter pathologischen Bedingungen deutlicher sichtbar, da sie normalerweise nur ein schwaches Gefäßchen bildet.

Als Abfluß des perilimbären episcleralen Venenplexus kommen wohl ausschließlich die zahlreichen Venenstämmchen in Frage, die aus ihm einfach oder zu mehreren entspringen und teils conjunctival, teils episcleral verlaufend zum Lidwinkel ziehen und dort teils in die Venae conjunctivales posteriores übergehen, teils durch reichliche Anastomosenbildungen unterwegs ihr Blut denjenigen Venenstämmchen beimischen, die einzeln oder zu zweien die Ciliararterien zu begleiten pflegen. Diese können in seltenen Fällen den Ciliararterien wirklich zugesellt sein, d. h. aus derselben Scleralöffnung herauskommen; meistens entspringen sie aber ebenfalls aus dem Ringplexus.

Die genannten, den Ringplexus verlassenden zahlreichen Venenstämmchen nehmen auf ihrem Verlaufe noch vielfach feine Conjunctival- und Episcleralvenen auf; speziell aus der Gegend der Augenmuskelsehnen empfangen sie noch venöse Zuflüsse, wobei sie allerseits mehr oder weniger reichliche Anastomosennetze conjunctival und episcleral zu bilden pflegen. Einzelne der den Ringplexus verlassenden Venenstämmchen verlaufen dann pupillofugal, manchmal ähnlich wie die Ciliararterien mehr oder weniger stark geschlängelt, wenn auch die Schlängelung niemals so ausgesprochen wie bei diesen hervortritt. Ihr Kaliber ist im allgemeinen nicht allzu stark; es wechselt in ziemlich weiten Grenzen und im normalen Auge treten diese Venen kaum jemals irgendwie deutlich makroskopisch hervor. Zum Unterschied gegen die des weiteren zu beschreibenden venösen Abflußwege, die dem Verlaufe der Ciliararterien entsprechen und als die wirklichen echten vorderen Ciliarvenen aufzufassen wären, dürfte für die zuletzt genannten Stämmchen die Bezeichnung „unechte vordere Ciliarvenen" der geeignete sein.

Die soeben genannten „echten" vorderen Ciliarvenen verlassen, wenn sie vorhanden sind, als Hilfsabflüsse der spärlich vascularisierten

Sclera und der hinteren Ciliarkörperpartien den Bulbus da, wo die Ciliararterien einmünden, nämlich in den hinteren ciliaren Sclerallöchern. Sie können einzeln, zu zweien oder in ganz seltenen Fällen auch einmal zu mehreren aus den Sclerallöchern heraustreten, wobei sie oft unmittelbar der Arterie anliegen können. Dann pflegen sie nur sanft oder gar nicht geschlängelt, teils auf einer Seite der Arterie, teils diese zwischen sich fassend, nach dem Lidwinkel zu verlaufen, entwobei sie weder mit den Venae conjunctivales posteriores anastomosierend in diese ihr Blut ergießen oder mit der Arterie vorher in der Tiefe der Muskelsehnen verschwinden. Sie nehmen entweder dicht nach Austritt aus dem Scleralloch oder später die den AA. episclerales entsprechenden VV. episclerales auf und anastomosieren durch diese ebenfalls, gerade wie die „unechten" vorderen Ciliarvenen mit den VV. vorticosae (vgl. auch Fig. 5). Ferner können sie meist präcapillar mit den VV. conjunctivales posteriores anastomosieren und verlaufen ebenso wie die entsprechenden Arterien episcleral oder unmittelbar auf der Sclera selbst. Sind sie einmal stärker geschlängelt und von etwas größerem Kaliber, so können die sich schlängelnden Biegungen dicht unter der Oberfläche verlaufen, ähnlich wie teilweise die Ciliararterien. In der Nähe des hinteren Scleralloches können sie conjunctivale und episclerale Zuflüsse empfangen und gemeinsam mit diesen in dem Scleralloche resp. in einem daselbst vorhandenen Hauptstamme einmünden. In diesen Hauptstamm kann dann auch der oben erwähnte Intermediärarm sich ergießen, wenn er vorhanden ist.

Die echten vorderen Ciliarvenen sind bekanntermeise durchaus keine konstanten Bildungen. Man kann zahllose normale Augen zu sehen bekommen, wo alle die genannten dem Verlaufe der Ciliararterien entsprechenden Venen nicht nachweisbar sind, sondern dafür der ganze Blutabfluß des vorderen Bulbusabschnittes durch die vorderen ciliaren Sclerallöcher vor sich geht und der Ringplexus den Ausgang für die weitere Rückwärtsbeförderung des venösen Blutes darstellt.

Andererseits kann man aber auch hier und da einmal normale Bulbi beobachten, an denen die Ciliararterien äußerst schwach entwickelt sind, dafür aber eine um vieles stärkere Vene von gleichem Verlaufe als scheinbare Ciliararterie imponiert. Die Beobachtung an der Spaltlampe jedoch lehrte, daß es sich eben nicht um eine Arterie, sondern um eine echte vordere Ciliarvene handeln mußte. Vor Verwechselung mit Arterien schützte die Sichtbarkeit der Blutrichtung, ihr Verlauf und die Verfolgung ihrer Verzweigungen und Anastomosen. Später werden wir auf diese „Pseudociliararterien" im pathologischen Teile noch einmal zurückkommen.

Wie überhaupt die Venenverhältnisse der hinteren Sclerallöcher bezüglich ihrer Existenz und ihres Verlaufes außerordentlich wechsel-

voll sind, so ist als Ausdruck dafür auch die Blutrichtung in dem erwähnten Intermediärarme äußerst inkonstant, je nach der Entwickelung des „hinteren" ciliaren oder des „vorderen" ciliaren Venensystems.

Auf den Schemata 2 und 3 sind diese Verhältnisse zu erkennen, die gestrichelten blauen Linien deuten wiederum den sub- resp. intrascleralen Verlauf der betreffenden Gefäße an.

Die außerordentliche Inkonstanz und Mannigfaltigkeit des epibulbären Venensystems gilt auch für das Randschlingensystem der Hornhaut, zu dessen Betrachtung wir jetzt übergehen wollen.

Das bekannte Randschlingennetz, von dem bereits in Mittlg. 6 einiges kurz berührt wurde, zeigt normalerweise durchaus keine strenge, typische Anordnung und Regelmäßigkeit, wie die Beobachtung an der Spaltlampe uns lehrt. Das gilt in erster Linie für die in Mittlg. 6 beschriebene Aufspleißung und doppelte Lage der Limbuswurzelarkaden[1]). Um Wiederholungen zu vermeiden, verweisen wir auf das dort Gesagte. Außerdem lehrt nun die Spaltlampe von dem Randschlingennetz, rein schematisch dargestellt — denn sein wechselvolles Bild ist eben nur schematisch zu beschreiben — an dem großen Durchschnitte normaler Augen folgendes:

Die Randschlingencapillaren der Hornhaut beziehen ihre arteriellen Zuflüsse erstens aus den erwähnten Rami conjunctivales anteriores, also mithin aus den Ciliararterien, zweitens aus den Rami longi der AA. conjunctivales posteriores und bei ausgesprochenem Fehlen derselben aus dem oberflächlichen Capillarnetz resp. Präcapillarnetz der Nachbarschaft des Limbus, wobei die episcleralen Gefäße die tiefe Lage und die conjunctivalen Gefäße die oberflächliche Lage der Limbuswurzelarkaden mit Blut versorgen. Mithin stehen die Limbuscapillaren also auch mit den episcleralen und conjunctivalen Ausläufern der Rami conjunctivales posteriores in Verbindung.

Alle die genannten arteriellen Zuflüsse ziehen von der Umgebung des Limbus zu diesen und geben dann, nachdem sich die beiden Lagen in einer mehr oder weniger breiten Zone vereinigt haben, nach beiden Seiten kurze Bogen ab, meist zwei bis drei an der Zahl, die mit ähnlichen Bogen benachbarter Zuflüsse sich verbinden und eine gemeinsame, etwas stärkere Vene bilden. Statt dieser können auch mehrere schwächere Venen entstehen. Alle diese Gefäße liegen, soweit sie die einfache Lage bilden, subepithelial und ungefähr in der Fortsetzung der Bowmannschen Membran, die ja bekanntlich am Beginne des Limbus aufzuhören pflegt.

Die venösen Abflüsse der zwei bis drei Etagen bildenden Arkadenbögen ziehen als mehr oder weniger zahlreiche oder auch mehr vereinzelte feinere Stämmchen nach dem Ringplexus zu und senken sich ent-

[1]) In den schematischen Fig. 2—4 ist aus Übersichtlichkeitsgründen diese Verdoppelung nicht wiedergegeben.

weder direkt in diesen ein, wobei sie oft kurz nach der Tiefe der Episclera zu umbiegen können, oder vereinigen sich erst mit entgegenkommenden oberflächlichen Venen aus der Gegend der vorderen und hinteren Sclerallöcher. Das letztere Verhalten zeigt mehr die oberflächliche Lage der Limbuswurzelarkaden, das erstere mehr die tiefer gelegene. Manchmal bilden die den Limbus verlassenden Venenstämmchen nach der Vereinigung mit oberflächlichen Zuflüssen der Conjunctiva an der Basis des Limbus einen kurzen, scharfen Bogen und senken sich in die Episclera ein, wobei sie dann in den Ringplexus einmünden. Dabei können die vom Limbus herkommenden Venen von schwächerem Kaliber sein als die von den Sclerallöchern resp. Sclerallochgegenden herziehenden, oberflächlichen Venen, so daß im Bereiche der Umbiegungsstellen in die Episclera die letzteren das Bild zu beherrschen scheinen. Dieses Verhalten ist namentlich deutlich bei Drucksteigerung.

In ganz vereinzelten, seltenen Fällen sahen wir auch hier und da einmal eine Randschlingenvene an der Limbuswurzel mit einer kurzen Knickung oder Umbiegung die Sclera selbst noch in einem feinen Löchelchen durchbohren, das am Fuße des Limbus gelegen war. Diese vereinzelten, ganz seltenen, äußerst feinen Löchelchen, für die der Name „accidentelle" vordere ciliare Sclerallöcher passen dürfte, kommen auch cornealwärts von den vorderen ciliaren Sclerallöchern als gewissermaßen „versprengte" resp. „rudimentäre Hilfslöcher" vor, die zwischen Limbusbasis und vorderen Sclerallöchern gelegen sein können. Das Blut der sie perforierenden Gefäße gelangt wohl teils zu einzelnen Scleralvenen selbst (ihr venöser Blutstrom zeigt also, wohl gemerkt, die Richtung nach dem Limbus zu), ferner zum Schlemmschen Plexus, um dann mit dessen Venenstämmchen durch die vorderen Sclerallöcher den Bulbus vielleicht wieder zu verlassen.

In vereinzelten Fällen kann auch das Umgekehrte zur Beobachtung kommen. D. h. die Blutsäule der kleinen Gefäße in den accidentellen Sclerallöchern bewegt sich von innen nach außen und mischt sich in Anastomosen dann sofort dem Ringplexus bei. Kleine Arterien habe ich bis jetzt daselbst niemals austreten sehen. Der extrabulbären Verlaufsart gemäß mußten an der Spaltlampe alle diese Bildungen für Venen gehalten werden. Auf der Zeichnung sind die accidentellen Sclerallöcher durch einen kleinen schwarzen Querstrich durch das betreffende Gefäß angedeutet und zwei davon gezeichnet.

Der beschriebene Etagenaufbau des Randschlingennetzes schwankt natürlich in weiten Grenzen und statt der beschriebenen zwei bis drei Etagen können sich auch mehrere finden, oder es kann auch ein unregelmäßiges Netz von Capillaren dafür vorhanden sein. Freiendigende Sprossen, wie sie unter anderen Augstein beschreibt, sahen wir niemals an den Gefäßen des normalen Randschlingennetzes.

Wenn wir die dargelegten Gefäßverhältnisse nun in funktioneller Hinsicht betrachten, so können wir unschwer erkennen, daß das epibulbäre Gefäßsystem einen von zwei arteriellen und zwei venösen Gefäßsystemen durchspülten Abschnitt für sich darstellt, dessen zwei arterielle sowohl als auch zwei venöse Zu- und Ableitungsröhren untereinander auf das engste anastomosieren und das eine für das andere vikarriierend einzutreten vermag. Der Bulbus, dessen innere und äußere Gefäßbahnen ebenfalls doppelseitig und miteinander anastomosierend gebildet werden, besitzt auch innerhalb des epibulbären Abschnittes ein solches doppelt versorgtes System, das breit und spielend mit den epibulbären Systemkomplexen ineinander geschaltet ist. Der Bulbus hängt mithin in Nebenschaltung zu drei sich in seiner Vorderfläche schneidenden hydrostatischen Systemen und stellt selbst ein solches System dar, wobei unter den drei sich schneidenden Systemen die anfangs erläuterten arteriellen und venösen Anastomosenringe zu verstehen sind. Dadurch wird erreicht, daß die leiseste hydromechanische Zu- oder Abflußschwankung auch bei gröberen Störungen des einen oder anderen auf möglichst lange Dauer hin die Stabilität der epibulbären Hydrostatik speziell in seinem vorderen Abschnitte gewährleistet.

Schema 5 illustriert das Gesagte. Man erkennt die drei Ringsysteme, deren gemeinsame Schnittfläche das epibulbäre Gefäßsystem darstellen soll. Aus der Zeichnung geht hervor, daß Druckschwankungen in der einen oder anderen Leitung des ganzen Systems lange Zeit ohne Störungen vertragen werden müssen, da jedesmal von mehrfacher Seite mehrfache Zu- oder Abflußwege vorhanden sind. Bei Besprechung der glaucomatösen Zustände kommen wir noch einmal darauf zurück.

Das Gefäßsystem der vorderen Bulbusoberfläche bei Entzündungen.

Wenn wir nun zum pathologischen Teile übergehen, so wollen wir mit der Darstellung derjenigen Veränderungen des epibulbären Gefäßsystems beginnen, die bei entzündlichen Prozessen im Bereiche der Conjunctiva resp. der Cornea mit der Spaltlampe aufgedeckt werden (vgl. Fig. 3).

Bei der Beobachtung entzündlicher Prozesse ist zu beachten, daß man infolge der begleitenden stärkeren ödematösen Durchtränkung der Conjunctiva bulbi einen je nach dem Grade dieser Durchtränkung immerhin erschwerten Einblick auf die feineren Gefäße der Conjunctiva bekommen kann, namentlich auf die tiefer gelegenen, da die feineren Ausläufer durch das Ödem häufig verschleiert erscheinen. Oft ist jedoch das Ödem so wenig ausgesprochen, daß man mit einiger Mühe doch noch alle Einzelheiten mit wünschenswerter Deutlichkeit erkennen kann.

Bei entzündlichen Zuständen im Bereiche des vorderen Bulbus-

abschnittes unterscheiden wir bekanntlich die „oberflächliche" von der „tiefen" oder „ciliaren" Injektion.

Die oberflächliche Injektion, wie sie bei Conjunctivitis simplex, Fremdkörperreiz oder dgl. zustande kommt, läßt uns im Bilde der Spaltlampe sehr schön die eine Hälfte des arteriellen resp. venösen epibulbären Gefäßsystems in Erscheinung treten, nämlich wir sehen dann dabei die AA. und VV. conjunctivales und alle ihre Verzweigungen hervortreten, während das ciliare System mehr oder weniger unbeteiligt bleibt. Das gleiche gilt auch für die oben erwähnte Anwendung eines Tropfens Holocains, nur können wir bei dem letzteren, offenbar durch Fernwirkung, mitunter eine mehr oder minder ausgesprochene Beteiligung der mehr oberflächlich gelegenen Partien des ciliaren Gefäßsystems mit erkennen. Abgesehen von dem Ödem des Gewebes und dem stärkeren Hervortreten der präcapillaren und capillaren Gefäßverzweigungen bietet sonst die Conjunctiva bulbi bei der oberflächlichen Injektion im Bilde der Spaltlampe keine weiteren Besonderheiten.

Besteht dagegen Ciliarreizung, z. B. bei Keratitis, Iritis u. dgl., so erscheinen beide Systeme injiziert. Diese Injektion äußert sich im Spaltlampenbilde ebenfalls in stärkerer Erweiterung der betreffenden Gefäßverzweigungen, als diese normalerweise zu sehen sind; dabei sind vor allem die Arterien betroffen, während die Venen nicht immer so stark hervorzutreten brauchen. Namentlich das Randschlingennetz stellt sich mit allen seinen Einzelheiten um vieles besser dar als bei reizlosem Auge. Auch hier sind in erster Linie die arteriellen kleinen Zuflüsse betroffen und sichtbar erweitert. Bei stärkeren Reizzuständen beteiligen sich dann auch die gröberen Arterienstämmchen und Venen in stärkerer Weise.

Bei einfach entzündlichen Zuständen können sich diese oder jene Arterien und Venen unter der stärkeren Blutfülle leicht schlängeln, das gilt vor allem auch für die Ciliararterien. Dabei ist allerdings zu berücksichtigen, daß diese Schlängelung der Ciliararterien oft schon physiologischerweise ausgesprochen ist und ein Übergang in pathologische Schlängelung nur sehr mit Vorbehalt beurteilt werden darf. Vgl. über diesen Punkt auch die Bemerkungen am Schlusse der Arbeit.

Um vieles bedeutsamer sind nun aber die Gefäßveränderungen, die wir bei denjenigen Hornhauterkrankungen zu sehen bekommen, welche zu einer proliferierenden Veränderung der oberflächlichen oder tiefer gelegenen Gefäße zu führen pflegen.

Bei denjenigen Hornhauterkrankungen, bei denen es zu einer Vermehrung resp. einem Längenwachstum oberflächlicher Gefäße kommen kann, wie z. B. bei der Scrophulose, den verschiedenen Ulcera, beim Trachom u. dgl., können wir mit der Spaltlampe gut verfolgen,

wie dieses Längenwachstum eigentlich vor sich geht. Dabei erfolgt die Gefäßproliferation je nach der Ätiologie der bestehenden Hornhauterkrankung nicht immer in gleicher Weise, sondern kann zwei ganz verschiedene Typen erkennen lassen:

1. den Schlingentyp,
2. den Sprossentyp.

Beide haben wenig Gemeinschaftliches. Den Schlingentyp sehen wir bei den oben genannten oberflächlichen Hornhauterkrankungen. Er kann sich wiederum aus zwei Komponenten zusammensetzen, die meist zusammen bei diesen Prozessen zur Beobachtung kommen:

a) der rein oberflächliche Ausbreitungsmodus,
b) der episclerale Modus,
c) Mischformen.

Der rein oberflächliche Ausbreitungsmodus kommt nur bei einigen Randinfiltraten bzw. -geschwüren vor, wenn dieselben ganz oberflächlich sitzen. Er ist relativ selten. Wir sehen dann die Capillarbögen des Limbus oder Perilimbus sich verlängern und als länger und länger sich ausziehende Schlingen, die immer hohl bleiben und Blut führen (wenn auch oft nur aller zwei bis drei Pulsschläge oder mit noch größeren Intervallen, vgl. Mittlg. 6), langsam sich nach dem Ort der pathologischen Hornhautveränderung vorschieben, wobei sie immer der Ausbreitung des Krankheitsherdes um eine gewisse Strecke nachzuhinken pflegen. Diese ausgebildeten Schlingen können spitz- oder stumpfwinklig sein, worauf schon Augstein und Brückner hinwiesen.

Das ist aber gewöhnlich nur von kurzer Dauer. Bald beteiligen sich dann auch episclerale Gefäßschlingen an dem besagten Vorgange, insonderheit die Ausläufer der Rami longi aus den AA. conjunctivales posteriores. Auch diese episcleralen Schlingen schieben sich langsam nach dem Herd vor, können dort ebenfalls oberflächlich werden oder kriechen mehr der episcleralen Gewebslage entsprechend in die krankhafte Hornhautveränderung vorwärts und können dabei mehr oder weniger mit den rein oberflächlichen Schlingen anastomosieren. Wenn sie im Bereiche der Hornhaut hier und da wieder oberflächlich werden und dicht unter dem Epithel in Schlingenform weiterkriechen, kann man die in gleicher Weise, wie die oben zuerst genannten Schlingen, stets blutthaltigen Gebilde bei episcleraler Herkunft in die entsprechenden Faserlagen des Perilimbus weiterverfolgen und dort sich mit den episcleralen Gefäßen verbinden sehen.

Das gleiche gilt natürlich für die entsprechenden Venen; auch deren Stämmchen ziehen dann zu dem episcleralen Venennetze. Nur relativ

wenige bleiben oberflächlich und münden in oberflächliche Stämmchen ein, und zwar meist in diejenigen, die dann kurz darauf scharf umbiegen und zum Ringplexus ziehen. In dem Schema 3 sind zwei der beschriebenen oberflächlichen Gefäßschleifen gezeichnet. Man erkennt ihren Ursprung und ihren Mündungsverlauf, ferner kann man sehen, daß sie hauptsächlich aus episcleralen Gefäßen zusammengesetzt sind.

Sowohl die oberflächlichen als die mehr episcleral verlaufenden pathologischen Gefäßschleifen treten zu den pathologisch veränderten Lamellen der Cornea in keinerlei mit der Spaltlampe erkenntliche Verbindung. Die Natur der betreffenden Hornhautveränderungen, Scrophulose, Trachom oder Ulcera anderer Herkunft scheint dabei nur mit Ausnahme des Frühjahrkatarrhs (Mittlg. 1) keine besondere Rolle zu spielen.

Die vorwärtskriechenden Capillarschlingen anastomosieren untereinander in mannigfachster Weise. Beim scrophulösen und trachomatösen Pannus kommen mitunter in der Cornea mehr oder weniger verzweigte Anastomosennetze dieser neugebildeten oberflächlichen Gefäßschlingen zur Wahrnehmung.

Das Bild der fast ausschließlich reinen episcleralen, oberflächlichen Gefäßproliferation liefert uns der Epaulettenpannus bei der Keratitis parenchymatosa. Hier zeigt die Spaltlampe, daß dieser Pannus von den rein episcleralen Gefäßkomponenten des Limbus seinen Ursprung nimmt. Diese erzeugen durch schleifenförmiges, vielfach verzweigtes Hinüberwachsen auf die Cornea unmittelbar unter der Bowmanschen Membran das erwähnte Bild. Die Venen verhalten sich dabei analog den Arterien, münden ausnahmslos in die episcleralen Stämmchen und gelangen so direkt in das Gebiet des Ringplexus.

Wenn wir nun den u. a. von Augstein beschriebenen Sprossentyp der Gefäßneubildung betrachten, der darin besteht, daß von der Gefäßwand hier und da solide oder bluthaltige Sprossen ausgehen, die sich entgegenwachsen und miteinander sekundär verbinden, so können wir als Beispiel für den Sprossentyp einzig und allein den in Mittlg. 1 beschriebenen Frühjahrskatarrh anführen. Allerdings gelang es bei einigen wenigen Fällen dieser Art nicht, die Gefäßsprossen nachzuweisen, wovon bereits kurz in Mittlg. 5 die Rede war. Wenn Stargardt daran festhält, das Vorkommen von solchen Gefäßsprossen zu leugnen, so muß ich dem entgegenhalten, daß ich bei 65- resp. 86facher Linearvergrößerung und Dunkelfeldeinstellung an der Spaltlampe trotzdem solche solide Gefäßsprossen in vielen Fällen beobachten konnte. Allerdings ist ihr Nachweis enorm schwierig und, wie wir noch einmal betonen müssen, nicht in allen Fällen möglich. Hier müssen weitere Untersuchungen versuchen, Klarheit zu schaffen. Der Sprossentyp war bis jetzt jedenfalls nur beim Frühjahrskatarrh zu sehen und bei keiner

weiteren Hornhauterkrankung nachweisbar. Er betrifft nur die alleroberflächlichsten, subepithelial gelegenen Limbuscapillaren[1]).

Bevor wir uns dem Studium der tiefen Gefäße bei pathologischen Hornhautveränderungen zuwenden, wollen wir noch einer Erscheinung an den oberflächlichen Gefäßschleifen des Schlingentyps gedenken, die man bei all den beschriebenen Schlingen- resp. Schleifenbildungen der proliferierenden Capillaren in der kranken Cornea beobachten kann, nämlich der bindegewebigen Einscheidungen dieser Gebilde.

Diese Einscheidungen kommen mitunter schon nach kürzerem Bestehen der proliferierenden Gefäßschlingen zur Wahrnehmung und betreffen sowohl die Kapillarschlingen als auch späterhin die präcapillar und noch stärker an Kaliber gewordenen oberflächlichen Gefäße der Cornea. Die besagten Einscheidungen pflegen stets sehr zart zu sein, umgeben hauptsächlich im Limbusgebiete den episcleralen Anteil der Capillarschlingen, erreichen aber fast niemals den hohen Grad, den wir so oft an den tiefen Gefäßen beobachten können, wovon weiter unten noch besonders die Rede sein soll.

Namentlich ältere, oberflächliche Gefäße in alten Maculae u. dgl. zeigen häufig diese Erscheinung. Obwohl an der Spaltlampe keine bemerkenswerte und besonders hervorzuhebende Beziehung zu narbig veränderten Hornhautlamellen zu sehen ist, so handelt es sich wohl hier um eine direkte Bindegewebsproduktion der betreffenden Gefäßwandungen. Außerdem erscheinen auch solche Gefäße häufig als mehr oder weniger verödete resp. leere Schläuche oder Stränge, die hier und da noch Reste von geldrollenförmigen Blutzellen enthalten können. Manchmal erscheinen ihre leeren Wandungen auch mit Blutfarbstoff tingiert und imbibiert, wenn dieses Verhalten auch immerhin seltener ist. An den tiefen Gefäßschleifen werden wir dieses Verhalten noch deutlicher sehen können. Die capillären und präcapillären Schleifenbildungen resp. in dieser Weise neugebildeten Gefäße neigen nicht so sehr zu den Einscheidungen wie die älteren und an Kaliber stärkeren neugebildeten oberflächlichen Gefäße auf der Cornea.

Was nun die Verhältnisse der an der Spaltlampe zu beobachtenden „lamellären" (Augstein) oder tiefen Gefäße betrifft, die man nach Augstein in oberflächliche, mittlere und tiefe einteilt, so kommt hier, wie schon Brückner und Stargardt betonten, ausschließlich der Schleifentyp zur Beobachtung, so daß sich eine weitere Einteilung dieser

[1]) Die von Augstein bei dem Zusammenwachsen von einander entgegenstrebenden freien Sprossenbogen erwähnten „Blutpunkte" sahen wir niemals als freie Gebilde. Die Gefäßknäuelchen, die im Bereiche der durchsichtigen Hornhaut mitunter die proliferierenden Limbuscapillarschlingen an der Spitze zeigen, sind kleine Hämangiome und an der Spaltlampe gar nicht selten zu sehen. Sie stehen stets mit je einer zu- und abführenden Capillarschlinge in direkter Verbindung (vgl. auch Mittlg. 6).

Gefäße erübrigt. Den Typus sich vorschiebender freier Sprossen (Augstein), die sich erst sekundär zu Schlingen verbinden, sahen wir bei unseren angewendeten Vergrößerungen von 65- resp. 86facher Linearvergrößerung an den tiefen Gefäßen niemals im Bilde der Nernstspaltlampe.

Die eigentlichen tiefen Gefäße, worunter wir also die „mittleren" und „tiefen" Gefäße nach der Augsteinschen Einteilung verstehen wollen, sind gewissermaßen als die letzten Ausläufer der aus den vorderen scleralen Ciliarlöchern hervorkommenden und eingangs beschriebenen Rami recurrentes anteriores der Ciliararterien aufzufassen, und zwar als feine Äste, die diese Rami intrascleral vor dem Austritte aus dem vorderen ciliaren Scleralloche verlassen dürften. Wahrscheinlich wuchern sie in der Sclera aus diesen fraglichen Stämmchen der Rami recurrentes hervor und erscheinen dann unter dem Limbus als die besagten tiefen Gefäße. Die entsprechenden Venen nehmen rückwärts den gleichen Weg und senken sich in die in den vorderen ciliaren Sclerallöchern verlaufenden Venen ein. Auf dem Schema 3 sind diese Gefäßverläufe wiederum rot resp. blau punktiert angegeben. Vielleicht steht auch solch eine Vene noch mit einem sich zu der hinteren Scleralöffnung begebenden Venenstämmchen in Verbindung, das sich dort mit den daselbst die Sclera verlassenden inkonstanten echten Ciliarvenen verbinden kann. Daß mitunter von den tiefen episcleralen Capillarschlingen des Randschlingennetzes sich mehr oberflächlich gelegene neugebildete Schlingen abzweigen und als „oberflächliche" tiefe interlamelläre Gefäße (Augstein) erscheinen, soll nicht geleugnet werden. Doch sahen wir das Verhalten recht selten und glauben, daß dieser Modus bei der Entwicklung tiefer Gefäßschlingen nur eine sehr untergeordnete Rolle spielt.

Die pathologischen tiefen Gefäßschleifen stellen sich an der Spaltlampe als sehr schlanke und langgestreckte, äußerst zierliche Schleifen dar, die aus je einem etwas dünneren arteriellen und einem etwas weiteren venösen Schenkel bestehen. Auch diese Schlingen zeigen sich stets als hohles blutführendes Gefäßrohr, das ähnlich wie die oberflächlichen Schlingen manchmal nur mit Intervallen Blut führen kann, wenn auch diese Intervalle bei den tiefen Schlingen niemals so lang zu sein pflegen. Auch im vordersten, sich vorschiebenden capillären Schleifenstück zeigt sich stets die Blutwelle. Eine Solidität dieser Gebilde war bis jetzt in keinem Stadium ihrer Entwicklung mit Sicherheit nachzuweisen, ebensowenig wie irgendeine solide Sprossenbildung. Auch sahen wir bis jetzt niemals an der Spitze der Schlingen eine dendritische Aufspleißung, wie sie Brückner beschrieb.

Verfolgt man die weitere Entwicklung der tiefen Gefäßschleifen, so sieht man dann, daß außer anderen daneben oder in etwas größerer

Entfernung auftauchenden, völlig mit den zuerst genannten identischen Schleifenbildungen jetzt an der Wurzel der Schleifen neue Gebilde dieser Art sichtbar werden, welche die Verbindung zwischen Arterie und Vene näher nach dem Limbus zu vermitteln, so daß ein etagenförmiger Aufbau entsteht. Entstanden sind diese Querverbindungen scheinbar ebenfalls nicht durch Sprossung aus den zuerst auftretenden Capillarschlingen — wenigstens nicht im Bereiche der mit der Spaltlampe durchmusterbaren Limbusgegend —, sondern sie waren offenbar bereits hinter dem Limbus in der undurchsichtigen Sclera angelegt und wurden nur vor dem Limbus infolge Vorwärtsbewegung und Längenwachstum des ganzen Schleifensystems ins Gebiet der durchsichtigen Hornhaut hinein sichtbar. Ob beim ersten Beginne der intrascleralen Schleifen eine Sprossenbildung dem ersten Stadium der Schlingenentwicklung vorausgeht, bleibt eine offene Frage, weil die Sclera eine Einsicht verbietet.

Die tiefen Capillarschlingen der Hornhaut wachsen nun zusammen mit all ihren sich ebenfalls weiter und weiter in das Hornhautparenchym vorschiebenden Querverbindungen immer mehr, und zwar ziemlich geradlinig, in die Länge, was durch den lamellären Bau der Hornhaut bedingt ist und schon von Augstein betont wurde, und die dann am Limbus sichtbaren Stämmchen können bereits eine im Bilde der Spaltlampe ansehnliche Dicke erreichen. Auch hier kann dann das Phänomen der bindegewebigen Einscheidungen vor allem der älteren Gefäße sichtbar werden. Die Einscheidungen können sowohl an den bluthaltigen als bereits blutarm oder auch blutleer gewordenen und verödeten tiefen Hornhautgefäßen nachweisbar sein. Sie erreichen niemals eine irgendwie bedeutendere Dicke; sie beträgt höchstens die Hälfte des betreffenden Gefäßdurchmessers. Nur bei ganz alten, verödeten Gefäßen kann die Dicke der Einscheidung einmal das Kaliber erreichen resp. überschreiten, wenn das auch entschieden seltener ist.

Nebenbei möchten wir an dieser Stelle kurz erwähnen, daß wir der Ansicht Brückners, Friedenwalds, Reimars, Augsteins und Bests, nach welchen Autoren die Sichtbarkeit der strömenden Blutsäule zugleich die Rückbildung in neugebildeten Hornhautgefäßen bedeuten solle, nicht beistimmen können. Das gleiche gilt für die von Streiff behauptete Abhängigkeit der Strömungssichtbarkeit von einer Verlangsamung des Blutstromes lokalen oder allgemeinen Ursprungs überhaupt. Denn die Spaltlampe zeigt uns in jedem Stadium, sowohl der eigentlichen Gefäßbildung als auch im Stadium der Rückbildung resp. in obliterierenden resp. in Verödung begriffenen Gefäßen, die strömende Blutsäule in allen ihren Einzelheiten, d. h. in jedem dieser Stadien ist der Blutstrom in seine zelligen Bestandteile aufzulösen. Je nach Stärke oder Sitz der Gefäße fließt oder rieselt hier das Blut entweder

kontinuierlich oder diskontinuierlich mit dem Puls in ruckweiser Vorwärtsbewegung. Diese letztere ist vor allem deutlich in den normalen Randschlingencapillaren, wovon in Mittlg. 6 ausführlich die Rede war. Wir stehen hier bezüglich der Hornhautgefäße auf demselben Standpunkt, auf dem Schleich bezüglich der sichtbaren Blutströmung in den oberflächlichen Gefäßen der Augapfelbindehaut steht, indem wir die an der Nernstspaltlampe außerordentlich gute Sichtbarkeit der strömenden Blutsäule resp. ihre zelligen Elemente auch unter physiologischen Bedingungen an den Capillaren, Präcapillaren und teilweise auch größeren Gefäßen stets nachweisen konnten.

Den beschriebenen Typus der tiefen Capillarschlingenentwicklung studiert man bekanntlich am besten im Verlaufe einer Keratitis parenchymatosa resp. an abgelaufenen Fällen dieser Erkrankung, wobei man dann auch die Entwicklung der Gefäßverödungen und die Bildung der Einscheidungen gut verfolgen kann. Um die sich bildenden Gefäßschlingen möglichst frühzeitig zu erkennen, muß man das Beobachtungsinstrument der Spaltlampe im stumpfen Winkel gegen den Limbus richten, um genügend guten Einblick zu erhalten. Die zunehmende Undurchsichtigkeit des Limbus setzt ja dann leider nur zu bald den Bemühungen des Beobachters ein Ziel.

Bei alten und zum Teil verödeten tiefen Hornhautgefäßen, speziell bei der Keratitis parenchymatosa, kann man mitunter sehen, daß die verödeten Gefäße streckenweise noch bluthaltig sein können und daß dieses Blut infolge völligen Abschlusses von dem übrigen Kreislauf allmählich körnig zerfällt und ähnlich, wie dies schon bei den oberflächlichen Gefäßen erwähnt wurde, deren Wandungen tingiert und imbibiert. Nach längerer Zeit können dann die Zerfallsprodukte allmählich wieder fortgeschafft und resorbiert werden.

Die bekannten Besenreiserbüschel bei Keratitis parenchymatosa und ähnlichen tiefen Hornhautprozessen, wie sie z. B. Hirschberg beschrieb, bieten an der Spaltlampe einige interessante Besonderheiten. Man kann nämlich hier und da außer den oben beschriebenen Gefäßverhältnissen zweifellose capillare und präcapillare Anastomosen sowohl im Bereiche des Limbus als auch weiterhin nach der Corneamitte zu wahrnehmen und damit die Tatsache feststellen, daß die einzelnen Büschel der Besenreiser sowohl untereinander als mit benachbarten Büscheln durch capillare und präcapillare Anastomosen verbunden sein können. Wir sahen dieses Verhalten bisher in fast einem Dutzend fortgeschrittener Fälle von Keratitis parenchymatosa. Bei manchen übrigen, wo es vermißt werden konnte, war die Beobachtung durch die starke Hornhauttrübung besonders erschwert.

Die angeführten Anastomosen treten, wie es den Anschein hat, erst in den mittleren Stadien und den Endausgängen des Hornhautprozesses

hervor. Im Frühstadium der sich vorschiebenden tiefen Schleifen vermißten wir Anastomosen bis jetzt stets.

Soweit ich die Literatur überschaue, wurde diese Anastomosenbildung benachbarter Besenreiserbüschel an der Spaltlampe bisher nicht beschrieben, und man nahm allgemein an, daß die Besenreiserbüschel in den ersten Stadien ihrer Entwicklung als solche keine Verbindungen einzugehen pflegen. Daß später bei tiefer Vascularisation der Cornea solche Anastomosen bestehen können, ist ja bekannt.

Wohl erwähnen Stargardt und Brückner, daß sie capilläre Verbindungen zwischen oberflächlichen und tiefen neugebildeten Gefäßen nachweisen konnten, vorausgesetzt, daß nicht allzu dichte Trübungen die Gefäße verdeckten; daraus geht jedoch nicht hervor, ob damit auch die capillären und präcapillären Anastomosen zwischen benachbarten Besenreiserbüscheln gemeint sind, speziell in den ersten Stadien.

Noch eine interessante Erscheinung verdient hervorgehoben zu werden.

Bei vielen tiefen Gefäßen, die in tiefgelegenen Narben u. dgl. verlaufen, wird man die tiefen Gefäßschleifen meist in allen Parenchymschichten der Cornea finden können. In vielen Fällen von älterer und namentlich bei abgelaufener Keratitis parenchymatosa zeigt aber die Spaltlampe, daß sich die tiefen Gefäße sehr gern in einem der Hornhauthinterfläche parallel verlaufenden Niveau befinden — entgegen der Angabe Hirschbergs, der sie mehr in der mittleren Lage sah —, welches sich ungefähr an der Grenze zwischen hinterem und mittlerem Drittel bewegt, wenn auch dieser Befund nicht konstant ist und nicht bei allen Fällen dieser Art nachweisbar zu sein braucht. Bei den beiden oben soeben genannten Beobachtungen war es in ganz besonders schöner Weise der Fall[1]).

Überhaupt sind diese tiefen Gefäße nach abgelaufener Keratitis parenchymatosa an der Spaltlampe sehr häufig wahrzunehmen. Sie sind oft verödet und mit bindegewebigen Einscheidungen versehen. So können sie nur noch als vielfach verzweigte, bindegewebige Stränge sichtbar sein. Ein völliges Verschwinden der geschrumpften oder verödeten, aber einmal gebildeten Gefäße, sowohl der oberflächlichen bei Skrofulose, Trachom und ähnlichen Affektionen gebildeten als der bei tiefen Prozessen entstandenen Gefäße, wie es von Augstein und anderen beschrieben wurde, konnte in den Wiederaufhellungszonen der Hornhaut niemals beobachtet werden; als Rest bleibt immer bei

[1]) Daß vor allem bei der traumatischen Iridocyclitis die tiefen Gefäße in den tiefsten Hornhautschichten liegen sollen (Augstein), können wir nicht bestätigen, vielmehr sahen wir die Gefäße meist in den mittleren Lamellenlagen der Cornea liegen bei fast allen Fällen von traumatischer Iridocyclitis, die wir an der Spaltlampe untersuchen konnten.

65 resp. 86facher Linearvergrößerung ein strangförmiges Gebilde sichtbar. Dabei ist es gleichgültig, ob, wie bekannt und beschrieben ist, tiefe Keratitis, Beschläge oder ein tiefer Fremdkörper und ähnliches die tiefe Gefäßbildung veranlaßte. Von der Sichtbarkeit der tiefen verödeten Gefäße an der Spaltlampe nach abgelaufener Keratitis parenchymatosa sprach schon Erggelet.

Auch bei sämtlichen anderen Erkrankungen des vorderen Bulbusabschnittes, bei denen tiefe Gefäße zur Wahrnehmung kommen, werden wir die völlig gleichen Verhältnisse feststellen können, sei es, daß es sich um die Vascularisation einer tiefen Narbe, eine sekundäre Keratitis parenchymatosa, eine sclerosierende Keratitis o. dgl.[1]) handelt, wenn auch bei diesen letzteren Erkrankungen speziell die bindegewebigen Einscheidungen wohl niemals die Stärke zu erreichen pflegen wie bei der echten Keratitis parenchymatosa.

Allgemein ausgedrückt, sind die tiefen Gefäße vielleicht ein Zeichen dafür, daß eine Schädigung des vorderen Bulbusabschnittes, und zwar speziell des Ciliarkörpers namentlich in seinen der Cornea resp. dem Limbus benachbarten Partien, stattgefunden hat. Hat diese Schädigung lange oder intensiv genug auf die genannten Teile eingewirkt, so kommt es zu Ernährungsstörungen der tieferen Schichten des Hornhautparenchyms. Und diese trophischen Störungen finden zunächst dadurch eine gewisse Reparation, daß Gefäße in das geschädigte Gewebe hineinwuchern. Für dieses Verhalten lehrt uns ja die allgemeine Pathologie genügend Beispiele.

So schickt bei den skrofulösen oberflächlichen Hornhautprozessen das Randschlingennetz und das episclerale Gefäßsystem Hilfstruppen in Gestalt der oben beschriebenen Gefäße in das gefährdete Gebiet, oder ein Geschwür aus anderen Ursachen vascularisiert sich vom Rande her, wobei sich nach Augstein und anderen sowohl oberflächliche als auch episclerale und tiefe Gefäße je nach Sitz und mehr oder weniger fortgeschrittener Destruktion des Hornhautgewebes beteiligen können. Das Analogon dazu bei Schädigung der tieferen Hornhautschichten infolge einer Affektion des Ciliarkörpers bildet das Auftreten der tiefen Gefäße in der Cornea. Auch ohne direkte Schädigung des Ciliarkörpers kann bekanntlich in gleicher Weise nur durch eine Schädigung der Hornhaut in ihren tieferen Schichten eine tiefe Gefäßproliferation ausgelöst werden. Wir erinnern an die oben erwähnten Fremdkörper, an die tiefe Keratitis und ähnliches.

[1]) Das gleiche gilt auch für die bei länger bestehender Hornhautdurchblutung sich entwickelnden tiefen Gefäßschlingen. Diese komplizieren dann sehr gern das in Mittlg. V entworfene Spaltlampenbild dieser Erkrankung. Sie sind meist nur unmittelbar im durchsichtigen Limbusgebiete der Affektion sichtbar und bieten keine weiteren Besonderheiten.

Speziell bei einer solchen Affektion des Ciliarkörpers, die auf eine Stelle beschränkt geblieben ist, sehen wir in der Nähe dieser betroffenen Stelle und auf diesem Bezirk lokalisiert bleibend, tiefe Gefäße in das benachbarte Hornhautgewebe hineinwachsen, so z. B. bei einer Verletzung, die den Ciliarkörper traf, oder einer Operationsnarbe in seiner unmittelbaren Nähe. Der übrige Teil der Hornhaut bleibt frei davon. Die Beteiligung oberflächlicherer Gefäße spielt dabei, je nach Lage der Narbe, häufig eine mehr oder weniger untergeordnete Rolle. Vielleicht wirkt auch bei diesen Narbenbildungen neben der Wundheilung als solcher eine geringe Ciliarkörperschädigung in der Nachbarschaft der Eingriffsstelle mit.

Um vieles bedeutungsvoller wird dieser Vorgang bei einer nicht auf aseptischem Wege erfolgten Hornhautnarbe, nämlich bei einer solchen, die nach einer perforierenden Verletzung des vorderen Bulbusabschnittes im Bereiche des Limbus resp. des Ciliarkörpers entsteht. Da sehen wir zwar auch eine reichliche Vascularisation der Narbe eintreten, aber die Beteiligung der Nachbarschaft der Perforationswunde resp. der Narbe kann schon insofern eine weit regere sein, als fast in dem ganzen betreffenden Quadranten der Hornhaut tiefe Gefäße sichtbar werden können.

Kommt nun das Auge zur Ruhe und heilt der Herd aus, ohne größere Gebiete in Mitleidenschaft zu ziehen, so sehen wir an der Nernstspaltlampe auch tatsächlich die tiefe Gefäßschleifenbildung auf dem betreffenden Hornhautquadranten, in dessen Mitte sich die Narbe bildet, beschränkt bleiben. Kommt aber das Auge resp. die Perforationsstelle nicht zur Ruhe, geht die Entzündung weiter und weiter, so können wir nach einer gewissen Zeit, die mindestens 10—12 Tage zu betragen scheint, sich aber auch bis zu mehreren Wochen und evtl. Monaten ausdehnen kann, in den völlig außerhalb des Perforationsgebietes liegenden übrigen Limbusteilen tiefe Gefäßschleifen auftreten sehen, die zuerst als äußerst dünne und zarte Capillar- oder Präcapillarschlingen erscheinen, dann langsam länger und länger werden, wobei sie jedoch nur selten zu dem typischen Bilde der tiefen Vascularisation der Hornhaut zu führen scheinen, weil zumeist schon vorher der Bulbus seinem Schicksale verfällt, und zwar der völligen Schrumpfung oder Enucleation.

Einige Zeit nach Auftreten der tiefen Gefäßschleifen sahen wir dann häufig das Auge, das bis dahin noch ungefähr normalen Druck und normale Größe aufwies, langsam kleiner und weicher werden und das Bild einer unaufhaltsamen Phthisis sich entwickeln. Bei der mikroskopischen Untersuchung solcher Augen fand sich im vorderen Bulbusabschnitte regelmäßig der Ciliarkörper schwer verändert, teils chronisch entzündlich, teils bereits mehr oder weniger atrophisch.

Die tiefen Gefäße dürfen wohl als der Ausdruck für eine Beteiligung auch der bis dahin vielleicht verschont gebliebenen Teile des Ciliarkörpers aufgefaßt werden. Die an und

für sich schon zweifelhafte Prognose einer perforativen Verleztung dürfte mithin dadurch noch ganz erheblich verschlechtert werden; denn es erscheint verständlich, daß einer lokalisiert bleibenden Entzündung unsere Therapie ein Einhalt zu gebieten vermag. Ist aber, was aus den rings aus dem Limbus aufsprießenden tiefen Gefäßen wohl geschlossen werden darf, der Ciliarkörper in toto erkrankt und mit perforativ-infektiösen Erregern mehr oder weniger durchsetzt, dann dürfte die Prognose mit größter Wahrscheinlichkeit als infaust zu bezeichnen sein. Auf die Fuchsschen Untersuchungen über die sympathisierende Uveitis mit ihren multiplen Herden sei an dieser Stelle nur kurz hingewiesen.

Zum Unterschied hiervon heilt die im Vergleich zur Hornhautschädigung durch perforative Verletzung als aseptisch anzusehende Keratitis parenchymatosa aus. Ebenso sind diejenigen tiefen Gefäßbildungen, die infolge Tuberkulose oder dgl. auftreten können, ferner bei Uveitis urica und rheumatica als harmlos anzusehen. Wenn auch bei Iridocyclitis und Iritis überhaupt tiefe Gefäßbildung in der normalen Hornhaut sichtbar wird, so müssen wir zur Erklärung dieser Gefäßbildung mit Augstein annehmen, daß stets bei diesen Erkrankungen, auch bei der Parenchymatosa, größere oder geringere Beteiligung des vorderen Abschnittes vom Uvealtractus, also gewissermaßen eine „Uveitis anterior" (Augstein) eintritt, so daß der Anreiz zur lamellösen Gefäßbildung wahrscheinlich von der Uveitis und nicht von der Hornhautentzündung ausgeht. Die eigentlich letzte Ursache der tiefen Gefäßbildungen ist ja wohl noch nicht ganz geklärt, und das gilt natürlich auch trotz der Annahme einer Ciliarkörperschädigung für die traumatische Iridocyclitis. Wohl kann natürlich bei hoher Virulenz der Noxe und starker Beteiligung des Ciliarkörpers auch bei Tuberkulose und Rheumatismus der Bulbus mitunter unter allgemeiner tiefer Gefäßentwicklung zugrunde gehen, aber das Auftreten tiefer Gefäße bei Iridocyclitis nach perforierenden Verletzungen an denjenigen Stellen des Limbus, die nicht mehr ungefähr in dem betroffenen Quadranten der Perforationsstelle liegen, ist um vieles ernster aufzufassen.

Selbstverständlich muß auch bei diesen letzteren die Virulenz der Noxe in Betracht gezogen werden, und es kann ein Auge, das z. B. gegenüber der Perforationsstelle ein oder einige wenige aufsprossende tiefe Capillarschlingen erkennen ließ, ausnahmsweise doch noch zur Ruhe kommen. Aber diese Fälle sind sehr selten, wie unser diesbezügliches umfangreiches Material uns lehrte.

Sitzt nun einmal, was besonders hervorgehoben werden muß, eine perforative Hornhautschädigung zentral, dann bleibt natürlich die prognostische Deutung sich allseits entwickelnder tiefer Gefäßschleifen mindestens zweifelhaft und ist mit Sicherheit nicht zu verwerten, da

selbstredend die Narbe als solche in der Hornhautmitte sich bekanntermaßen von allen Seiten her tief vascularisieren kann. Da muß auch der mehr oder weniger exzentrische Sitz berücksichtigt werden. Je mehr nach dem Limbus zu die Perforationsstelle gelegen ist, desto warnender ist auch die prognostische Deutung einer evtl. allseitigen tiefen Gefäßentwicklung.

Im allgemeinen haben wir es mithin in dem Auftreten der tiefen Gefäßschlingen in den genannten Limbusbezirken wohl mit einem typischen und ziemlich konstanten Frühsymptom zu tun, das uns die erfolgte, mehr oder weniger ausgesprochene Allgemeininfektion des Ciliarkörpers anzeigt und die Prognose bestimmt.

Vielleicht gibt uns auch diese Erkenntnis und diese mit der Spaltlampe mögliche Frühdiagnose einer perforativ-infektiösen Allgemeininfektion des Bulbus, speziell der Uvea resp. des Ciliarkörpers, auch wenn sie noch so chronisch verlaufen sollte, ein Mittel in die Hand, durch rechtzeitige Entfernung eines bereits frühzeitig als verloren zu betrachtenden und als solches zu erkennenden Auges das andere, gesunde Auge davor zu schützen, an sympathischer Ophthalmie zu erkranken. Vielleicht sind gerade diese Augen, die frühzeitig oder auch etwas zögernder einsetzende tiefe Gefäßentwicklung zeigen, diejenigen, welche besonders leicht sympathisierend wirken können und zur Ursache für die Erkrankung des anderen Auges werden.

Leider verfüge ich noch nicht über genügend Material, um mich über diese Frage äußern zu können, aber die Feststellung der Beziehungen solcher mit tiefer Gefäßentwicklung der Phthise entgegentreibender Augen zu sympathisierend wirkenden Augen bei Fällen von sympathischer Ophthalmie müßte von großem Interesse sein.

Natürlich erfordert die Beurteilung der tiefen Gefäße ihrer Zahl und der Zeit ihres Auftretens nach eine gewisse Übung und Erfahrung. So wäre betreffs der Technik der Untersuchung der tiefen Gefäßschlingen noch gesondert hervorzuheben, daß man, da es hier gilt, den äußersten Beginn der tiefen Gefäßschlingen festzustellen, um möglichst frühzeitig die Prognose bestimmen zu können, das Beobachtungsinstrument der Nernstspaltlampe etwas schräg auf den Limbus einstellen muß, um möglichst weit unter resp. hinter ihm Einblick zu erhalten. Dann faßt man mit der anderen Hand, während die erste das Mikroskop dirigiert, den Leuchtarm der Spaltlampe und leuchtet langsam den Limbus ab. Die Schrägrichtung des Beobachtungsinstrumentes hat natürlich aus optischen Gründen ihre Grenzen, die man bei einiger Übung bald bestimmen kann. Zu bemerken ist noch, daß man sich bei lichtscheuen Augen die Untersuchung durch Cocain besser als durch Holocain erleichtert, wegen der durch Holocain bedingten und die Spaltlampenuntersuchung erschwerenden inselförmigen Oberflächentrübung der Cornea (vgl. Mittlg. 5).

Auch nach solchen perforierenden Verletzungen, welche außerhalb des Ciliarkörpers und der Cornea den Bulbus getroffen haben, können dieselben Proliferationserscheinungen der tiefen Gefäße zur Wahrnehmung kommen, und dann fällt natürlich die Beurteilungseinschränkung mit dem Bezirke des Verletzungsquadranten fort. Bei solchen Augen handelt es sich dann um auf den Ciliarkörper fortgeleitete subakute oder chronische Entzündungen.

Bevor wir zur Kasuistik schreiten und einige der beobachteten Fälle anführen, die den Beweis geben sollen, daß die tiefen Gefäße außerhalb des Perforationsquadranten nach perforierenden Verletzungen ein die Prognose bestimmendes Frühsymptom darstellen, wollen wir noch kurz bemerken, daß bei der traumatischen Iridocyclitis auf der Hornhautrückfläche sehr häufig eigentümlich „trocken" oder mehlstaubähnlich aussehende, pünktchenförmige Beschläge zur Wahrnehmung gelangen, die für diese Form der Iritis in einem gewissen Sinne charakteristisch erscheinen. Mit tröpfchenförmigen Beschlägen dürfen diese Gebilde nicht verwechselt werden; davor schützt im allgemeinen die Beobachtung mit abwechselnd direktem und indirektem Licht. Man kann diese trockenen staubähnlichen Beschläge auch bei Ulcus serpens, gonorrhoischer Iritis und rheumatischer Iritis zu sehen bekommen. Davon und von den genannten Beschlägen im besonderen wird in einer späteren Arbeit die Rede sein. Wir mußten aber den Begriff der trockenen oder staubförmigen Beschläge hier voraus definieren, weil wir in den nun folgenden Fällen der Kasuistik der Vollständigkeit des betreffenden Falles halber diese Form der Beschläge fast in allen Fällen angeführt wiederfinden werden.

Zu bemerken wäre noch, daß wir außer diesen trockenen Beschlägen bei den genannten Fällen von traumatischer Iridocyclitis natürlich auch häufig hier und da anders geformte Beschläge zu sehen bekommen können, z. B. tröpfchenförmige, sternchenförmige und in selteneren Fällen auch klümpchen- oder gar kolbenförmige Beschläge. Auch über diese folgt alles Nähere in der genannten späteren Mitteilung.

Damit kommen wir zur Kasuistik selbst und führen zunächst einige von den Fällen an, bei denen verschiedene Zeit nach der Verletzung die Diagnose „beginnende Phthisis bulbi mit infauster Prognose" gestellt werden konnte. Das weitere Schicksal dieser Bulbi bestätigte dann die Frühdiagnose. Die Bulbi schrumpften früher oder später und kamen deswegen, schon im Hinblick auf die Schmerzhaftigkeit und Sympathiegefahr, sämtlich zur Enucleation.

Fall 1. Stanislaus D. 26 Jahre. J.-N. 476/15.

Klin. Diagnose: Chronische Iridocyclitis nach perforativer Verletzung L.

Anamnese: Pat. wurde am 22. 9. 15 dadurch am linken Auge verletzt, daß vor ihm eine Gewehrkugel auf eine Eisenbahnschiene aufschlug und ein Splitter derselben ihm ins Auge fuhr.

Befund am 3. 10. 15: R. A.: Vis. = Licht für kleine Flamme, Proj. gut. Stark gereiztes Auge; unten quer über die Cornea verlaufend eine lineare, zum Teil durchblutete Narbe, Iris leicht hyperämisch, Pupille durch gequollene Linsenmassen ausgefüllt. Keine deutliche Trübung des Kammerwassers in der sonst normal tiefen Kammer.

An der Spaltlampe außerhalb der in oberflächlicher und tiefer Vascularisation begriffenen linearen Narbe nirgends sich vorschiebende, tiefe Gefäßschlingen. Der ganze, außerhalb des Narbenbereiches liegende Limbus ist frei. Auf der Hornhautrückfläche finden sich die oben kurz skizzierten „trockenen" Beschläge.

Auf der Röntgenplatte ist in der Gegend des hinteren Augenpols ein kleiner Fremdkörper sichtbar.

Am 20. 10. erscheinen außerhalb des Narbenbereiches tiefe Gefäßschlingen, ca. 6—8 an der Zahl.

Der Bulbus selbst blaßt unter der Behandlung (Schmierkur, Atropin, Wärme) langsam ab. Befund des vorderen Bulbusabschnittes sonst unverändert. Anfang Dezember 1915 zeigt sich der Bulbus zwar weiter abgeblaßt, aber die Projektion für kleine Flamme ist falsch geworden. Der Bulbus ist sehr weich und beginnt deutlich zu schrumpfen. Da über heftige Schmerzen geklagt wird, wird der Bulbus am 6. 12. 16 enucleiert.

Die tiefen Gefäße und „trockenen" Mehlstaubbeschläge haben sich entschieden vermehrt, trotz bedeutender Abblassung des Bulbus. Keine Siderosis.

Epikritisch zeigt der Fall, daß das Endschicksal des Bulbus bereits am 20. 10., also ca. 4 Wochen nach der Verletzung, mit Hilfe der Spaltlampe so gut wie wahrscheinlich, wenn nicht sicher, vorausbestimmt werden konnte.

Fall 2. Otto B. 42 Jahre. J.-N. 644/15.

Klin. Diagnose: R. chron. Iridiocyclitis nach perforativer Verletzung.

Anamnese: Am 4. 11. 15 schlug Pat. mit einem Meißel auf Eisen, wobei ein Stück absprang.

Befund am 5. 11. 15: L. A. Vis. und ophthalm. normal. Vis. R = Handbewegungen vor dem Auge, Licht die kleine Flamme, Proj. gut. Bulbus stark injiziert. Auf der Hornhaut nasal eine 4 mm lange Wunde, die fibrinös verklebt ist. Vorderkammer flach, Iris hyperämisch. Pupille entrundet, nach der Wunde hin verzogen. Kein Einblick. Befund am Magneten und auf der Röntgenplatte negativ.

Therapie wie in Fall 1.

Am 15. 11. zeigt sich das immer noch gereizte Auge zwar etwas blasser, aber die Projektion wird unrichtig.

Die Spaltlampe läßt jetzt von allen Seiten tiefe Gefäßschleifen erkennen, die sich langsam in die tieferen Hornhautschichten vorschieben. An der Hornhauthinterfläche zahlreiche Staubbeschläge neben vereinzelten unregelmäßigen sternchen- oder klümpchenförmigen.

Am 6. 1. 16 sind die tiefen Gefäße und die staubförmigen Beschläge entschieden zahlreicher geworden. Die Injektion des Bulbus ist wieder stärker, das Auge beginnt jetzt deutlich zu schrumpfen. Wegen heftiger Schmerzen am 7. 1. 16 Enucleation.

Hier erschienen also bereits nach 11 Tagen die tiefen Gefäße und zeigten, da sie außerhalb des Narbenquadranten saßen, die kommende Phthisis an, die dann der Verlauf bestätigte.

Fall 3. Hermann E. 13 Jahre. J.-N. 758/15.

Klin. Diagnose: L. Iridocyclitis nach perforierender Kupfersplitterverletzung.

Anamnese: Am 17. 12. 15 Explosion einer Messingpatrone, wobei ihm ein Stück ins linke Auge flog.

Befund am 17. 12. 15: R. A. o. B. L. A. = Licht für kleine Flamme. Projektion gut.

Temporal unten 2 mm lange perforative Hornhautwunde, deren Ränder bereits verklebt, aber gequollen und schmierig belegt sind. Die Kammer steht, das Kammerwasser deutlich getrübt. Die hyperämische Iris ebenso wie die total getrübte Linse nur undeutlich zu sehen, kein Einblick.

Röntgenbefund negativ.

An der Spaltlampe zeigen sich am 27. 12. tiefe Gefäße außerhalb der Verletzungsstelle im gegenüberliegenden gesunden Limbusgebiet. Auf der Hornhautrückfläche zahlreiche trockene Beschläge, dichte Trübung des Kammerwassers.

Am 5. 1. 16 sind alle diese Symptome schon viel zahlreicher geworden. Der vorübergehend bereits abblassend erscheinende Bulbus wird schmerzhaft, wieder stärker gereizt und wegen Schmerzhaftigkeit und völliger Amaurose am 1. 1. 16 enucleiert.

Hier erschienen also am 10. Tage nach der Verletzung die ersten tiefen Gefäßschlingen und bestätigten die infauste Prognose.

Fall 4. Franz K. 41 Jahre. J.-N. 658/15.

Klin. Diagnose: R. Iridocyclitis nach perf. Verletzung.

Anamnese: Am 9. 11. 15 Verletzung des rechten Auges durch eine Riemenahle.

Befund am 11. 11. 15: L. A. normal. R. A.: Vis. für kleine Flamme, Proj. gut.

Der Bulbus ist stark gereizt. Über die Hornhaut zieht, noch 1 mm sich in die Sclera erstreckend, eine horizontale perforative Wunde, in der die Iris eingeklemmt ist. Die Vorderkammer fehlt, Iris stark hyperämisch. Viele Synechien mit der völlig getrübten Linse. Kein Einblick. Prolapsabtragung und Deckung, nachdem Röntgenbild und Magnet negativ waren.

Die Spaltlampe läßt am 15. 12. 15 an dem bereits stark unter der Therapie (wie in Fall 1) abgeblaßten Bulbus außerhalb des Narbenbereiches ca. 8—10 tiefe Capillarschlingen erkennen. Das Kammerwasser erscheint deutlich getrübt, und auf der Hornhauthinterfläche sind staubförmige Beschläge sichtbar neben ganz vereinzelten und sehr kleinen, mehr klümpchenförmigen und tröpfchenförmigen.

Am 11. 1. ist die Projektion falsch, das Auge fas tblaß, aber in beginnender Schrumpfung.

Am 15. 1. 16 Enucleation.

Hier erschienen also die tiefen Gefäße erst nach Monatsfrist. Der Verlauf bestätigte die Prognose.

Fall 5. Hermann St. 60 Jahre. J.-N. 819/15.

Klin. Diagnose: L. perfor. Verletzung durch Holzsplitter.

Anamnese: Am 20. 4. 15 sprang ihm beim Holzhacken ein ziemlich großes Stück gegen das linke Auge.

Befund am 20. 4. 15: R. A. normal. L. A. Vis. = Licht für kleine Flamme, Proj. gut. Bulbus stark gereizt. Auf der Hornhaut eine lange strichförmige Wunde, in deren Umgebung das Hornhautgewebe stark getrübt ist. Iris hyperämisch, temporal unten in der Wunde prolabiert. Pupille dorthin verzogen. Linse nicht getrübt. Vom Fundus trübes rotes Licht.

Nach Abtragung des Prolapses wird Pat. am 20. 5. 15 mit völlig blassem Auge entlassen. Außerhalb des Narbenquadranten keine tiefen Gefäße.

Am 13. 10. 15 Linearextraktion der getrübten Linsenmassen; Heilungsverlauf ohne sichtbare Störung.

Bei der Wiedervorstellung am 30. 10. 15 erschienen an der Spaltlampe tiefe Gefäße. Auge sonst reizlos. Am 30. 11. 15 beginnt der Bulbus deutlich phthisisch zu werden, dabei sind jetzt deutliche Kammerwassertrübungen und „trockene" Beschläge vorhanden. Die Iris erscheint stark atrophisch. Am 21. 1. 16. sind geradezu massenhaft tiefe Gefäße zu sehen, die rings um den Limbus herum aus der Tiefe kommen und in die Cornea hineinwachsen. Deutliche Phthisis bulbi; Projektion falsch. Am 22. 1. 16 Enucleation.

Ob hier nun tatsächlich eine $^1/_2$jährige „Inkubationszeit" der tiefen Gefäße vorliegen kann, mag dahingestellt bleiben. Der operative Eingriff hat hier vielleicht eine alte chronische Entzündung des Ciliarkörpers, die bereits eingeschlummert erschien, wieder zum Aufflammen gebracht, wenn auch nicht in solcher Weise, daß der Bulbus wieder gereizt war. Das Auftreten von Kammerwassertrübungen mag noch eine Folge des Eingriffes gewesen sein. Sollten auch die „trockenen" Beschläge der Ausdruck der wiedererwachten infektiösen, aber eminent chronisch gewordenen Entzündung sein, so ist vielleicht doch der Eingriff an diesem Auge die Ursache für die Wendung ad malam geworden. Auch hier zeigte jedenfalls das Auftreten der tiefen Gefäße außerhalb des Narbenbereiches den nahenden Untergang des Bulbus an.

Fall 6. Paul Sch. 39 Jahre. J.-N. 720/16.

Klin. Diagnose: Perf. Stahlsplitterverletzung des r. A.

Anamnese: Am 13. 5. 16 schlug Pat. mit einem Hammer auf ein Stück Stahl. Dabei flog ihm das ganze Stahlstück gegen das r. A.

Befund am 18. 5. 16: L. A. o. B. Vis. r.: Keine Handbewegungen mehr. Proj. von oben und nasal falsch. R. Bulbus stark gereizt, auf Druck sehr schmerzhaft. Ca. 3 mm lange Hornhautwunde nasal oben, in der die Iris eingelagert, aber nicht vorgefallen ist. Pupille nach der Wunde hin verzogen. Viele Verklebungen am Pupillenrand. Iris hyperämisch. Kammer steht. Kein Einblick.

Am 24. 5. zeigt die Spaltlampe überall am Limbus feinste tiefe Gefäßschlingen und zahllose „trockene" Beschläge neben einigen tröpfchenförmigen.

Der Bulbus wurde am 26. 5. wegen Schmerzhaftigkeit enucleiert.

Natürlich war hier von „Phthisis" noch keine Rede, ich erwähnte den Befund nur des Interesses halber. Hier erschienen mithin bereits am 10. Tage die tiefen Gefäße.

Fall 7. Karl R. 53 Jahre. J.-N. 703/15.

Klin. Diagnose: R. Luxat. lent. traumatica. Iridocyclitis consecutiva; Glaukom; Phthisis bulbi.

Anamnese: Am 24. 8. 15 schlug eine Kuh mit dem Schwanz den Pat. in das r. A.

Befund am 10. 9. 15: L. A. o. B. R. A. stark gereizt; in der Vorderkammer viel frisches Blut. Linse in den Glaskörper luxiert. Reichliche Glaskörperblutungen. Vis. auf diesem Auge: Licht für hohe Flamme, Proj. falsch. Druck palpatorisch ein wenig gesteigert.

3. 11. 15. R. Extraktion mit der Schlinge. Kein Glaskörperverlust.

31. 12. 15. R. A. blind, schmerzhaft; Glaskörper durchblutet; Druck ziemlich hoch palpatorisch Auge äußerlich völlig blaß.

An der Spaltlampe zeigen sich jetzt viele Blutzellen im wenig veränderten Glaskörper, der völlig die Vorderkammer füllt. Auf der Hornhauthinterfläche massenhaft Blutzellen neben typischen „trockenen" Beschlägen. Iris leicht hyperämisch, ziemlich atrophisch. Aus dem Limbus sprießen jetzt von allen Seiten tiefe Gefäßschlingen hervor, die capilläre Verbindungen miteinander eingehen.

Am 28. 1. 16 sind die tiefen Gefäße bei völlig reizlosem Auge massenhaft entwickelt. Das Auge ist schmerzhaft und beginnt deutlich zu schrumpfen. Amaurose. Im Glaskörper eine neue Blutung. Kein Einblick.

Wegen der Schmerzen wird das jetzt ziemlich phthisische Auge am 5. 2. 16 enucleiert.

Epikritisch wäre hier zu bemerken, daß wohl im Anschluß an die Schlingenextraktion aller Wahrscheinlichkeit nach die Verschlechterung einsetzte, das Auge mithin den Eingriff der Schlingenextraktion aus unbekannten Gründen nicht vertrug. Vielleicht erfolgte dabei eine ektogene, schleichende Infektion des Ciliarkörpers, oder dieselbe setzte nach der Operation endogen ein. Auf jeden Fall aber

zeigte die Spaltlampe 7—8 Wochen nach der Extraktion den Beginn des unaufhaltsamen Unterganges des Bulbus an, was hier das Bemerkenswerte erschien.

Fall 8. Wilhelm B. 39 Jahre. J.-N. 641/16.

Klin. Diagnose: L. Granatsplitterverletzung des Bulbus.

Anamnese: L. A. 17. 3. 16 Verletzung durch einen Granatsplitter.

Befund am 22. 3. 16: R. A. normal; Vis. l.: Licht für hohe Flamme, Proj. unsicher. L. A. Oberlid geschwollen, starke Chemose der Bindehaut. Cornea oberflächlich klar. Viel Blut in der Vorderkammer. Pupille eben zu erkennen. Kein Einblick. Röntgenblid negativ.

15. 4. 16. An der Spaltlampe erscheinen tiefe Gefäße ziemlich reichlich von allen Seiten. Im Kammerwasser und auf der Hornhauthinterfläche zahllose Blutzellen. Daneben deutlich „trockene" Beschläge. Keine deutlichen Einzelheiten der Iris. Bulbus erheblich abgeblaßt.

30. 4. 16. Starke, tiefe Gefäßentwicklung. Starke Schmerzen im Auge. Beginnende Schrumpfung. Deshalb und wegen stark vermehrten Reizzustandes am 1. 5. 16 Enucleation.

Mithin betrug in diesem Falle die „Inkubationszeit" der tiefen Gefäßschlingen 4 Wochen. Die Prognose bestätigte sich als infaust.

Ein ganz mit diesem übereinstimmender Fall war der folgende, dessen krankengeschichtliche Einzelheiten mir aber leider nicht zugänglich waren.

Fall 9. Cölestin P. 30 Jahre. (Polikl. vom 1. 2. 16.)

Diagnose: R. Granatsplitterverletzung. (Im November 15.) L. A. normal. R. Befund ungefähr wie der vorige. Verletzungs- resp. Perforationsstelle im Bulbus nicht mehr nachzuweisen. Chron. Iridocyclitis. Auge äußerlich fast blaß. Nicht phthisisch.

Am 18. 3. 16 zeigte die Spaltlampe Kammerwassertrübungen, tiefe Gefäße und „trockene" Beschläge neben einigen klümpchenförmigen.

Am 18. 5. 16 ist derselbe völlig phthisisch geworden und wird enucleiert.

In diesem Falle war der Verletzungstag nicht genau bekannt. Jedenfalls waren $^1/_4$ Jahr nach der Verletzung bei ziemlich reizfreiem Auge die tiefen Gefäße da und wurden zum Signum mali ominös.

Fall 10. Völlig überein stimmte damit der Befund bei Jules F. (polikl. 5280/16), der, 28 Jahre alt, im September 1915 tiefe Gefäße und trockene Beschläge mit Kammerwassertrübungen zeigte und wegen völliger Phthisis bulbi dann am 18. 3. 16 enucleiert wurde.

Fall 11. August B. 50 Jahre. J.-N. 862/15.

Klin. Diagnose: R. perfor. Verletzung, chron. Iridocyclitis.

Anamnese: Am 26. 1. 15 sprang ihm beim Meißeln ein Stückchen Eisen in das r. A.

Befund am 27. 1. 16: L. A. normal. R. A. Licht kl. Flamme, Proj. gut. Der Bulbus selbst ist stark injiziert. Auf der Hornhaut nasal noch 1 mm in die Sclera sich erstreckend eine breits leicht verklebte Wunde, in der die Iris liegt. Linse völlig getrübt. Kein Einblick.

Am 27. 1. 16 wird ein kleiner Splitter mittels Magneten entfernt, Bindehautdeckung.

7. 3. Augenwunde geheilt, Bulbus fast blaß. Vis. l.: Licht für kleine Flamme; Proj. gut. Bulbus gut gespannt.

Die Spaltlampe zeigt außerhalb des Narbenquadranten in der Entwicklung begriffene tiefe Gefäßschlingen, die, ca. 10 an der Zahl, sich unter dem Limbus gerade schon erkenntlich zu zeigen beginnen. Ferner finden sich trockene Beschläge und Kammerwassertrübungen. Iris ist hyperämisch, mit Exsudatresten bedeckt. Linse völlig kataraktös.

Am 16. 4. ist die Projektion falsch geworden, der Bulbus hat sich frisch entzündet, ist deutlich kleiner geworden und sehr schmerzhaft. Deshalb am 18. 4. Enucleation.

Mithin entstanden in diesem Falle die tiefen Gefäßschlingen nach 6 Wochen.

Fall 12. August V. 67 Jahre. J.-N. 965/16.

Klin. Diagnose: Cat. matura bds.

Anamnese: Pat. wurde am 29. 12. 15 in .... wegen Star auf dem r. A. operiert. Im Anschluß an die Operation ging das Auge aber verloren. Auf dem linken Auge schon seit längerer Zeit ebenfalls Sehverschlechterung.

Befund am 2. 3. 16: R. A.: Vis. = Licht für hohe Flamme, Proj. zum Teil falsch. R. Bulbus stark injiziert. Auf Druck sehr schmerzhaft. Die Hornhaut ist diffus getrübt. Von allen Seiten schießen Bündel tiefer Gefäße in die Hornhaut hinein. In der Iris zahlreiche Blutungen. Das nach oben angelegte Kolobom ist kaum zu sehen; kein Einblick.

Die Spaltlampe zeigt dichte Trübung des Kammerwassers, massenhafte „trockene" und aus Blutzellen resp. Exsudatbestandteilen bestehende, meist faserförmige und sehr feine staubähnliche Beschläge neben einigen sternchenförmigen, außerdem die erwähnten, hier jetzt enorm dicht und vielfach verzweigt erscheinenden tiefen Gefäße, die vielfach capilläre und auch einige präcapilläre Anastomosen miteinander zeigen.

Befund l.: Submature Katarakt mit gutem Lichtschein und richtiger Proj.

Nachdem am 3. 3. der r. Bulbus entfernt worden ist, wird am 39. 3. die präparatorische Iridektomie l. ausgeführt und am 28. 3. die Extraktion der Linse angeschlossen.

Nach anfänglich glattem und völlig reizfreiem Verlaufe treten am 23. 4. überall im Limbus, außer natürlich in der Operationsnarbe, die auch vascularisiert erscheint, tiefe Gefäßschlingen auf, und der Bulbus erscheint wieder gereizter. Trotz intensivster antiiritischer Therapie nehmen diese an Länge und Verzweigungen zu, es treten neue auf und dazu gesellen sich mehlstaubähnliche Beschläge und Kammerwassertrübungen.

Am 23. 5. erscheint der Bulbus in zweifelloser langsamer Phthisis begriffen.

In diesem unglücklichen Falle war dem ganzen Befund und Verlauf nach eine ektogene, operative Infektion mit Sicherheit auszuschließen. Hier mußte eine endogene, kryptogenetische Infektion eingetreten sein. Die Spaltlampe zeigte nach noch nicht 3 Wochen nach der Extraktion den unglücklichen Ausgang an.

Fall 13. Anton K. 21 Jahre. J.-N. 816/16.

Anamnese: Am 20. 7. 16 l. Granatsplitterverletzung.

R. A. normal. L. A. Vis. = Licht für große Flamme, Proj. unsicher. L. A. stark gereizt, Cornea leicht getrübt, Iris hyperämisch, Pupille eng. In der Vorderkammer viel Blut. Linse, soweit zu sehen, leicht getrübt, kein Einblick (Befund am 25. 6. 16).

Das Röntgenbild läßt im Auge keine deutlichen Splitter erkennen, aber an resp. in der nasalen Bulbuswand ein kleiner Splitter.

12. 9. 16. Auge immer noch sehr stark gereizt. Proj. sehr unsicher, von außen und unten falsch. Von allen Seiten erscheinen jetzt tiefe Gefäße in der Cornea, Kammerwassertrübungen und massenhafte trockene Beschläge und tröpfchenförmige.

13. 9. 16: Wegen deutlicher Phthise und Schmerzhaftigkeit Enucleation.

Wie der Untersuchungsbefund zeigte und der Verlauf lehrte, mußte doch eine Perforation der Bulbuswand stattgefunden haben, wenn auch die Entfernung des Splitters weder mit Magneten noch operativ gelang.

Diese genannten Fälle mögen aus dem über doppelt so großen Materiale dieser Art als Beispiele genügen. Die übrigen stehen noch in der Weiterbeobachtung und bieten nichts Neues.

Wichtig ist noch, anschließend hervorzuheben, daß eine gewisse Beziehung zwischen dem Auftreten der tiefen Gefäße und dem Auftreten der Kammerwassertrübungen zu bestehen scheint. Nämlich diejenigen Fälle, bei denen die tiefen Gefäße ungefähr gleichzeitig mit dem Auftreten der Kammerwassertrübungen erschienen oder schon vorhandenen sich hinzugesellten, bieten eine viel schlechtere Prognose als solche Fälle von traumatischer Iritis, bei denen trotz Auftretens tiefer Gefäße Kammerwassertrübungen zunächst zu fehlen scheinen. Ein dauerndes Fehlen der letzteren bis zur völligen Phthisis des betreffenden Auges konnten wir bis jetzt nicht beobachten, glauben auch kaum, daß bei einem infolge chronischer Ciliarkörperdegeneration schrumpfenden Auge das Kammerwasser dauernd klar bleiben kann. Selbstredend muß dabei der jeweils mehr oder minder entzündliche Status der Iris in Rücksicht gezogen werden.

Wir haben sämtliche im Laufe der letzten 3 Jahre hier beobachteten Fälle von Phthisis bulbi nach perforierenden Verletzungen auf die besagten Verhältnisse hin geprüft, fanden aber fast ausnahmslos mehr oder weniger in der Entwicklung begriffene tiefe Gefäßschlingen und konnten stets, wenn auch oft nur in kaum nachweisbaren Spuren, Kammerwassertrübungen feststellen.

Eine deutliche diffuse Kammerwassertrübung spricht jedenfalls für ein mehr oder weniger rapides Fortschreiten des Prozesses, und je weniger Trübungen das Kammerwasser zeigt, um so langsamer scheint bei Anwesenheit tiefer Gefäße für das betreffende verletzte Auge das Schicksal der Phthise zu nahen.

Das Gefäßsystem der vorderen Bulbusoberfläche bei Stauungszuständen resp. Glaukom.

Wenn wir nun zur Betrachtung des epibulbären Gefäßsystems unter dem Einflusse von Stauungszuständen übergehen, so ist unter Berücksichtigung der dargelegten Verhältnisse die Beurteilung aller der Änderungen nicht allzu schwierig, die eintreten können und müssen, wenn in irgendeiner Gegend sich ein Passagehindernis entwickelt, die in der Nähe des Schnittpunktes der drei arteriellen und venösen Ringsysteme gelegen ist.

So können wir z. B. den bekannten einfachen Kompressionsversuch (Fuchs) dazu benutzen, an der Binocularlupe die Blutrichtung des gröberen und gröbsten Arterien- und Venenäste festzustellen, speziell auch bei intraocularer Drucksteigerung. Für die Untersuchung der Blutrichtung der feineren und feinsten Gefäßäste ist diese Methode allerdings nicht zu gebrauchen, speziell nicht zum Studium der physiologischen Verhältnisse. Denn dadurch, daß sowohl Arterien als auch Venen in diesen feineren und feinsten Ästen zahlreiche Anastomosen

bilden, ferner dadurch, daß teils rückläufige, teils bogenförmige Verbindungszweige dabei berücksichtigt werden müssen, verwirrt sich erstens einmal bei schwacher Vergrößerung gewaltig das Bild. Zweitens steigert man aber mit dem Kompressionsinstrument den intraocularen Druck und erzeugt bereits pathologische Kreislaufverhältnisse in dem leicht veränderlichen epibulbären Gefäßsystem. So kann z. B. in den Ciliararterien bei anderer Verlaufsweise als direkt auf ein Scleralloch zu speziell in den Verbindungsarmen zu benachbarten Ciliararterien schon durch den einfachen Kompressionsversuch eine der Stase sich nähernde Stromverlangsamung stattfinden.

Wir sind seinerzeit bei Besprechung der normalen epibulbären Gefäßverhältnisse absichtlich nicht auf die feinere Hydromechanik dieses ganzen Systems zu sprechen gekommen, sondern haben diesen Gegenstand bis jetzt aufgespart, um ihn zusammen mit den pathologischen Veränderungen darzustellen.

Betrachten wir z. B. einmal am normalen Auge den arteriellen Verbindungsast zwischen den beiden gezeichneten hinteren ciliaren Sclerallöchern auf Schema 2. Dieser wird je nach Stärke der beiden zu den Sclerallöchern ziehenden Ciliararterien und dem zufälligen Winkel, den beide mit dem Verbindungsast bilden, eine ganz verschiedene Blutrichtung haben. Ist die im Schema unten gezeichnete Arterie dicker, dann ist es ziemlich gleich, ob der Abgangswinkel des Verbindungsarmes im spitzen oder stumpfen Winkel abgeht; der Blutstrom wird nach der schwächeren Arterie zu mit der Differenzgeschwindigkeit beider Ciliararterienstromgeschwindigkeiten fließen. Sind alle Verhältnisse umgekehrt, unbekümmert um den Abgangswinkel von der stärkeren Ciliararterie, ist auch der Blutstrom im Verbindungsarm umgekehrt. Sind nun aber beide Arterien gleich und Stromgeschwindigkeit sowohl als Kaliber ist dasselbe, mithin also auch der intraarterielle Druck, dann hängt die Blutrichtung im Verbindungsarm von dem Winkel ab, unter dem der Arm zu den beiden Hauptarterien steht. Ist dieser Winkel unten spitz und oben stumpf, so fließt das Blut im Arm nach unten und umgekehrt. Außerdem kommt es noch auf die Entfernung vom Scleralloche an, in der der betreffende Verbindungsarm in die Hauptarterien einmündet. Geht der Arm weiter entfernt vom Loche schon ab, so bestimmt wieder mehr der Abgangswinkel die Blutrichtung — das Blut fließt dann mehr entgegen dem Gabelpfeil von der Gabel weg, also wird der Arm dann einfach zum Nebenast derjenigen Arterie, von der er am weitesten vor dem Scleralloche abzweigt. Kurz, man sieht, sehr komplizierte Verhältnisse bedingen die Blutrichtung in denjenigen Arterienbezirken, die wie die Verbindungsarme der Ciliararterien resp. bei deren Fehlen oder nur spärlichem Vorhandensein analog diesen angeordnet sind. Für die Blutversorgung des epibulbären

Bezirks sind diese Verhältnisse normalerweise gleich, d. h. trotz wechselnder Blutrichtung leidet die arterielle Versorgung keinerlei Störung, da das Ziel des Blutstromes ja dasselbe bleibt. Genau den gleichen Gesetzen, wie sie für die Ciliararterien entwickelt wurden, unterliegt das ganze arterielle epibulbäre Gefäßsystem, da es ein großes System solcher Anastomosen, wie wir gesehen haben, in stärkerem oder schwächerem Maße darstellt. Man erkennt, wie scheinbar schwankend also zunächst einmal die Blutrichtung in den einzelnen Anastomosenbezirken sein kann und von was für Bedingungen sie z. B. schon normalerweise abhängig ist.

Ja, in einigen wenigen Fällen konnte ich an normalen Augen in dem Verbindungsarm der Ciliararterien sowohl als äquivalenten Anastomosenästen des arteriellen epibulbären Netzes, also auch in den Anastomosen zwischen Nami conjunctivales posteriores und Abkömmlingen der Ciliararterien, scheinbare Stase beobachten. Man sah oft sekundenlang die Blutsäule stillstehen und nur synchron mit dem Puls maschinenkolbenartige, stoßähnliche Stempelbewegungen ausführen. Und dabei schob sich dann das Ganze langsam nach der einen Richtung weiter oder pendelte hin und her, trotzdem in den Hauptarterien selbst flott der Blutstrom dahinfloß. Oder plötzlich kroch die stagnierende Blutsäule wieder rückwärts, um dann wieder ruckartig ein Stück weiter zu schnellen. Das Bild dieses „Pendelphänomens" wechselt stark. Es tritt ein, ebenso wie die seltene „Pseudostase" bei mathematisch ungefähr gleichen Winkel-, Kaliber- und Abgangsbedingungen der besagten Verbindungs- und Anastomosenäste.

Ganz analoge Verhältnisse wie die beschriebenen können normalerweise auch an den zahllosen Venenanastomosen beobachtet werden. Wohl kommt hier auch „Pseudostase" vor, aber „Pendelphänomene" sind natürlich nicht zu beobachten.

Fragen wir uns nun, wie sich die Verhältnisse bei intraocularer Drucksteigerung selbst gestalten, so wollen wir zunächst aus didaktischen Gründen noch einmal auf den Kompressionsversuch zurückgreifen.

Da dieser nun selbst in der obenerwähnten Anordnung bei Spaltlampenbetrachtung kaum oder doch sehr schwer sich anwenden läßt, weil nämlich bei direktem Druck auf eine Stelle des Bulbus derselbe infolge seiner die Kompression begleitenden Unruhe zu starke Zitterbewegungen ausführt, die eine genauere Spaltlampenuntersuchung sehr erschweren, so muß hier der Kompressionsversuch etwas modifiziert werden, um experimentelle Änderungen in den epibulbären Gefäßen zu beobachten, und zwar in folgender Weise: Während eine Hilfsperson dem an der Spaltlampe sitzenden Patienten die Lider weit auseinander hält und wir den Gefäßverlauf resp. den Blutstrom in ihnen beobachten, verstärkt jetzt die Hilfsperson langsam durch Druck auf

den Bulbus mit Hilfe des das Oberlid oder Unterlid haltenden Fingers den intraocularen Druck, und wir können jetzt bei richtiger Ausführung dieser Versuchsanordnung in manchen Fällen die Folgen dieser Kompression des Bulbus an den epibulbären Gefäßen resp. ihrer Blutströmung eintreten sehen. Und so können wir folgendes feststellen (vgl. Fig. 4):

1. Der Blutstrom in den Ciliararterien wird deutlich langsamer, als er im Bilde der Spaltlampe vor der Kompression dahinfloß, und das Kaliber der Arterien, vor allem ihrer Verzweigungen, kann ein stärkeres werden.

2. In den Verbindungsästen der Ciliararterien und ihrer Verzweigungen — wo solche vorhanden sind — nehmen die Pendelphänomene zu, wenn die Anordnung der Gefäße den oben dargelegten Bedingungen dafür entspricht.

3. Der Blutstrom in den Rami conjunctivales anteriores der Ciliararterien kann an Geschwindigkeit zunehmen, das Kaliber dieser Gefäße dabei mitunter ein größeres werden. Diese Erscheinung ist jedoch sehr undeutlich — ich sah sie in zwei Fällen.

4. Wo sie vorhanden sind, werden die Rami recurrentes anteriores der Ciliararterien deutlich dünner, und der Blutstrom in ihnen verlangsamt sich.

5. Die Rami longi der Arteriae conjunctivales posteriores sowie diese selbst bleiben unverändert oder füllen sich stärker unter Verlangsamung ihres Blutstromes.

6. Das Randschlingennetz bleibt beim Kompressionsversuch unverändert.

7. Die echten Ciliarvenen zeigen, wenn sie vorhanden sind, entweder vermindertes Kaliber und Verlangsamung ihres Blutstromes, der sich bei steigendem Druck bis zur Stase vermehren kann, je nach den rückwärtigen Verbindungsverhältnissen, oder sie können auch bei der Stromverlangsamung Erweiterung zeigen.

8. Der Ringplexus und seine Zuflüsse aus der Sclera bleiben auch bei starkem Druck zunächst völlig unverändert. Bei längerer Dauer des letzteren, die an der Spaltlampe aber kaum durchführbar ist, erweitern sich langsam seine den unechten Ciliarvenen zunächst zufließenden Äste unter Verlangsamung des Blutstromes.

9. Die unechten Ciliarvenen können dann auch deutlicher hervortreten und sich bei starkem Druck auf den Bulbus unter Verlangsamung ihres Blutstromes erweitern.

10. Das gleiche gilt für sämtliche in ihn einmündenden Äste aus der benachbarten Conjunctiva und Episclera.

11. Der venöse Verbindungsarm zwischen vorderen und hinteren Sclerallöchern zeigt, wenn er vorhanden ist, bei starkem Druck pupillofugalen oder -petalen Blutstrom, je nach den Venenverhältnissen des vorderen Sclerallochs.

12. Die Venae conjunctivales posteriores und ihre Äste bleiben unverändert.

Alle diese genannten Erscheinungen finden wir nun auch bei spontaner Drucksteigerung, dem Glaukom, in allen seinen verschiedenen Stadien. Natürlich ist das so zu verstehen, daß wir alle die genannten Symptome zusammen oder gesondert bei glaukomatösen Zuständen antreffen können; schon deshalb werden wir sie niemals in einem Falle vereinigt sehen, weil dabei auch atypische und seltenere Gefäßverläufe berücksichtigt sind. Die Drucksteigerung spielt dabei im allgemeinen eine größere Rolle, was die Sichtbarkeit der Symptome betrifft, als die Dauer des Prozesses; wenn auch in späteren Stadien des Glaukomprozesses wieder der Druck zu sinken pflegt oder sinken kann, infolge Ciliarkörperatrophie, so können wir aber doch die beschriebenen Gefäßveränderungen trotz niederen Druckes zu sehen bekommen.

Der Kompressionsversuch zeigt nur sehr inkonstant die beschriebenen Gefäßveränderungen. Das hängt einmal damit zusammen, daß die künstliche Drucksteigerung nur selten zu einer wirklichen Drucksteigerung zu führen pflegt und außerdem zur Erzeugung deutlicher Gefäßveränderungen die Dauer des Versuchs aus begreiflichen Gründen nicht ausreichen kann. Auf der anderen Seite aber dürfen wir — und das ist dabei wohl das Wesentliche — nicht die künstliche Drucksteigerung durch einfache Kompression des Bulbus mit der glaukomatösen identifizieren. Denn bei dieser liegen die feineren hydromechanischen Innenverhältnisse doch anders. Bei glaukomatösen Zuständen erfolgt die Drucksteigerung aus inneren Gründen durch Verstopfung der Abflußwege des Lymphgefäßsystems und sekundär erst dann auch der Blutgefäße; während die einfache Bulbuskompression normale Abflußwege antrifft, die sehr wohl den gesteigerten Außendruck auf den Bulbus mit erhöhter Tätigkeit beantworten können, so daß der Hydromechanismus der Abflußwege doch noch derselbe bleibt, wenigstens für die relativ kurze Dauer der Untersuchung.

Die Beobachtung des Bulbus bei glaukomatösen Zuständen lehrte uns aber dieselben Gefäßveränderungen feststellen wie bei den wenigen, gelungenen Kompressionsversuchen. Auch dabei erschien entweder das eine oder andere Symptom, ganz wie bei den Kompressionsversuchen; aber außer diesen oder jenen der obenerwähnten Veränderungen zeigte die Spaltlampe speziell bei glaukomatösen Zuständen noch einige weitere Stauungsmöglichkeiten (vgl. Fig. 4):

13. Das Randschlingennetz kann sowohl in den arteriellen als venösen Komponenten stärker hervortreten, der Blutstrom in ihnen eine gewisse Trägheit zeigen gegenüber der sonst an Normalen zu beobachtenden Geschwindigkeit. Diese Trägheit spricht sich vor allem an den Übergangsstellen der arteriellen zu den venösen Capillaren aus, aber auch

an diesen selbst. Doch alle diese Verhältnisse treten am Randschlingensystem erst bei längerer oder sehr akuter Stauung hervor, also bei absolutem oder akutem Glaukom.

14. Der Ringplexus bleibt zunächst unverändert und beteiligt sich erst nach längerer Dauer der Stauung; dann zeigt er deutliche Verlangsamung des Blutstromes und Erweiterung der ihn zusammensetzenden venösen Gefäßelemente, speziell seiner Zuflüsse aus Episclera und Conjunctiva, während die unmittelbar aus den feinen, vorderen ciliaren Sclerallöchern herauskommenden verengt erscheinen.

15. Auch bei glaukomatösen Zuständen zeigt der venöse Verbindungsarm zwischen vorderen und hinteren Sclerallöchern — wenn er vorhanden ist — unter beträchtlicher Erweiterung rückläufigen, also pupillofugalen und nur selten pupillopetalen Blutstrom, je nach dem Vorhandensein von echten vorderen Ciliarvenen und deren weiteren rückwärtigen Verbindungen.

16. Die Rami longi der Venae conjunctivales posteriores können bei starker Stauung infolge hoher intraocularer Drucksteigerung ihre Blutrichtung umkehren — d. h. der venöse Blutstrom fließt pupillenwärts in ihnen, mischt sich dem Ringplexus bei und strömt durch ihn resp. die unechten Ciliarvenen wieder zurück nach dem Lidwinkel.

17. Das gleiche Phänomen der „Umkehrung des Blutstromes" bei Drucksteigerung können auch die „Pseudociliararterien" — wenn sie vorhanden sind — zeigen, und zwar dann, wenn vor Einmündung in das hintere Scleralloch sehr günstige Verbindungen außerhalb desselben mit dem perilimbären Ringplexus bestehen und der „Intermediärarm" sehr schwach entwickelt ist. Dann ist natürlich auch in diesem die Blutrichtung wieder pupillopetal. Dieses ganze Phänomen der Umkehrung des Blutstromes in den „Pseudociliararterien" ist sehr selten.

Den aufgestellten Sätzen hätte ich noch einiges erläuternd beizufügen.

Was zunächst die beobachteten Veränderungen des arteriellen Systems betrifft (Punkt 1—4 bzw. 5), so erklären sich die Erscheinungen rein mechanisch durch einfache Bremsung des arteriellen Blutstromes in den Durchtrittslöchern der Sclera resp. einer Hemmung der intraocularen Stromgeschwindigkeit. Dabei muß aber genau die auseinandergesetzte Verlaufsart der einzelnen Äste und die Winkelgröße ihrer Anastomosen bildenden feineren Verzeiwgungen berücksichtigt werden. An solchen mehr oder minder mathematischen „Indifferenzstellen" können wir dann bei Drucksteigerung deutlich die „Pendelphänomene" wahrnehmen, die bei Normalen viel seltener sind. Da die Vis a tergo durch das Stromhindernis eine relativ größere geworden ist, so resultiert daraus teils eine Geschwindigkeitsvermehrung des Blutstroms, wie sie bei den Rami conjunctivales anteriores eintreten kann, teils eine Er-

weiterung des Gefäßes, teils eine Stromverlangsamung durch Abflußbehinderung. Durch die relative Steigerung der Vis a tergo, die außer der Strombehinderung intraocular auch auf Rechnung der beschriebenen Verbindungen mit den Arteriae conjunctivales posteriores mit zurückzuführen ist, wenn auch nur in ganz geringfügigem Grade, resultiert an geeigneten Stellen natürlich eine erhöhte Neigung zu Strom- und Druckwettstreit in einzelnen Indifferenzzweigen der feineren Anastomosen, die sich in Pendelphänomenen resp. temporärer Stase dokumentieren kann.

Die unter Punkt 4 erwähnte Verdünnung der Rami recurrentes anteriores der Ciliararterien ist eine Folge der Abklemmung ihrer Ursprungsstellen resp. der ihnen benachbarten Arterienstrecken.

Das Randschlingennetz, das bei länger anhaltender oder akut einsetzender starker Drucksteigerung auch makroskopisch stärker venös hervortreten kann, wird aus diesen Gründen weniger mit arteriellem Blut versorgt, wenn auch die Rami conjunctivales anteriores der Ciliararterien und die Rami longi der AA. conjunctivales posteriores vikariierend in gewissem Grade eintreten können. Und dazu kommt nun der Umstand, der auch die Punkte 7—17 begründet, daß in dem gesamten epibulbären Venensystem mit all seinen an der Spaltlampe und auch makroskopisch schon erkennbaren Verzweigungen und Anastomosen von dem Übergange des Ringplexus in die unechten vorderen Ciliarvenen her eine allmähliche, diese stärker füllende Abflußverlangsamung einsetzt. Erstens dürfte dies eine Folge der verminderten arteriellen Zuflüsse sein, zweitens aber kommt vielleicht jetzt das venöse Blut in den außerhalb des epibulbären Systems befindlichen venösen Anastomosenringen ein gewisses relatives hydrostatisches Übergewicht, so daß das mit verminderter Vis a tergo vom Ringplexus herkommende Venenblut die extrabulbären Venenverbindungen schwerer erreichen kann. Dabei kann sogar eine dauernde oder zeitweilige Umkehrung in den indifferenter gelegenen Venenzweigen, wie wir gesehen haben, erfolgen.

Mit dieser Auffassung der Dinge ist nicht gesagt, daß nun die epibulbären Venenbahnen bis zum Lidwinkel dicht gefüllt und gestaut sein müssen. Das würde ein falsches Bild geben, Man sieht das auch bei glaukomatösen Zuständen so gut wie nie.

Zu so weit führender Ansackung von venösem Blut in den unechten Ciliarvenen braucht es auch niemals zu kommen, denn vorher beginnt jetzt der bis dahin noch ganz oder fast unveränderte venöse Ringplexus sich langsam anzufüllen, und so sehen wir es zu einer in der Gegend des Ringplexus sich ausbildenden venösen Ciliarinjektion kommen, trotzdem die Zuflüsse aus der Sclera verengt erscheinen, also vermindert sind. Dieser Status bleibt dann be-

stehen, ein gewisses Gleichgewichtsverhältnis ist hergestellt, und wir sehen als Ausdruck dafür nur die venöse Ciliarinjektion und die erweiterten, vereinzelten Stämmchen der unechten vorderen ciliaren Venen, und zwar aus den dargelegten Gründen nur im corneanahen Teile. Auch der mit Annäherung an das den Lidwinkeln benachbarte Drittel des epibulbären Gefäßbereiches jeder Hälfte, also der nasalen und temporalen, schnell besser werdende Abfluß ist ein Grund für die fehlende venöse Injektion dieser Gegend. Injektion der vorderen unechten Ciliarvenen erlischt in dem Augenblicke, da sie diese gewissermaßen als „Wasserscheide" aufzufassende Gegend erreichen.

Wir sehen also, verminderte arterielle Zufuhr auf der einen und venöse Rückstauung relativer Natur auf der anderen Seite können wahrscheinlich das Bild der venösen Komponente der pericornealen Gefäßinjektion bei glaukomatösen Zuständen erzeugen. — Dazu kommt die offenbar in oder unter der Sclera stattfindende Abklemmung der arteriellen Ciliararterienzweige und Anastomosen und die Einschaltung der epibulbären Abflüsse in die drei sich schneidenden venösen Ringsysteme.

Wäre ein erhöhter venöser Abfluß die Ursache der an der Spaltlampe oft zu konstatierenden Erweiterung der vorderen „unechten Ciliarvenen", so müßte man auch, wie schon Heerfordt hervorhob, eine Injektion dieses Plexus erwarten. Aus unseren Untersuchungen geht aber hervor, daß die Zuflüsse zu diesem Plexus, soweit sie aus dem Bulbus resp. den Sclerallöchern stammen, vermindert und nicht erhöht unter dem Einflusse der glaukomatösen Drucksteigerung erscheinen. Als konsekutives Moment dieser einseitigen Zuflußverminderung setzt aber jetzt von den drei Anastomosenringen her vielleicht ein gewisses relatives Übergewicht ein, unter dessen Einfluß sich zunächst die gröberen Stämmchen der vom Ringplexus wegziehenden Venen erweitern, d. h. also, die unechten vorderen Ciliarvenen. Der Ringplexus beteiligt sich dabei zunächst nur wenig, da sein Gesamtinhalt zunächst noch genügend Raum bietet. Erst in späteren Stadien des Glaukoms und bei längerer Drucksteigerung, vor allem beim akuten Ansteigen des Druckes, sehen wir dann auch den Ringplexus sich venös injizieren.

Wenn wir das Schema 5 betrachten, das die Nebenschaltung des Bulbus in den drei sich schneidenden Ringsystemen darstellt, so ist ersichtlich, daß die Blutmenge des epibulbären Systems eine äußerst leicht bewegliche, sehr labile und je nach den intraocularen Druckverhältnissen eine bald mehr hierhin, bald mehr dorthin rollende einheitliche Säule darstellt. Dieses leichtbewegliche hydrostatische System muß sich den intraocularen Druckschwankungen in weiten Grenzen leicht und spielend anpassen und jede eine bestimmte Druckänderung

überschreitende Störung seiner hydrostatisch-mechanischen Stabilität mit den dargelegten Erscheinungen beantworten.

Die große Mannigfaltigkeit, die dabei infolge der so überaus wechselvollen Gefäßverlaufsweise das Bild beherrscht, spiegelt sich auch in der Literatur wider, die über diesen Gegenstand erschienen ist, und erklärt, warum wir so oft voneinander ganz verschiedene und sich manchmal sogar scheinbar widersprechende Ansichten finden können.

Schon lange war es bekannt, daß die vorderen Ciliarvenen und die tieferen episcleralen Venen bei glaukomatösen Zuständen manchmal erweitert gefunden wurden. Auch bei der pathologisch-anatomischen Untersuchung fand sie Elschnig erweitert und ebenso Bartels in einem Falle. Verengt oder sogar verschlossen waren sie in zwe andereni Fällen. Dasselbe fanden Birnbacher und Czermak.

Die vorderen und hinteren Ciliararterien beschreibt Wehrli in einem Fall als normal, im anderen zeigten sich an einzelnen verdickte Wandungen. Birnbacher und Czermak fanden die vorderen Ciliararterien verengt, ersterer in einem frischen Falle dieselben normal. Elschnig sah die vorderen Ciliargefäße erweitert und Entarteriitis. In einem Falle Bartels' waren aber die vorderen Ciliararterien in der Sclera fast ganz obliteriert, im anderen Falle hochgradig verengt, in einem dritten Falle teils verengt, teils aneurysmenartig streckenweise erweitert.

Dasselbe Verhalten sahen wir mit der Spaltlampe häufig an normalen Ciliararterien, wie oben dargelegt wurde[1]). Bei glaukomatösen Zuständen und längere Zeit andauernder Stauung ist das noch in viel ausgesprochenerem Maße der Fall. Da sieht man auch, wie auf Schema 6 gut erkennbar ist, teils ampullenförmige Auftreibungen im Verlaufe der sich dann stärker geschlängelt zeigenden Ciliararterien sowohl als auch ihrer Verzweigungen und namentlich an den Umbiegungsstellen der weiteren Schlangenwindungen eine oft ziemlich bedeutende Kaliber-erweiterung.

Aber auch an den Venen kommen infolge der chronischen Stauung ähnliche Erscheinungen vor. Man sieht dann ebenfalls stärkere Schlängelung der normalerweise meist mehr gerade oder nur sanft gewellt verlaufenden echten oder unechten vorderen Ciliarvenen. Ferner zeigen sich die ampullenförmigen Auftreibungen und Kalibervergrößerungen an denselben Stellen wie bei den Arterien, wenn das auch entschieden seltener ist (vgl. Fig. 6 u. 7).

Im allgemeinen ist auch bei längerer Dauer der Drucksteigerung niemals das epibulbäre Venensystem mit solchen Veränderungen in dem Maße versehen wie das arterielle, was wohl mit dem höheren Binnendrucke der Arterien und mit dem verhältnismäßig viel niedrigeren

[1]) Vgl. die Bemerkungen am Schlusse der Arbeit.

Binnendrucke in den Venen zusammenhängt. Allerdings ist dabei zu beachten, daß die Venen viel dünnwandiger und widerstandsloser sind.

Kurz vor ihrem Eintritte in die hinteren ciliaren Sclerallöcher zeigen sich bei längerer Dauer der Stauung die Ciliararterien ebenfalls leicht ampullenförmig erweitert und aufgetrieben, außer der stärkeren Schlängelung, was ebenfalls wohl das rein mechanische Stauungsmoment der Arterie unmittelbar vor dem Eintritte in den Bulbus zum Ausdruck bringt. Vielleicht bilden außerdem auch noch Kaliberschwankungen der betreffenden Gefäßwandungen ein gewichtiges Kausalmoment.

In neuester Zeit war es Heerfordt, der sich ausführlich mit der Frage beschäftigte, ob die bei glaukomatösen Zuständen häufig zu findenden Erweiterungen der vorderen Ciliargefäße den Venen oder Arterien zuzuzählen sind. Er hat Kompressionsversuche nach der Fuchsschen Methode angestellt und kommt zu dem Schluß, daß diese Gefäße Arterien, und zwar speziell die Ciliararterien, sein müßten, wofür er folgende Gründe anführt:

1. „Die fraglichen Gefäße sind ebenso wie die AA. ciliares anticae Stämme mit keinen oder verhältnismäßig wenigen Ästen. Sie zeigen keine Spur der für die vorderen Ciliarvenen typischen zahlreichen brachioplexiformen Verzweigungen."

2. „Die erweiterten Gefäße sind gleich den normalen Arterien meist mehr oder weniger geschlängelt, während die vorderen ciliaren Venenstämme bekanntlich gerade oder fast gerade verlaufen."

3. „Sie werden von feinen Gefäßen begleitet, die infolge ihrer Anordnung, Verlauf und Verzweigung als vordere ciliare Venen aufgefaßt werden müssen."

Die Nernstspaltlampe beweist, daß diese Anschauungen richtig sind, speziell was die Arterien betrifft. Nur müssen wir hinzufügen, daß die gerade an der Spaltlampe auffälligen Ampullenbildungen und speziell die Erweiterungen des Biegungsknickes und des Stammes unmittelbar vor Eintritt in das Scleralloch dafür zu sprechen scheinen, daß diese Erweiterungen die Gefäßwandungen wohl nicht gleichmäßig treffen und wohl nicht einfach durch ein Nachgeben der Gefäßmuskulatur zustande kommen können. Das Studium an der Spaltlampe drängte vielmehr uns die Überzeugung auf, daß hier wohl allein rein mechanische Verhältnisse in der Gegend der Sclerallöcher, sklerosierende Prozesse oder irgendein verstopfendes Agens o. dgl. die oben dargelegten Bilder erklären.

Die Seltenheit des Vorkommens der den Ciliararterien unmittelbar entsprechenden echten vorderen Ciliarvenen müssen wir Heerfordt bestätigen, wenn wir sie an der Spaltlampe auch um vieles häufiger fanden als Heerfordt mit der Binocularlupe. Wenn Heerfordt ausschließlich die Injektion des Bulbus bei glaukomatösen Zuständen

eine arterielle der Ciliararterien sein läßt und eine venöse nur in denjenigen seltenen Fällen zugesteht, wo gleichverlaufende Ciliarvenen statt der schwächer entwickelten Arterien vorhanden sind, so fanden wir doch regelmäßig auch die oben beschriebene, mehr oder minder ausgesprochene Beteiligung der Venen. Betreffs der zunächst nicht sichtbaren Erweiterung des episcleralen Plexus stehen wir mit Heerfordt auf demselben Standpunkt.

Bevor wir zum Schlusse noch einmal das Gesagte in kurze Sätze zusammenfassen, wollen wir anhangsweise und des Vergleiches halber an dieser Stelle noch bemerken, daß man bekanntlich im höheren Lebensalter außer den vorderen Ciliarvenen und -arterien auch diese oder jene Gefäße der Conjunctiva bulbi einmal mehr oder weniger deutlich erweitert und geschlängelt in solchen Augen finden kann, die nichts mit Glaukom oder Drucksteigerung zu tun haben. So weist Streiff auf solche aneurysmatische Erweiterungen in den Gefäßen der Bulbusbindehaut hin und führt sie auf Lues, Gicht, Diabetes usw. zurück[1]).

Die Ciliararterien zeigen dann verdickte Wandung und verengertes Lumen, jedoch kaum verlangsamten Blutstrom, obwohl Kaliberschwankungen dabei häufig sind. Wenn auch sacciforme Erweiterungen vorkommen können, so pflegen doch die Ampullenbildungen vor Eintritt in die Sclera meistens zu fehlen, und alle die für glaukomatöse Zustände an der Spaltlampe beschriebenen Verhältnisse der Zirkulation sind dabei zu vermissen. Wichtig ist, daß vielleicht auch hier, namentlich bei etwas verschiedenen Bildern auf beiden Augen, die „relativen Druckwerte" eine gewisse Rolle spielen und damit unmerklich in das Bereich des Präglaukoms hinüberleiten können, speziell bei vorhandener Pigmentverschiebung.

Wenn wir damit am Schlusse unserer Betrachtungen angelangt sind, so können wir als Frucht unserer Beobachtungen betreffs der bei glaukomatösen Zuständen oft zu konstatierenden Erweiterung vorderer Ciliargefäße diese Mitteilung mit folgenden Thesen beschließen:

1. Die Spaltlampenuntersuchung bestätigt die Tatsache, daß die von Heerfordt bei glaukomatösen Zuständen oft gefundenen erweiterten und geschlängelten vorderen Ciliargefäße Arterien sind.

2. Die Spaltlampe zeigt ferner, daß auch die vorderen „unechten" Ciliarvenen erweitert und mitunter stärker geschlängelt angetroffen werden können.

3. Bei Vorhandensein echter Ciliarvenen können diese entweder verengt oder erweitert sein, je nach ihrer Anastomosenbildung mit den venösen Ringssytemen.

---

[1]) Streiff betont ferner, daß solche Erweiterungen, wenn sie im Limbus sichtbar werden, auf Zirkulationsstörungen im Auge selbst hindeuten, besonders im Corpus ciliare und der Aderhaut.

4. Die Erweiterung der vorderen echten und unechten Ciliarvenen kann auch ohne Beteiligung des episcleralen Venenplexus stattfinden durch wahrscheinlich relative Rückstauung des Venenblutes von den Verbindungsvenen aus den venösen Ringsystemen her.

5. Öfter, als man bisher annahm, sind echte Ciliarvenen vorhanden und können bei anderem Verlaufe der Ciliararterien schwächere Ausbildung oder völligem Fehlen derselben an der betreffenden Stelle durch Rückstauung von den venösen Ringsystemen her als Pseudociliararterien imponieren.

6. Bei glaukomatösen Zuständen strömt aus dem vorderen Bulbusabschnitte das Venenblut nicht in vermehrter, sondern in verminderter Menge, so daß mithin eine Retention von Venenblut im Innern des Bulbus wahrscheinlich ist.

7. Einer Sperre der Vortexvenen scheint daher auch ein ähnlicher Vorgang im vorderen Bulbusabschnitt zu folgen.

8. Für diese „vordere bulbäre Venensperre" bei glaukomatösen Zuständen spricht auch das Bild der neugebildeten oder erweiterten Irisvenen in Fällen von fortgeschrittenerem oder absolutem Glaukom, wie es seinerzeit in Mittlg. 3 beschrieben wurde.

9. Eine sichtbare Erweiterung des episcleralen Ringplexus tritt erst bei stärkerer oder lang angaltender Drucksteigerung ein.

Je nach dem Druckwerte schwankt natürlich auch bei glaukomatösen Augen das geschilderte Bild in weiten Grenzen, und die angeführten Verhältnisse stellen nur den großen Durchschnitt dar. Sie vereinigen mithin alle beobachteten Möglichkeiten in einem Bilde. Das sei zur Beurteilung unserer Ergebnisse noch einmal ausdrücklich hervorgehoben: man darf daher nicht erwarten, alle die beschriebenen Verhältnisse an jedem glaukomatösen Auge zu finden.

Literatur.

1. Augstein, Gefäßstudien an der Hornhaut und Iris. Zeitschr. f. Augenheilk. 8. 1902.
2. — Heidelb. Ber. 1902, S. 165.
3. — Pigmentstud. am leb. Auge. Klin. Monatsbl. 1912. Heft 1.
4. Bartels, zit. nach (21).
5. Best, Münchn. med. Wochenschr. (Sitzungsber. f. Naturf. u. Heilk. zu Dresden) 1907. Heft 17.
6. Birnbacher, zit. nach (21).
7. Brückner, Klin. Stud. über Hornhautgefäße. Arch. f. Augenheilk. 1909. Bd. 62.
8. — Zeitschr. f. Augenheilk. 20, 401. 1908.
9. Czermak, zit. nach (21).
10. Elschnig, zit. nach (21).
11. Erggelet, Klin. Monatsbl. f. Augenheilk., Dezember 1914.
12. Friedenwald, Der sichtbare Blutstrom in neugebildeten Hornhautgefäßen. Zentralbl. f. prakt. Augenheilk. 1888, S. 33.

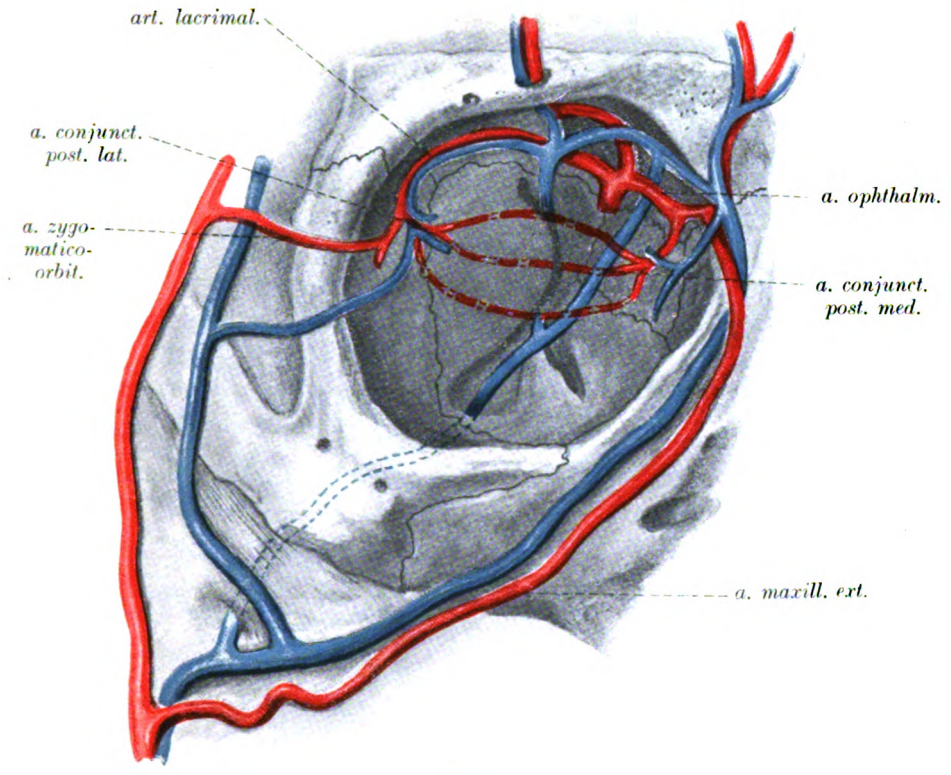

Fig. 1.

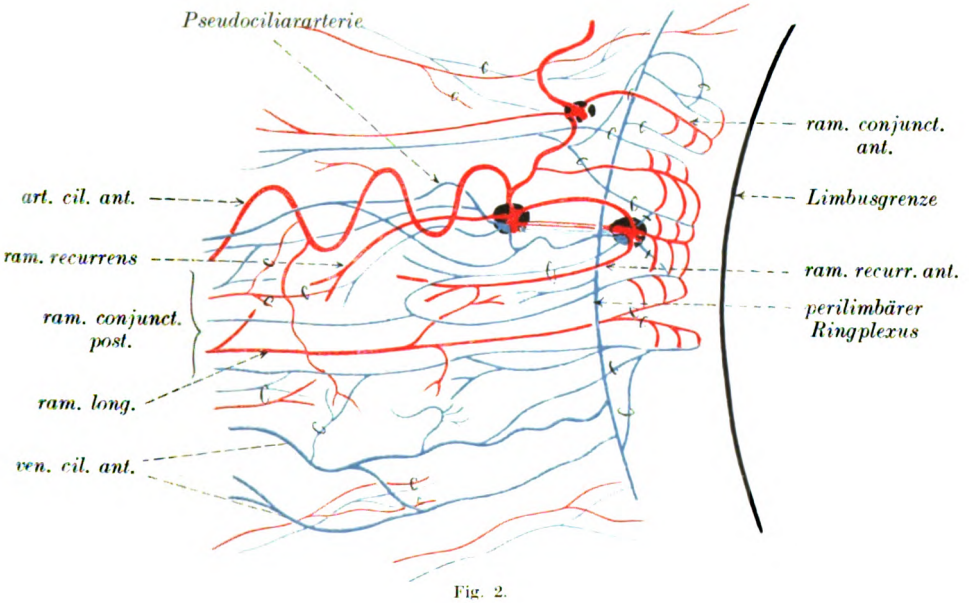

Fig. 2.

Verlag von Julius Springer in Berlin.

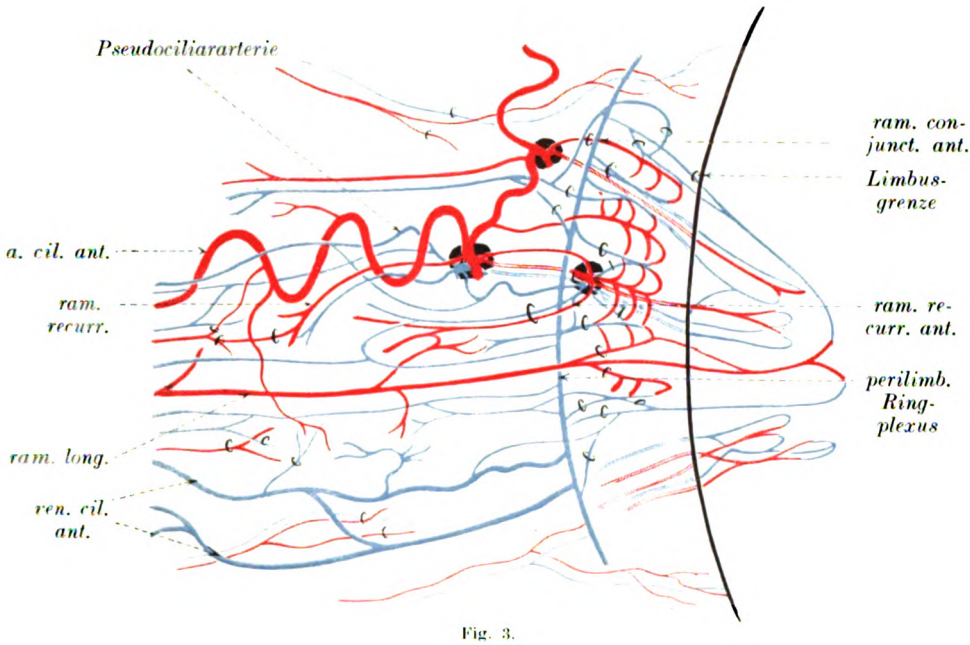

Fig. 3.

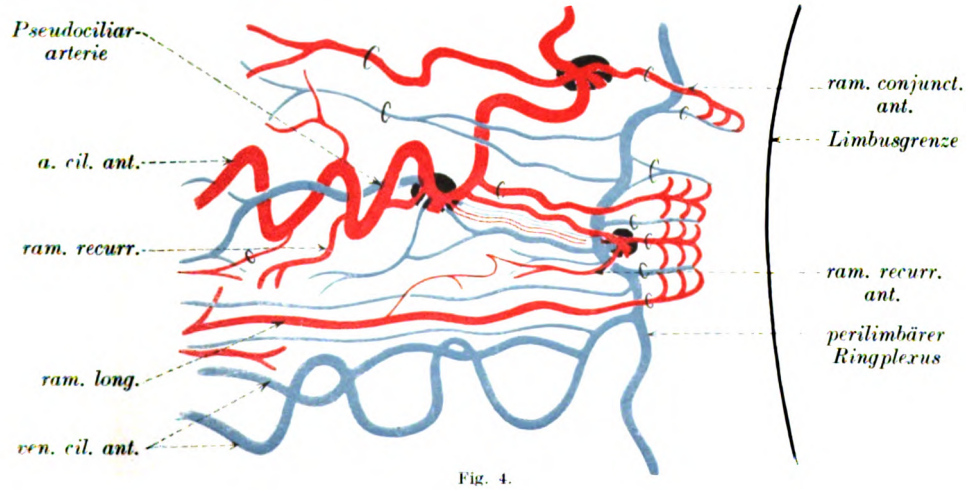

Fig. 4.

Verlag von Julius Springer in Berlin.

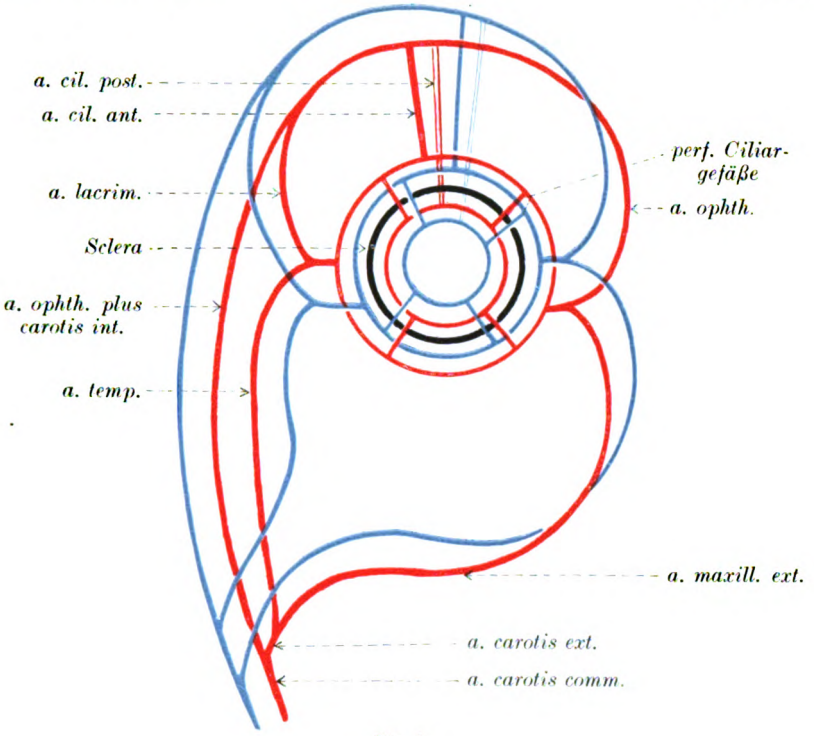

Fig. 5.

Fig. 6.

Fig. 7.

Verlag von Julius Springer in Berlin.

13. Fuchs, zit. nach (15).
14. Heerfordt, C. F., Betracht. u. Unters. über d. Pathogen. d. Glaukoms. v. Graefes Arch. **78**, 1911.
15. — Über d. glauk. Erw. d. perf. vord. Ciliarg. Heidelb. Ber. 1913.
16. Hirschberg. Zentralbl. f. prakt. Augenheilk. 1886, S. 333.
17. Krauß, W.; Beitr. z. Anat., Physiol. u. Pathol. d. orbit. Venensyst. Arch. f. Augenheilk. **66**, 165. 1910.
18. Leber, in Gräfe-Sämischs Handbuch d. Augenheilk. **2**, Abt. 2. 1903.
19. Reimar, Die sichtb. Strömg. u. d. Zerfall d. Blutsäulen in d. Netzhaut-, Hornhaut- u. Bindehautgef. Zeitschr. f. Augenheilk. **9**, 173.
20. Schleich, Sichtbare Blutströmg. in f. oberfl. Gef. d. Augapfelbindehaut. Klin. Monatsbl. f. Augenheilk. **3**. 1902.
21. Schmidt-Rimpler, zit. nach (18), 6. Abtlg. **1**. 1908.
22. Stargardt, Über Pseudotuberkulose u. gutart. Tub. usw. Leipzig 1903. (v. Graefes Arch. **55**.)
23. Streiff, Zur method. Unters. d. Blutzirkul. usw. Klin. Monatsbl. f. Augenheilk. September 1914.
24. Verf., v. Graefes Arch. **92**, Heft 3 u. **93**, Heft 2.
25. Wehrli, zit. nach (21).

Berichtigung.

In Mittlg. 4 (v. Graef. Arch. f. Ophth. **93**, 2) wurde auf S. 155 in Zeile 9 u. 17 statt des richtigen Namens Elschnig versehentlich der Name Lauber gesetzt. Die Verwechslung beruhte auf einem Mißverständnisse des Hinweises Elschnigs in v. Graefes Arch. f. Ophth. **65**, S. 433, Zeile 11 auf die von Lauber hinzugefügte Anmerkung unter der Seite.

Nichtberufliches Augenzittern.

II. Teil.

Von

Dr. Joh. Ohm,
Augenarzt in Bottrop.

Mit 38 Textfiguren und 37 Tabellen.

(Zum Andenken an Gottfried Wilhelm von Leibniz*) zur 200. Wiederkehr seines Todestages [14. November 1716].)

Nachtrag.

Die kleine, im vorigen Aufsatz veröffentlichte Sammlung von Nystagmusfällen soll noch durch einige nachträgliche Beobachtungen ergänzt werden, deren Verwertung bei der weiteren Erörterung von Nutzen ist.

Fall 14. Heinrich L., 47 Jahre alt. Augenzittern seit Kindheit. Eine Tochter leidet an Schielen.

R. $-1{,}0$ Di cylindr. $\uparrow = {}^4/_8$.
L. $-0{,}5$ Di cylindr. $\uparrow = {}^4/_9$.

Wagerechtes Augenzittern, bei geradeaus und bei seitlich gerichtetem Blick meistens von pendelförmigem Charakter. Bisweilen mischen sich blitzschnelle Rucke dazwischen (Fig. 59), die um so häufiger sind, je peripherer die Blickrichtung, und zwar sind sie bei Linksblick nach links (Fig. 60a—b), bei Rechtsblick nach rechts gerichtet; in letzterem Fall sind sie aber seltener als in ersterem.

Fig. 61 (Fortsetzung von 59) zeigt auf längerer Strecke bei Blick geradeaus nur Pendelzuckungen.

70.″—80.″ >18 Pendelzuckungen à 1,8.

Fig. 62, aufgenommen bei 20° gesenktem Blick, weist hauptsächlich Pendelzuckungen mit eingestreuten Linksrucken auf.

18.″—24.″ <13 Pendelzuckungen à 2,16.

Ferner besteht zeitweise Kopfzittern in Form von Schütteln. Es gelang mir nicht, es mittels der Registrierung zu fassen.

Fall 15. Georg M., 23 Jahre alt. Im Alter von 9 Monaten nach Krämpfen erblindet, mit 2 Jahren auf beiden Augen einmal an grauem Star operiert, mit 12 Jahren auf dem rechten Auge noch einmal. Keine Brille bis jetzt (!).

R. $+8$ Di sphär. comb. $+2$ Di cylindr. $= {}^4/_{20}$.

*) Der Verordnungen erwirkt hat, daß Ärzte in bestimmten Zeitabschnitten ihre Beobachtungen niederzulegen haben (Stimmen der Zeit, Nov. 1916, S. 169).

Fig. 59.

Fig. 60a.

Fig. 60b. 50-K.-Glühl.

70. Sekunde 80. 90.

Fig. 61. Blick 0° 0°. Tageslicht + 50-K.-Glühl.

20. Sekunde 30. 40.

Fig. 62. Blick - 20° 0°. 50-K.-Glühl.

Fall 14.

L. nur Lichtschein. Keine zentrale Einstellung. R. Linsenlosigkeit mit klarem Pupillengebiet. L. obere Hälfte der Pupille von Linsenresten ausgefüllt, untere ganz klar. Zarte Netzhautablösung in der unteren Hälfte.

Lichtsinn nach 45 Minuten Dunkelaufenthalt = 16 664 R. E. (Nagel).

Fortwährendes Augenzittern, dessen Richtung auf dem rechten Auge unklar, auf dem linken leicht schräg von unten innen nach oben außen (nahe der Horizontalen) ist. Bei Geradblick ist es mitunter rein pendelförmig (l. > r.); bei Rechtsblick tritt häufig Ruckzittern hinzu, das manchmal großschlägig und schnell und unregelmäßig ist (r. > l.); bei Linksblick mischen sich den Pendelzuckungen viele Rucke nach oben bei (l. > r.). Es ist dem Kranken sehr schwierig oder unmöglich, eine gewisse Blickrichtung einige Zeit beizubehalten. Während des Zitterns stehen die Augen meistens parallel; mitunter fängt das linke Auge aber an, ca. 30° nach innen zu schielen, wobei das Augenzittern schwächer wird.

70. Sekunde 80.

Fig. 63. Fall 15: Blick 30° 20°. Tageslicht + 50-K.-Glühl. Senkrechter Hebel 10 : 40 cm.

Dieses Einwärtsschielen kann wegen der Linsenlosigkeit nicht auf Anstrengungen der Akkommodation zurückgeführt werden, sondern muß eine andere Ursache haben, die später erörtert wird.

Fig. 63 zeigt ein schnelles, kleinschlägiges Pendelzittern, das von dem der Bergleute in der Kurve nach Ablauf und Dauer der Zuckungen sowie dem begleitenden Lidkrampf nicht zu unterscheiden ist.

67.″—77.″ 41,5 Pendelzuckungen à 4,15.

Fall 16. Robert B., 38 Jahre alt. R. vor 20 Jahren Sehstörung infolge von grauem Star, der 2 Jahre später operiert wurde.

R. +11 Di sphär. comb. +1,0 Di cylindr. = $^4/_4$.

L. +1,0 Di sphär. = $^4/_4$.

Das rechte Auge schielt ungefähr 30° nach außen und macht bei allen Blickrichtungen feine Zitterbewegungen, während das linke Auge stillsteht.

Bielschowsky hat darauf hingewiesen, daß einseitige Sehschwäche oder Blindheit sehr häufig mit langsamen senkrechten Pendelbewegungen verbunden ist, wobei das gute Auge sich ganz ruhig verhält. Ich kann diese Beobachtung bestätigen. In dem vorliegenden Falle handelt es sich aber um ein echtes senkrechtes Ruckzittern nach oben, das zweifellos im Gefolge der Sehstörung aufgetreten ist.

Registrierung mit senkrechtem Hebel 10 : 40 cm. Tageslicht + 50-K.-Glühlampe, die vom linken Auge fixiert wird (Fig. 64).

10. Sekunde 20.

Fig. 64. R. A. 20° nach unten gerichtet. Tageslicht + 50-K.-Glühl. Senkrechter Hebel 10 : 40 cm.

Einfluß der Augenstellung.

Kurve 1. Blick des linken Auges 0°—30°. (R. A. ist dabei geradeaus gerichtet.)

0."—10."	16	Aufrucke
20."—30."	15,75	„
30."—40."	21	„
30."—40."	24	„
40."—45."	23	„
45"	99,75	Aufrucke à 2,21

Kurve 2. Blick —10° —30°.

0."— 5."	14	Aufrucke
10."—20."	23,5	„
20." —30."	19,5	„
25"	57	Aufrucke à 2,28

Blick —20° —30°.

0."—10."	21,75	Aufrucke (Fig. 64)
12."—22."	21	„
22."—28."	11,5	„
26"	54,25	Aufrucke à 2,08

Kurve 3. Blick —30° —30°.

0."—10."	18	Aufrucke
10."—20."	18,75	„
20."—30."	15,25	„
30"	52	Aufrucke à 1,73

Blick —40° —30°.

0."—10."	15,6	Aufrucke
10."—20."	17,5	„
20."—29."	20	„
29"	53,1	Aufrucke à 1,83

Kurve 4. Blick +10° —30°.

0."—10."	24	Aufrucke
10."—20."	22	„
20."—30."	21,5	„
30"	67,5	Aufrucke à 2,25

Die Zuckungsdauer ist somit in der Horizontalen geringer als bei tiefer Blicksenkung.

Einfluß des Lichtes.

Kurve 6. Blick des linken Auges immer —20° —30°.
Zuerst Tageslicht + 50-K.-Glühlampe:

0."— 7."	12,5	Aufrucke à 1,8
8." Tageslicht weg:		
7."—13."	9,6	Aufrucke à 1,6
14." Glühlampe weg:		
16."—26."	13	Aufrucke à 1,3
26."—36."	11	„ à 1,1
36."—46."	16,5	„ à 1,65
62."—72."	12,5	„ à 1,25
72."—82."	11	„ à 1,1
50"	64	Aufrucke à 1,28

Kurve 7. Glühlampe an:

0."—10."	22,5	Aufrucke à 2,25
11." Glühlampe weg:		
11."—16."	7	Aufrucke à 1,4

Später hört das Zittern fast ganz auf.

45." Glühlampe an: Zittern sofort wieder deutlicher.

Kurve 8. Glühlampe weiter an. Blick —30° —30°.

0."—10."	19	Aufrucke à 1,9
10."—17."	12	„ à 1,7
17"	31	Aufrucke à 1,81
18." Glühlampe aus:		
17."—27."	11,6	Aufrucke à 1,16
27."—37."	11	„ à 1,1
20"	22,6	Aufrucke à 1,1
40." Glühlampe an:		
47."—57."	19	Aufrucke à 1,9
57."—66."	18	„ à 2,0
19"	37	Aufrucke à 1,95

Sofort nach Verschlechterung der Belichtung steigt die Zuckungsdauer und wird die Zuckungsfolge unregelmäßiger. Die Amplitude ist aber im Dunkeln nicht größer, sondern kleiner, und das Zittern hört zum Teil ganz auf, im Gegensatz zu dem Verhalten der großen Mehrzahl der Fälle.

Der feinere Ablauf des Augenzitterns.

In diesem Abschnitt soll die Einzelzuckung eine sorgfältige, besonders rechnerische Bearbeitung erfahren, um so bessere Grundlagen

für das Verständnis des Nystagmus zu gewinnen, als die rein klinische Betrachtung gewährt.

Die Kurven wurden auf dem Kreuztisch ausgemessen. Ihre Abszissen lassen sich durch Vergleich mit dem Abstande zweier Sekundenmarken leicht in die Zeit, ihre Ordinaten unter Berücksichtigung der Hebelübersetzung in den absoluten Ausschlag des Auges umrechnen. Beim „senkrechten" Hebel ist das Verhältnis der Kurvenhöhe zum Ausschlag des Auges meistens = 4 : 1, beim „wagerechten" = 38,5 : 8,5. Auch in letzterem Fall wurden die Kurvenhöhen durch 4 geteilt. Die dem Augenzittern zugrunde liegende nervöse Energie kann durch die Geschwindigkeit $\left(\frac{\text{Ausschlag}}{\text{Dauer}}\right)$ ausgedrückt werden.

Alle Maße in den Tabellen beziehen sich also auf das Auge selbst, und zwar sind die Längen in Millimetern, die Zeiten in Sekunden angegeben. Da sich an bestimmte Einzelzuckungen in den Originalkurven Bemerkungen nur schwer fügen lassen, knüpft die weitere Darstellung an vergrößerte, mittels des Zeißschen Zeichenprismas so genau wie möglich hergestellte Nachbildungen an. Der beigegebene Maßstab der Vergrößerung bezieht sich auf die Kurve.

1. Ruckzittern.

Es steht unter den angeborenen und erworbenen*) Formen an Häufigkeit obenan. Die Einzelzuckung besteht aus einer langsamen Phase (Reaktionsphase), die ich aus später zu erörternden Gründen als das Primäre ansehe, und einer schnellen Phase (Nystagmusphase). Es ist üblich, nach letzterer die Richtung des Augenzitterns zu bezeichnen. Während die ziemlich glatt verlaufende Nystagmusphase zu Bemerkungen nur wenig Anlaß bietet, weist die Reaktionsphase mehrere gesetzmäßige Eigentümlichkeiten auf, die von Fall zu Fall immer wiederkehren, wenn sie individuell auch etwas verschieden gestaltet sind. Beide Phasen sind bei wohlausgebildeten größeren Zuckungen immer scharf voneinander abgesetzt. An der Reaktionsphase sind meistens zwei, nicht immer ganz scharf getrennte Teile zu unterscheiden, ein kürzerer mit ziemlich jäher, und ein längerer mit sanfterer Steigung. Der 2. Teil beginnt nicht selten mit einer rückläufigen Bewegung. Bisweilen gesellen sich zu den geschilderten noch weitere Eigentümlichkeiten im 2. Teil der Reaktionsphase hinzu.

Fall 1. Wagerechtes Zittern. In Fig. 65, die der 59." Sekunde der im Hellen aufgenommenen Fig. 2 entnommen ist, entspricht die Reaktionsphase *a c* einer Bewegung des rechten Auges zur Nase, die Nystagmusphase *c d* einer solchen zur Schläfe (Rechtsruck). Beide Phasen sowie auch die zwei Hauptteile der Reaktionsphase *a b* und *b c* sind sehr scharf voneinander geschieden. Hinter *b* wird

*) Mit Ausschluß des Augenzitterns der Bergleute.

die nasenwärts gerichtete Bewegung des Auges durch eine leichte rückläufige Verschiebung br unterbrochen. Die Projektionen der Hauptpunkte der Kurve auf die Abszisse AA, die der Sekundenlinie parallel ist, sind in den unten mitgeteilten Tabellen in die Zeitdauer, die Höhen in den Ausschlag der Augenzuckungen umgerechnet. Z. B.: $aa_1 - cc_1$ = Amplitude der Reaktionsphase, $dd_1 - cc_1$ = Amplitude der Nystagmusphase. Dieses Maß durch 4 geteilt ergibt den Ausschlag

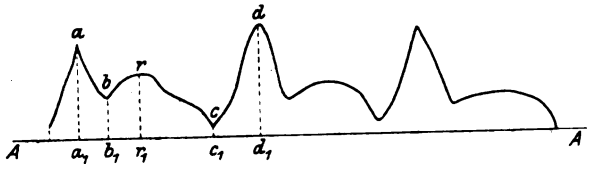

Fig. 65. (Aus Fig. 2. 59.".) Hell. 1 : 32.

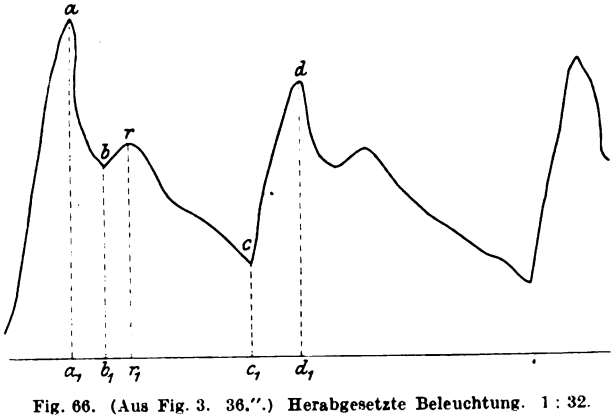

Fig. 66. (Aus Fig. 3. 36.".) Herabgesetzte Beleuchtung. 1 : 32.

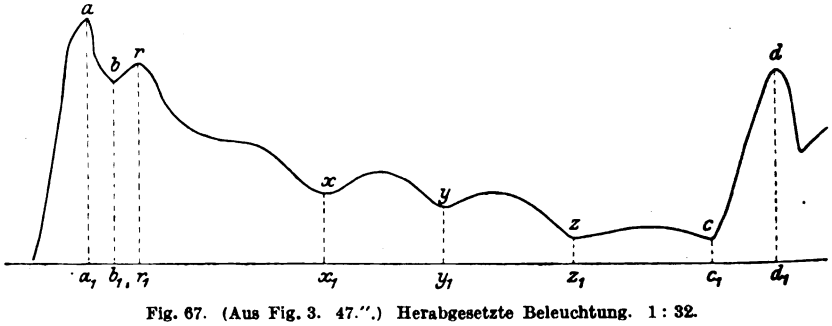

Fig. 67. (Aus Fig. 3. 47.".) Herabgesetzte Beleuchtung. 1 : 32.

des Auges. Dadurch wird die Tabelle 3, die von 10 aufeinander folgenden Zuckungen der Fig. 2 entnommen ist, verständlich. Die rückläufige Bewegung ist, weil nicht konstant, darin vernachlässigt.

Die Reaktionsphase beansprucht ungefähr die vierfache Zeitdauer der Nystagmusphase bei gleicher Höhe. Der 1. Teil der langsamen Phase dauert fast genau so lange wie die schnelle Phase; die Geschwindigkeit der ersteren ist nur wenig geringer als bei der letzteren.

Tabelle 3 bis 5.

Zuckung	Ausschlag				Dauer				Geschwindigkeit			
	Reaktionsphase			Nystagmusphase	Reaktionsphase			Nystagmusphase	Reaktionsphase			Nystagmusphase
	1. Teil	2. Teil	ganz		1. Teil $a_1 - b_1$	2. Teil $b_1 - c_1$	ganz $a_1 - c_1$	$c_1 - d_1$	1. Teil	2. Teil	ganz	
					Tabelle 3 (aus Fig. 2, hell).							
1	0,075	0,05	0,125	0,15	0,041	0,139	0,18	0,05	1,8	0,36	0,7	3,0
2	0,1	0,04	0,14	0,14	0,041	0,109	0,15	0,041	2,4	0,36	0,93	3,4
3	0,1	0,05	0,15	0,125	0,041	0,109	0,15	0,041	2,4	0,45	1,0	3,0
4	0,1	0,025	0,125	0,125	0,041	0,109	0,15	0,031	2,4	0,22	0,8	4,0
5	0,1	0,04	0,14	0,15	0,062	0,078	0,14	0,041	1,6	0,5	1,0	3,6
6	0,125	0,025	0,15	0,15	0,033	0,111	0,144	0,055	3,8	0,22	1,07	2,7
7	0,125	0,025	0,15	0,125	0,033	0,111	0,144	0,044	3,8	0,22	1,07	2,8
8	0,075	0,025	0,1	0,1	0,044	0,111	0,155	0,044	1,7	0,22	0,66	2,3
9	0,1	0,05	0,15	0,125	0,033	0,111	0,144	0,055	3,0	0,45	1,07	2,3
10	0,1	0,025	0,125	0,15	0,044	0,136	0,18	0,033	2,3	0,18	0,7	4,5
Durchschnitt	0,1	0,035	0,135	0,134	0,041	0,112	0,153	0,043	2,5	0,31	0,9	3,2
					Tabelle 4 (aus Fig. 3, von der 35." an, dunkel).							
1	0,25	0,15	0,4	0,525	0,05	0,35	0,4	0,09	5,0	0,4	1,0	5,8
2	0,225	0,175	0,4	0,275	0,04	0,16	0,2	0,05	4,5	1,1	2,0	5,5
3	0,1	0,2	0,3	0,325	0,04	0,18	0,22	0,06	2,5	1,1	1,4	5,4
4	0,125	0,15	0,275	0,225	0,039	0,181	0,22	0,068	3,2	0,83	1,2	3,3
5	0,125	0,15	0,275	0,25	0,019	0,211	0,23	0,058	6,6	0,7	1,2	4,3
6	0,075	0,1	0,175	0,175	0,039	0,171	0,21	0,048	1,9	0,58	0,83	3,6
7	0,1	0,1	0,2	0,15	0,029	0,171	0,20	0,039	3,6	0,58	1,0	3,8
8	0,1	0,1	0,2	0,15	0,058	0,192	0,25	0,039	1,7	0,52	0,8	3,8
9	0,087	0,087	0,175	0,15	0,039	0,131	0,17	0,058	2,2	0,66	1,0	2,6
10	0,1	0,11	0,21	0,325	0,058	0,592	0,65	0,058	1,7	0,2	0,32	5,6
Durchschnitt	0,128	0,132	0,262	0,255	0,041	0,233	0,275	0,056	3,2	0,66	1,0	4,37
					Tabelle 5 (aus derselben Kurve von der 86.").							
1	0,05	0,09	0,14	0,25	0,04	0,25	0,29	0,08	1,25	0,36	0,48	3,1
2	0,012	0,128	0,14	0,075	0,02	0,21	0,23	0,05	0,6	0,6	0,60	1,5
3	0,025	0,185	0,21	0,19	0,03	0,28	0,31	0,06	0,8	0,66	0,68	3,1
4	0,05	0,27	0,32	0,425	0,03	2,41	2,44	0,11	1,7	0,11	0,13	7,0
5	0,075	0,062	0,137	0,15	0,04	0,20	0,24	0,08	1,9	0,3	0,57	1,9
6	0,075	0,035	0,11	0,12	0,03	0,21	0,24	0,06	2,5	0,17	0,46	2,0
7	0,037	0,173	0,21	0,25	0,03	0,23	0,26	0,08	1,2	0,75	0,8	3,1
8	0,14	0,12	0,26	0,24	0,02	0,28	0,3	0,05	7,0	0,43	0,87	4,8
9	0,1	0,15	0,25	0,325	0,03	0,25	0,28	0,07	3,3	0,6	0,89	4,6
10	0,09	0,11	0,2	0,45	0,03	0,20	0,23	0,1	3,0	0,55	0,87	4,5
Durchschnitt	0,065	0,132	0,197	0,247	0,03	0,452	0,482	0,074	2,22	0,45	0,63	3,56

Sofort nach Verdunkelung (Fig. 66 und Tabelle 4) nehmen Ausschlag, Dauer und Geschwindigkeit erheblich zu. Zugleich werden die Zuckungen, die im Hellen nur wenig schwanken, viel unregelmäßiger. An einzelnen Stellen zieht sich eine Zuckung über 2 und mehr Sekunden hin.

Die Verlangsamung beruht in erster Linie auf einer Zunahme des 2. Teils der Reaktionsphase, in deren Verlauf eine Reihe Hebungen und Senkungen ($x\,y$, $y\,z$) auftreten können (Fig. 67).

Tabelle 6 (Übersicht).

	Ausschlag				Dauer				Geschwindigkeit			
	Reaktionsphase			Nystagmusphase	Reaktionsphase			Nystagmusphase	Reaktionsphase			Nystagmusphase
	1. Teil	2. Teil	ganz		1. Teil	2. Teil	ganz		1. Teil	2. Teil	ganz	
	mm	mm	mm	mm	Sek.	Sek.	Sek.	Sek.	mm	mm	mm	mm
Tageslicht	0,1	0,035	0,135	0,134	0,041	0,11	0,15	0,043	2,52	0,31	0,9	3,1
Verdunkelung: sofort	0,128	0,13	0,26	0,255	0,041	0,23	0,27	0,056	3,29	0,66	1,07	4,37
„ später	0,065	0,13	0,197	0,247	0,03	0,45	0,48	0,074	2,22	0,45	0,63	3,56

In der 44. und 45. Sekunde sind 8 derartig aneinandergereihte Wellen gemessen. Ihre Dauer beträgt 0,12″, ihr Ausschlag am Auge 0,05 mm. Diese Bildungen sind dem häufigsten Kurventypus des Augenzitterns der Bergleute sehr ähnlich. Auffallend ist, daß die Dauer des 1. Teiles der Reaktionsphase im Dunkeln nicht wächst.

Bei weiterem Dunkelaufenthalt verkleinert sich der Zuckungsausschlag wieder etwas, während die Dauer noch weiter steigt, wie aus der Tabelle 5, die derselben Kurve ungefähr 50 Sekunden später entnommen ist, hervorgeht.

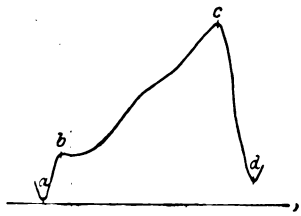

Fig. 68. (Aus Fig. 10.) 1 : 12.

Der Vergleich wird durch die Tabelle 6 erleichtert.

Fall 2. Raddrehung des linken Auges. Die Figuren 5—7 bleiben unberücksichtigt, weil die Zuckungen klein und wenig charakteristisch sind. Der Apparat scheint für die hier zum Ausdruck gekommene Energie noch zu schwerfällig. In den Fig. 8—10 tritt aber der Unterschied zwischen Reaktions- und Nystagmusphase sehr deutlich hervor (Fig. 68). Der 1. Teil der langsamen Phase ist sehr steil und kurz. Ausschlag, Dauer und Geschwindigkeit nehmen von der mittleren Blickrichtung zur Nase hin beträchtlich zu, am wenigsten die Dauer des 1. Teils der Reaktionsphase. Die Einzelzuckungen schwanken nicht unbeträchtlich. Vgl. Tabelle 7—10. Die Raddrehung erfolgt mit dem Uhrzeiger langsam, gegen ihn schnell (Uhr an Stelle des Auges gedacht).



Fig. 69. (Aus Fig. 27.) 1 : 25.

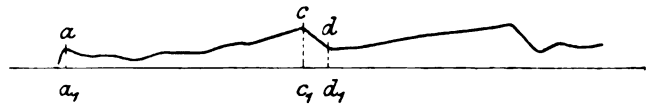

Fig. 70. (Aus Fig. 27.) 1 : 25.

Fall 4. Raddrehung. Beide Hauptphasen sind deutlich ausgesprochen. Der 1. Teil der Reaktionsphase kommt der Nystagmusphase an Ausschlag und Geschwindigkeit nahe, während im 2. Teil die Fortbewegung so gering ist, daß eine Pause vorgetäuscht wird. Eine rückläufige Bewegung ist in verschiedener Ausbildung vorhanden (Fig. 69 und Tabelle 11). Gegen Ende der Fig. 27 sind sehr kleine Rucke entgegengesetzter Art registriert (Fig. 70), auf deren Ausmessung verzichtet ist.

Tabelle 7 bis 9.

Zuckung	Ausschlag				Dauer				Geschwindigkeit			
	Reaktionsphase			Nystagmusphase	Reaktionsphase			Nystagmusphase	Reaktionsphase			Nystagmusphase
	1. Teil	2. Teil	ganz		1. Teil	2. Teil	ganz		1. Teil	2. Teil	ganz	
Tabelle 7. Fall 2. Blick —15° +20°.												
1	0,17	0,26	0,43	0,3	0,053	0,285	0,338	0,053	3,2	0,91	1,2	5,6
2	0,1	0,2	0,3	0,34	0,053	0,196	0,249	0,071	1,9	1,02	1,2	4,8
3	0,13	0,33	0,46	0,34	0,053	0,428	0,481	0,053	2,4	0,77	0,96	6,5
4	0,17	0,17	0,34	0,33	0,055	0,222	0,277	0,055	3,0	0,76	1,2	6,0
5	0,03	0,2	0,23	0,3	0,074	0,203	0,277	0,055	0,4	0,98	0,83	5,5
6	0,07	0,17	0,24	0,3	0,037	0,240	0,277	0,055	1,9	0,70	0,86	5,5
7	0,1	0,2	0,3	0,42	0,054	0,236	0,290	0,072	1,8	0,85	1,0	5,8
8	0,17	0,2	0,37	0,2	0,054	0,254	0,308	0,054	3,1	0,78	1,2	3,7
9	0,07	0,2	0,27	0,23	0,056	0,207	0,263	0,056	1,2	0,96	1,0	4,0
10	0,07	0,2	0,27	0,2	0,056	0,301	0,357	0,075	1,2	0,66	0,76	2,7
Durchschnitt	0,10	0,21	0,32	0,29	0,054	0,257	0,311	0,059	2,0	0,83	1,02	5,0
Tabelle 8. Fall 2. Blick —15° +30°.												
1	0,17	0,37	0,54	0,47	0,056	0,396	0,452	0,056	3,0	0,93	1,2	8,4
2	0,1	0,46	0,56	0,63	0,076	0,423	0,499	0,096	1,3	1,0	1,1	6,6
3	0,13	0,27	0,40	0,37	0,057	0,288	0,345	0,038	2,3	0,94	1,1	9,7
4	0,1	0,43	0,53	0,5	0,055	0,407	0,462	0,037	1,8	1,0	1,1	13,5
5	0,13	0,17	0,30	0,37	0,055	0,185	0,240	0,055	2,4	0,92	1,2	6,7
6	0,13	0,4	0,53	0,5	0,037	0,377	0,414	0,056	3,5	1,0	1,3	8,9
7	0,1	0,5	0,6	0,7	0,056	0,433	0,489	0,075	1,8	1,1	1,2	9,3
8	0,2	0,1	0,3	0,37	0,056	0,169	0,225	0,056	3,6	0,6	1,3	6,6
9	0,13	0,6	0,73	0,7	0,056	0,471	0,527	0,075	2,3	1,2	1,4	9,3
10	0,23	0,5	0,73	0,63	0,075	0,490	0,565	0,094	3,0	1,0	1,3	6,7
Durchschnitt	0,14	0,38	0,52	0,52	0,057	0,363	0,421	0,063	2,5	0,96	1,2	8,5
Tabelle 9. Fall 2. Blick —15° +50°.												
1	0,23	0,63	0,86	0,96	0,064	0,446	0,51	0,13	3,6	1,4	1,7	7,4
2	0,23	0,8	1,03	1,06	0,058	0,522	0,58	0,13	4,0	1,5	1,8	8,1
3	0,23	0,53	0,76	0,83	0,058	0,382	0,44	0,11	4,0	1,4	1,7	7,5
4	0,2	0,5	0,7	0,76	0,059	0,431	0,49	0,1	3,4	1,2	1,4	7,6
5	0,3	0,73	1,03	0,86	0,059	0,479	0,53	0,12	5,0	1,5	1,9	7,2
6	—	—	0,73	0,76	—	—	0,41	0,1	—	—	1,8	7,6
7	—	—	0,86	0,93	—	—	0,46	0,12	—	—	1,9	7,7
8	0,4	0,9	1,3	0,96	0,06	0,500	0,56	0,12	6,6	1,8	2,3	8,0
9	—	—	1,17	1,17	—	—	0,6	0,12	—	—	1,9	9,7
10	—	—	1,0	0,93	—	—	0,55	0,14	—	—	1,8	6,6
Durchschnitt	0,26	0,68	0,94	0,92	0,06	0,46	0,51	0,11	4,4	1,5	1,8	7,74

Tabelle 10 (Übersicht über Fall 2).

Blick	Ausschlag				Dauer				Geschwindigkeit			
	Reaktionsphase			Nystagmusphase	Reaktionsphase			Nystagmusphase	Reaktionsphase			Nystagmusphase
	1. Teil	2. Teil	ganz		1. Teil	2. Teil	ganz		1. Teil	2. Teil	ganz	
	mm	mm	mm	mm	Sek.	Sek.	Sek.	Sek.	mm	mm	mm	mm
—15° +20°	0,10	0,21	0,32	0,29	0,054	0,257	0,311	0,059	2,0	0,83	1,0	5,0
—15° +30°	0,14	0,38	0,52	0,52	0,057	0,363	0,421	0,063	2,5	0,96	1,2	8,5
—15° +50°	0,26	0,68	0,94	0,92	0,06	0,46	0,51	0,11	4,4	0,15	1,8	7,7

Tabelle 11 (aus Fig. 27).

Zuckung	Ausschlag				Dauer				Geschwindigkeit			
	Reaktionsphase			Nystagmusphase	Reaktionsphase			Nystagmusphase	Reaktionsphase			Nystagmusphase
	1. Teil	2. Teil	ganz		1. Teil	2. Teil	ganz		1. Teil	2. Teil	ganz	
1	0,075	0,05	0,125	0,1	0,095	0,119	0,214	0,071	0,8	0,42	0,59	1,4
2	0,075	0,025	0,1	0,125	0,047	0,214	0,261	0,047	1,6	0,11	0,38	2,65
3	0,125	0	0,125	0,125	0,071	0,142	0,213	1,071	1,8	0	0,59	1,76
4	0,125	0	0,125	0,075	0,047	0,190	0,237	0,071	2,6	0	0,52	1,05
5	0,1	0	0,1	0,125	0,073	0,121	0,194	0,048	1,4	0	0,51	2,60
6	0,125	0	0,125	0,175	0,073	0,170	0,243	0,073	1,7	0	0,51	2,4
7	0,15	0	0,15	0,125	0,048	0,243	0,291	0,024	3,1	0	0,51	5,2
8	0,1	0,025	0,125	0,15	0,075	0,175	0,250	0,05	1,3	0,14	0,5	3,0
9	0,125	0,025	0,15	0,15	0,075	0,200	0,275	0,05	1,7	0,12	0,54	3,0
10	0,125	0,025	0,15	0,125	0,075	0,250	0,325	0,025	1,7	0,1	0,46	5,0
Durchschnitt	0,112	0,03	0,127	0,127	0,067	0,182	0,250	0,053	1,8	0,09	0,51	2,8

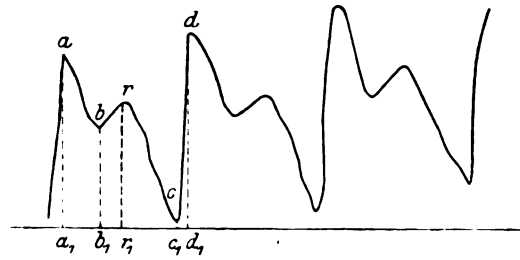

Fig. 71. (Aus Fig. 28.) 1 : 12.

Fall 5. In Fig. 28 ist ein mit schneller Phase schräg nach oben außen gerichtetes Zittern des rechten Auges registriert. Die Kurve ist von großer Regelmäßigkeit, ihre Teile scharf voneinander abgesetzt, so daß eine sehr genaue Messung möglich ist, in die auch die rückläufige Bewegung *b r* einbezogen wurde. Ausschlag und Geschwindigkeit des 2. Teiles der Reaktionsphase sind hier auffallend groß (Fig. 71 und Tabelle 12).

Tabelle 12 (aus Fig. 28).

Zuckung	Ausschlag					Dauer					Geschwindigkeit				
	Reaktionsphase				Nystagmusphase	Reaktionsphase				Nystagmusphase	Reaktionsphase				Nystagmusphase
	1. Teil	2. Teil		ganz		1. Teil	2. Teil		ganz		1. Teil	2. Teil		ganz	
	$a-b$*)	$b-r$	$r-c$	$a-c$		a_1-b_1	b_1-r_1	r_1-c_1	a_1-c_1		$a-b$	$b-r$	$r-c$	$a-c$	
1	0,2	0,07	0,37	0,64	0,53	0,064	0,042	0,064	0,170	0,064	3,1	1,7	5,8	3,8	8,3
2	0,23	0,03	0,33	0,59	0,57	0,064	0,042	0,084	0,190	0,064	3,6	0,7	3,9	3,1	8,9
3	0,23	0,03	0,33	0,59	0,47	0,042	0,064	0,084	0,190	0,042	5,5	0,46	3,9	3,1	11,2
4	0,2	0,07	0,23	0,50	0,4	0,064	0,064	0,042	0,170	0,064	3,1	1,1	5,5	2,9	6,2
5	0,27	0,03	0,27	0,57	0,47	0,064	0,042	0,084	0,190	0,064	4,2	0,7	3,2	3,0	7,3
6	0,27	0,03	0,3	0,60	0,5	0,064	0,042	0,064	0,170	0,064	4,2	0,7	4,7	3,5	7,8
7	0,27	0,1	0,37	0,74	0,5	0,064	0,042	0,064	0,170	0,042	4,2	2,4	5,8	4,3	11,9
8	0,23	0,1	0,37	0,70	0,5	0,064	0,064	0,042	0,170	0,084	3,6	1,56	8,8	4,1	5,9
9	0,23	0,13	0,43	0,79	0,6	0,042	0,064	0,064	0,170	0,064	5,5	2,0	6,7	4,6	9,4
10	0,27	0,1	0,3	0,67	0,4	0,064	0,021	0,084	0,169	0,064	4,2	4,8	3,6	4,0	6,2
[illegible]	0,24	0,07	0,33	0,64	0,49	0,060	0,049	0,067	0,176	0,062	4,1	1,6	5,1	3,6	8,3

Fall 7. Wagerechtes Zittern, langsam zur Nase, schnell zur Schläfe. Die Abgrenzung der Hauptphasen und der beiden Teile der Reaktionsphase ist nicht so scharf wie in anderen Fällen (Fig. 72). Als besondere Eigentümlichkeit mancher Zuckungen fällt eine Delle im Beginn der langsamen Phase auf (s. Tabelle 13).

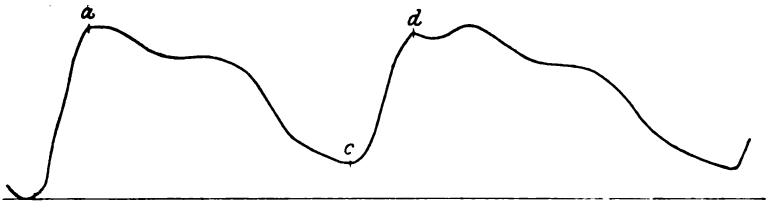

Fig. 72. (Aus Fig. 31.) 1 : 25.

Tabelle 13 (aus Fig. 31).

Zuckung	Ausschlag		Dauer		Geschwindigkeit	
	Reaktionsphase	Nystagmusphase	Reaktionsphase	Nystagmusphase	Reaktionsphase	Nystagmusphase
1	0,220	0,250	0,253	0,079	0,89	3,16
2	0,250	0,250	0,253	0,079	0,99	3,16
3	0,200	0,350	0,253	0,063	0,79	5,55
4	0,275	0,250	0,317	0,079	0,87	3,16
5	0,275	0,275	0,365	0,063	0,75	4,36
6	0,300	0,275	0,322	0,048	0,93	5,73
7	0,350	0,275	0,306	0,064	1,11	4,3
8	0,200	0,275	0,241	0,064	0,83	4,3
9	0,325	0,275	0,301	0,047	1,08	5,85
10	0,200	0,225	0,317	0,063	0,63	3,57
Durchschnitt	0,26	0,27	0,29	0,065	0,89	4,31

*) Es ist damit die Differenz der Ordinaten gemeint.

Fall 11. Senkrechtes erworbenes Zittern mit schneller Phase nach unten. Reaktions- und Nystagmusphase sind überall scharf voneinander geschieden. Die Eigentümlichkeiten der ersteren: Zerfall in zwei durch eine rückläufige Bewegung getrennte Abschnitte sind nur an einigen Stellen, wo die Reibung des Hebels

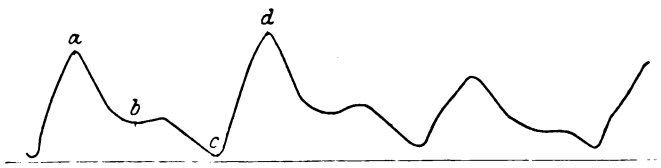

Fig. 73. (Aus Fig. 47.) 1 : 25.

besonders zart war, deutlich (Fig. 73). Die Zuckungen nehmen beim Übergang vom Hellen zum Dunkeln sofort an Ausschlag und Dauer beträchtlich zu (Tabelle 14 und 15), desgleichen wachsen sie besonders an Ausschlag und Geschwindigkeit, wenn der Blick von der Mitte nach unten wandert (Tabelle 16).

Tabelle 14 und 15.

Zuckung	Ausschlag				Dauer				Geschwindigkeit			
	Reaktionsphase			Nystagmusphase	Reaktionsphase			Nystagmusphase	Reaktionsphase			Nystagmusphase
	1. Teil	2. Teil	ganz		1. Teil	2. Teil	ganz		1. Teil	2. Teil	ganz	
	a *b*	*b* – *c*										
Tabelle 14 (aus Fig. 49, von der 8. Sekunde an, Tageslicht).												
1	—	—	0,212	0,250	—	—	0,212	0,053	—	—	1,0	4,7
2	—	—	0,225	0,275	—	—	0,202	0,063	—	—	1,1	4,4
3	—	—	0,225	0,275	—	—	0,191	0,053	—	—	1,2	5,2
4	—	—	0,3	0,3	—	—	0,265	0,06	—	—	1,1	5,0
5	0,175	0,200	0,375	0,45	0,1	0,142	0,242	0,04	1,7	1,4	1,5	11,0
6	0,175	0,200	0,375	0,4	0,08	0,192	0,272	0,07	2,2	1,0	1,4	5,7
7	0,242	0,133	0,375	0,24	0,08	0,144	0,224	0,04	3,0	0,9	1,7	6,0
8	—	—	0,3	0,34	—	—	0,2	0,06	—	—	1,5	5,7
9	0,175	0,187	0,362	0,21	0,1	0,14	0,24	0,06	1,7	1,3	1,5	3,5
10	—	—	0,225	0,2	—	—	0,16	0,04	—	—	1,4	5,0
Durchschnitt	0,192	0,180	0,297	0,294	0,09	0,154	0,22	0,053	2,1	1,2	1,3	5,6
Tabelle 15 (aus Fig. 49, von der 15. Sekunde an, Kerzenlicht).												
1	—	—	0,85	0,575	—	—	0,354	0,072	—	—	2,4	8,0
2	—	—	0,425	0,25	—	—	0,281	0,061	—	—	1,5	4,1
3	—	—	0,325	0,325	—	—	0,275	0,071	—	—	1,2	4,6
4	—	—	0,275	0,25	—	—	0,265	0,081	—	—	1,0	3,1
5	—	—	0,35	0,425	—	—	0,265	0,062	—	—	1,3	6,9
6	—	—	0,425	0,3	—	—	0,291	0,062	—	—	1,5	4,8
7	—	—	0,3	0,325	—	—	0,25	0,041	—	—	1,2	8,0
8	—	—	0,35	0,45	—	—	0,26	0,117	—	—	1,3	3,9
9	—	—	0,4	0,25	—	—	0,361	0,063	—	—	1,1	5,7
10	—	—	0,34	0,3	—	—	0,340	0,063	—	—	1,0	5,4
Durchschnitt			0,4	0,345	—	—	0,294	0,069	—	—	1,3	5,4

Tabelle 16 (Übersicht).

Blickrichtung	Ausschlag				Dauer				Geschwindigkeit			
	Reaktionsphase			Nystagmusphase	Reaktionsphase			Nystagmusphase	Reaktionsphase			Nystagmusphase
	1. Teil	2. Teil	ganz		1. Teil	2. Teil	ganz		1. Teil	2. Teil	ganz	
0° +30° (Fig. 44)	—	—	0,029	0,029	—	—	0,26	0,03	—	—	0,11	1,0
−10° +30° (Fig. 45)	0,03	0,06	0,083	0,073	0,056	0,189	0,232	0,042	0,6	0,28	0,35	1,9
−20° +30° (Fig. 46)	0,075	0,06	0,118	0,110	0,070	0,141	0,232	0,049	1,1	0,40	0,50	2,3
−39° +30° (Fig. 47)	0,151	0,041	0,192	0,191	0,082	0,106	0,188	0,060	1,84	0,39	1,0	3,2

Fall 12. Nystagmus mit wechselnder Schwingungsrichtung bei Tumor cerebri. Die vorhin beschriebenen Eigentümlichkeiten des Rucknystagmus sind auch hier vorhanden. Während die Dauer der Nystagmusphase von einer Zuckung zur anderen ziemlich gleich bleibt, ist die Reaktionsphase besonders in ihrem 2. Teil



Fig. 74. (Aus Fig. 56.) 1 : 25.

beträchtlichen Schwankungen unterworfen (Tabelle 17). Letzterer zieht sich zum Teil über mehrere Sekunden hin und weist vielfach eine Reihe feiner Hebungen und Senkungen auf (Fig. 74). Die Maße bei verschiedener Blickrichtung sind aus Tabelle 18 zu ersehen.

Tabelle 17 (aus Fig. 55).

Zuckung	Ausschlag				Dauer				Geschwindigkeit			
	Reaktionsphase			Nystagmusphase	Reaktionsphase			Nystagmusphase	Reaktionsphase			Nystagmusphase
	1. Teil	2. Teil	ganz		1. Teil	2. Teil	ganz		1. Teil	2. Teil	ganz	
1	0,25	0	0,25	0,35	0,074	0,074	0,148	0,055	3,37	0	1,68	6,36
2	0,15	0,25	0,40	0,2	0,074	0,129	0,203	0,037	2,02	1,93	1,97	5,40
3	0,25	0,1	0,35	0,3	0,074	0,185	0,259	0,037	3,37	0,54	1,35	8,10
4	0,15	0,3	0,45	0,45	0,087	0,280	0,367	0,035	1,72	1,07	1,22	12,85
5	0,2	0,1	0,3	0,25	0,070	0,087	0,157	0,035	2,85	1,15	1,91	7,14
6	0,25	0,1	0,35	0,25	0,122	0,070	0,192	0,035	2,04	1,43	1,82	7,14
7	0,1	0,15	0,25	0,35	0,052	0,192	0,244	0,035	1,92	0,77	1,02	10,0
8	0,15	0,1	0,25	0,35	0,070	0,140	0,210	0,052	2,14	0,71	1,19	6,73
9	0,15	0	0,15	0,5	0,035	0,175	0,210	0,035	4,28	0	0,71	14,3
10	0,15	0,1	0,25	0,2	0,052	0,140	0,192	0,052	2,88	0,71	1,30	3,84
Durchschnitt	0,18	0,12	0,30	0,32	0,071	0,147	0,218	0,040	2,66	0,83	1,42	8,19

Tabelle 18 (Übersicht).

Blickrichtung	Ausschlag				Dauer				Geschwindigkeit			
	Reaktionsphase			Nystagmusphase	Reaktionsphase			Nystagmusphase	Reaktionsphase			Nystagmusphase
	1. Teil	2. Teil	ganz		1. Teil	2. Teil	ganz		1. Teil	2. Teil	ganz	
0° 0° (Fig. 51)	0,05	0,035	0,085	0,08	0,035	0,702	0,737	0,036	1,43	0,05	0,11	2,22
+20° +20° (Fig. 52)	0,05	0,122	0,172	0,182	0,041	0,419	0,460	0,047	1,20	0,29	0,37	3,87
0° +35° (Fig. 53)	—	—	0,125	0,15	—	—	0,588	0,056	—	—	0,21	2,68
+10° +35° (Fig. 54)	—	—	0,22	0,18	—	—	0,291	0,038	—	—	0,75	4,76
+20° +35° (Fig. 55)	0,18	0,12	0,30	0,32	0,071	0,147	0,218	0,040	2,66	0,83	1,42	8,19
+30° +35° (Fig. 56)	0,13	0,15	0,28	0,29	0,053	0,27	0,323	0,052	2,45	0,55	0,87	5,58

Tabelle 19 und 20.

Zuckung	Ausschlag				Dauer				Geschwindigkeit			
	Reaktionsphase			Nystagmusphase	Reaktionsphase			Nystagmusphase	Reaktionsphase			Nystagmusphase
	1. Teil	2. Teil	ganz		1. Teil	2. Teil	ganz		1. Teil	2. Teil	ganz	
Tabelle 19 (aus Fig. 64). (Tageslicht + 50-K.-Glühlampe.)												
1	0,05	0,025	0,075	0,1	0,067	0,283	0,350	0,067	0,74	0,08	0,21	1,49
2	0,05	0,075	0,125	0,1	0,052	0,395	0,447	0,052	0,96	0,18	0,27	1,92
3	0,05	0,075	0,125	0,075	0,067	0,574	0,641	0,067	0,74	0,13	0,19	1,11
4	0,025	0,075	0,100	0,1	0,053	0,409	0,462	0,060	0,47	0,18	0,21	1,66
5	0,05	0,075	0,125	0,1	0,068	0,340	0,408	0,083	0,73	0,22	0,30	1,24
6	0,037	0,09	0,127	0,1	0,121	0,356	0,477	0,075	0,30	0,25	0,26	1,33
7	0,075	0	0,075	0,15	0,059	0,268	0,327	0,074	1,27	0	0,22	2,02
8	0,05	0,1	0,150	0,09	0,061	0,530	0,591	0,069	0,81	0,18	0,25	1,30
9	0,037	0,025	0,062	0,075	0,061	0,223	0,284	0,069	0,60	0,11	0,21	1,08
10	0,09	0,11	0,200	0,075	0,061	0,253	0,314	0,100	1,47	0,43	0,63	0,75
Durchschnitt	0,051	0,065	0,116	0,097	0,067	0,363	0,430	0,072	0,81	0,18	0,27	1,39
Tabelle 20. (Bei Kerzenlicht.)												
1	—	—	0,175	0,05	—	—	1,081	0,065	—	—	0,16	0,76
2	—	—	0,075	0,05	—	—	0,428	0,107	—	—	0,17	0,46
3	—	—	0,225	0,012	—	—	1,166	0,050	—	—	0,19	0,24
4	—	—	0,012	0,062	—	—	0,637	0,112	—	—	0,02	0,55
5	—	—	0,012	0,1	—	—	0,318	0,060	—	—	0,04	1,66
6	—	—	0	0,025	—	—	0,215	0,068	—	—	0	0,36
7	—	—	0,137	0,075	—	—	1,863	0,054	—	—	0,07	1,38
8	—	—	0,025	0,062	—	—	0,543	0,087	—	—	0,04	0,71
9	—	—	0,025	0,05	—	—	0,189	0,060	—	—	0,13	0,83
10	—	—	0,15	0,1	—	—	1,318	0,077	—	—	0,11	1,2
Durchschnitt	—	—	0,084	0,059	—	—	0,776	0,074	—	—	0,09	0,82

Fig. 75. (Aus Fig. 64.) 1 : 24.

Fall 16. Bei diesem einseitigen, erworbenen, senkrecht nach oben gerichteten Ruckzittern sind die Hauptphasen nicht ganz scharf voneinander abgesetzt. Schneller Anstieg im Beginn und ganz allmählich Fortbewegung im weiteren Verlaufe der Reaktionsphase sind auch hier deutlich. Die rückläufige Bewegung ist eben bemerkbar (Fig. 75). Die Verlangsamung im Dunkeln ist durch eine beträchtliche Zunahme der Reaktionsphase bei gleichbleibender Nystagmusphase bedingt (Tabelle 19 und 20). Im Gegensatz zu den übrigen Beobachtungen ist der Zuckungsausschlag hier im Dunkeln kleiner als im Hellen.

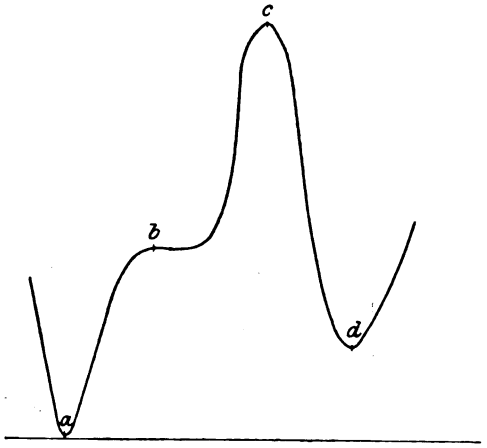

Fig. 76. (Aus Fig. 57.) 1 : 25.

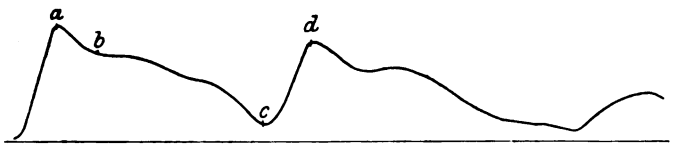

Fig. 77. (Aus Fig. 58.) 1 : 25.

Fall 13. Dieses durch operative Eingriffe beim Hund erzeugte Augenzittern ist von ausgeprägter Ruckform. In der Kurve des rechten Auges (Fig. 76) wird der aufsteigende Abschnitt, in der der linken (Fig. 77) dagegen der absteigende Abschnitt durch die Reaktionsphase gebildet. Der Zerfall der Reaktionsphase in zwei Teile mit rückläufiger Bewegung ist in der Kurve des rechten Auges an vielen Zuckungen deutlich erkennbar, in der des linken vielleicht wegen zu starker Reibung des Hebels nur an einigen Stellen zu bemerken. Der Ausschlag des rechten Auges ist viel größer als der des linken. Während dieser Umstand mit später zu erörternden theoretischen Anschauungen ganz gut übereinstimmt, gilt das nicht

für die Verschiedenheiten der Dauer. Es ist merkwürdig, daß sich die Reaktionsphase zur Nystagmusphase am rechten Auge nur wie 2 : 1, am linken aber wie 5 : 1 verhält. Erstere ist am rechten, letztere am linken am kleinsten. Zusammengerechnet ist aber die Zuckungsdauer auf beiden Augen fast gleich: rechts 0,478″, links 0,518″. Berücksichtigt man, daß beide Kurven nicht gleichzeitig, sondern hintereinander aufgenommen sind, so darf man unbedenklich annehmen, daß die beidäugigen Zuckungen isochron sind. Die dem rechten Auge zufließenden Reize übertreffen die des linken bei weitem an Stärke (Tabelle 21).

Tabelle 21.

Zuckung	Ausschlag				Dauer				Geschwindigkeit			
	Reaktionsphase			Nystagmusphase	Reaktionsphase			Nystagmusphase	Reaktionsphase			Nystagmusphase
	1. Teil	2. Teil	ganz		1. Teil	2. Teil	ganz		1. Teil	2. Teil	ganz	
					Rechtes Auge.							
1	1,14	—	1,412	1,075	0,142	—	0,485	0,152	8,02	—	2,91	7,07
2	0,575	—	1,225	0,95	0,131	—	0,424	0,101	4,38	—	2,88	9,40
3	—	—	0,9	1,012	—	—	0,218	0,218	—	—	4,12	4,64
4	—	—	0,95	1,325	—	—	0,254	0,2	—	—	3,74	6,62
5	0,5	—	1,125	1,6	0,127	—	0,309	0,163	3,93	—	3,64	9,81
6	1,025	—	1,402	1,1	0,127	—	0,272	0,2	8,07	—	5,15	5,5
7	1,025	—	1,15	0,625	0,145	—	0,272	0,163	7,06	—	4,22	3,83
8	—	—	0,775	0,5	—	—	0,145	0,125	—	—	5,34	4
9	—	—	0,9	0,825	—	—	0,333	0,145	—	—	2,70	5,69
10	0,5	—	0,8	0,962	0,148	—	0,446	0,148	3,37	—	1,79	6,5
Durchschnitt	0,477	—	1,64	0,997	0,137	—	0,316	0,162	5,8	—	3,64	6,30
					Linkes Auge.							
1	—	—	0,2	0,32	—	—	0,469	0,081	—	—	0,42	3,95
2	0,08	—	0,28	0,36	0,040	—	0,306	0,081	2,0	—	0,91	4,44
3	0,04	—	0,24	0,2	0,058	—	0,333	0,078	0,69	—	0,72	2,56
4	—	—	0,16	0,12	—	—	0,215	0,098	—	—	0,74	1,22
5	—	—	0,24	0,28	—	—	0,7	0,08	—	—	0,34	3,5
6	—	—	0,24	0,16	—	—	0,62	0,06	—	—	0,38	2,66
7	—	—	0,24	0,28	—	—	0,403	0,115	—	—	0,59	2,43
8	—	—	0,32	0,24	—	—	0,538	0,057	—	—	0,59	4,21
9	—	—	0,2	0,2	—	—	0,384	0,096	—	—	0,52	2,08
10	—	—	0,12	0,24	—	—	0,411	0,058	—	—	0,29	4,13
Durchschnitt	0,06	—	0,22	0,24	0,049	—	0,438	0,080	1,34	—	0,55	3,11

2. Pendelzittern.

Eine zweite, viel seltenere Art des Augenzitterns, bei der auf Grund äußerer Betrachtung ein Zeitunterschied der beiden Phasen nicht erkennbar ist, wird wegen ihrer Ähnlichkeit mit der Schwingung des Pendels als pendelförmig*) bezeichnet. Dieser Ausdruck darf beibehalten

*) Oder auch wellenförmig.

werden, wenn auch, streng physikalisch genommen, die Ähnlichkeit nur eine scheinbare ist, insofern bei genauer Ausmessung der Kurven doch ein Zeitunterschied festzustellen ist.

Fall 8. Langsame Raddrehung. Die Kurve hebt sich langsam und fällt allmählich wieder ab und enthält im ganzen Verlauf eine Reihe Einkerbungen, die darauf hindeuten, daß der Fortschritt von geringfügigen rückläufigen Bewegungen unterbrochen wird (Fig. 78). Die Projektion der Kuppe auf die Zeitlinie teilt die Kurve in den längeren Anstieg g_1h_1 und den kürzeren Abstieg h_1l_1.

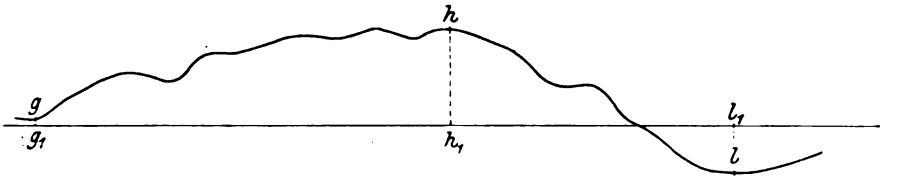

Fig. 78. (Aus Fig. 32.) 1 : 25.

Bei 10 aufeinanderfolgenden Zuckungen (Tabelle 22) sind Anstieg und Abstieg in der Höhe durchschnittlich gleich, aber die Zeitdauer ist bei ersterem etwas länger als bei letzterem, während es sich mit der Geschwindigkeit umgekehrt verhält. Einmal ist die Dauer des Abstieges am längsten (Zuckung 6) und einmal sind beide gleichlang (Zuckung 8) bei ungleichem Ausschlag.

Tabelle 22.

Zuckung	Ausschlag		Dauer		Geschwindigkeit	
	Anstieg	Abstieg	Anstieg	Abstieg	Anstieg	Abstieg
1	0,375	0,6	0,894	0,666	0,42	0,90
2	0,3	0,45	0,915	0,610	0,32	0,73
3	0,65	0,425	1,072	0,945	0,60	0,44
4	0,475	0,4	1,000	0,666	0,47	0,60
5	0,35	0,4	0,881	0,832	0,39	0,48
6	0,5	0,45	0,827	0,879	0,60	0,51
7	0,375	0,225	0,982	0,568	0,38	0,39
8	0,175	0,325	0,965	0,965	0,18	0,33
9	0,425	0,425	0,982	0,842	0,43	0,50
10	0,425	0,4	1,109	0,618	0,38	0,64
Durchschnitt	0,405	0,41	0,962	0,759	0,42	0,55

Fall 9. Wagerechtes Zittern. Der pendelförmige Charakter tritt am besten in der bei gesenktem Blick aufgenommenen Fig. 35 hervor, aus welcher die Zeichnung 79 genommen ist. Auch hier ist der Anstieg im allgemeinen von größerer Zeitdauer als der Abstieg. Dreimal sind beide gleich lang, einmal ist der Abstieg länger (Tabelle 23). In Fig. 34, die vielleicht von linksgerichtetem Blick stammt, ist der Zeitunterschied viel deutlicher (Tabelle 24). Der Abstieg vollzieht sich meistens viel schneller, so daß man die Zuckung gemäßigt ruckförmig nennen kann (Linksrucke). Doch kommen auch hier noch Umkehrungen vor. Auffallend ist hier eine kleine Zacke im Beginn des Anstiegs (Fig. 80).



Fig. 79. (Aus Fig. 35.) 1 : 25.

Fig. 80. (Aus Fig. 34.) 1 : 25.

Tabelle 23 und 24.

Zuckung	Ausschlag		Dauer		Geschwindigkeit	
	Anstieg	Abstieg	Anstieg	Abstieg	Anstieg	Abstieg
			Tabelle 23.			
1	0,075	0,075	0,347	0,239	0,21	0,31
2	0,125	0,075	0,288	0,155	0,43	0,48
3	0,075	0,150	0,244	0,288	0,30	0,52
4	0,125	0,125	0,234	0,234	0,53	0,53
5	0,175	0,075	0,234	0,170	0,74	0,44
6	0,125	0,150	0,191	0,191	0,65	0,78
7	0,125	0,100	0,250	0,208	0,50	0,48
8	0,100	0,075	0,250	0,125	0,40	0,60
9	0,050	0,050	0,208	0,208	0,24	0,24
10	0,050	0,075	0,229	0,187	0,21	0,40
Durchschnitt	0,102	0,095	0,247	0,200	0,42	0,48
			Tabelle 24.			
1	0,125	0,225	0,266	0,200	0,46	1,12
2	0,150	0,150	0,195	0,217	0,76	0,68
3	0,200	0,150	0,282	0,108	0,70	1,39
4	0,225	0,100	0,369	0,086	0,60	1,16
5	0,150	0,125	0,266	0,177	0,56	0,70
6	0,250	0,150	0,377	0,111	0,66	1,35
7	0,200	0,100	0,250	0,181	0,80	0,55
8	0,200	0,150	0,318	0,136	0,62	1,10
9	0,150	0,175	0,244	0,133	0,61	1,31
10	0,125	0,550	0,222	0,288	0,56	1,90
Durchschnitt	0,177	0,187	0,279	0,164	0,63	1,14

Fall 15. Pendelförmiges Zittern, das ohne weiteres für Augenzittern der Bergleute gelten könnte. Fig. 81 gibt einige Zuckungen vergrößert wieder. Die Wellenberge sind spitz, die Täler flach, die Zeitunterschiede beider Phasen gering (Tabelle 25).

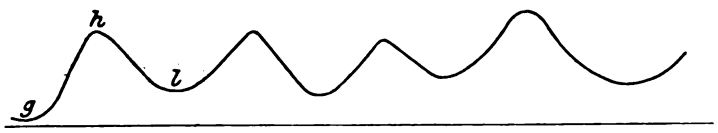

Fig. 81. (Aus Fig. 63.) 1 : 25.

Tabelle 25.

Zuckung	Ausschlag		Dauer		Geschwindigkeit	
	Anstieg	Abstieg	Anstieg	Abstieg	Anstieg	Abstieg
1	0,075	0,075	0,151	0,127	0,49	0,60
2	0,150	0,075	0,116	0,093	1,29	0,80
3	0,050	0,062	0,116	0,104	0,43	0,60
4	0,162	0,100	0,127	0,139	1,27	0,72
5	0,075	0,100	0,139	0,093	0,54	1,07
6	0,075	0,050	0,116	0,081	0,64	0,61
7	0,100	0,125	0,127	0,116	0,78	1,07
8	0,100	0,100	0,133	0,111	0,75	0,90
9	0,050	0,075	0,111	0,111	0,45	0,68
10	0,100	0,075	0,1	0,122	1,0	0,61
Durchschnitt	0,093	0,083	0,123	0,109	0,76	0,76

3. Gemischtes Zittern.

In manchen Kurven wechseln ruckförmiges und pendelförmiges Zittern miteinander ab, und es ist von großem theoretischen Interesse, diese Fälle näher zu betrachten.

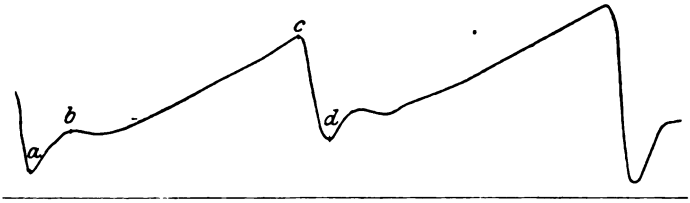

Fig. 82. (Aus Fig. 11a—b.) 1 : 25.

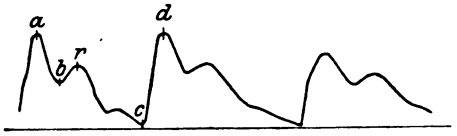

Fig. 83. (Aus Fig. 22.) 1 : 25.

Fall 3. Wagerechtes Zittern. Im Tageslicht herrscht bei geradem Blick das Ruckzittern mit schneller Phase nach links vor (Fig. 11a—b). Die Hauptphasen sind scharf begrenzt; an der Reaktionsphase ist der schnelle Anstieg im Anfang gut, die rückläufige Bewegung nur eben erkennbar. Im Dunkeln wächst die Dauer der Rucke, während ihr Ausschlag etwas abnimmt (Fig. 82 und Tabelle 26). Pendelzuckungen treten in der Fig. 11a—b nur ganz vereinzelt auf. Bei etwas geringerer Beleuchtung (15-K.-Glühlampe) in den Fig. 13—23 finden sie sich schon häufiger, aber nur in den mittleren Teilen des Blickfeldes, d. h.

geradeaus und 10° nach links. Peripheriewärts davon ist nur Ruckzittern zu beobachten, und zwar in Form von Rechtsrucken beim Blick nach rechts, in Form von Linksrucken beim Blick nach links. Die Rechtsrucke in Fig. 83 sind der Fig. 22 (0° + 40°) entnommen. Sie enthalten eine große rückläufige Bewegung.

Tabelle 26.

Zuckung	Ausschlag				Dauer				Geschwindigkeit			
	Reaktionsphase			Nystagmusphase	Reaktionsphase			Nystagmusphase	Reaktionsphase			Nystagmusphase
	1. Teil	2. Teil	ganz		1. Teil	2. Teil	ganz		1. Teil	2. Teil	ganz	
1	0,03	0,14	0,17	0,17	0,034	0,207	0,241	0,034	0,88	0,68	0,70	5.00
2	0,03	0,14	0,17	0,15	0,034	0,190	0,224	0,034	0,88	0,74	0,76	4.41
3	0,03	0,20	0,23	0,27	0,043	0,232	0,275	0,043	0,72	0,86	0,84	6.28
4	0,08	0,19	0,27	0,2	0,043	0,241	0,284	0,034	1,86	0,79	0,95	5.88
5	0,03	0,20	0,23	0,34	0,032	0,213	0,245	0,032	0,94	0,94	0,94	10.62
6	0,13	0,17	0,3	0,2	0,032	0,213	0,245	0,032	0,41	0,80	1,22	6.25
7	0,07	0,16	0,23	0,2	0,016	0,197	0,213	0,032	4,37	0,81	1,08	6.25
8	0,03	0,17	0.2	0,17	0,025	0,207	0,232	0,034	1,2	0,82	0,86	5.00
9	0,03	0,24	0,27	0,3	0,034	0,241	0,275	0,051	0,88	1,00	0,98	5.88
10	0,1	0,16	0,17	0,08	0,034	0,164	0,198	0,034	2,94	0,97	0,86	2.35
Durchschnitt	0,05	0,17	0,22	0,20	0,032	0,210	0,243	0,036	1,51	0,84	0,92	5.79
Bei Kerzenlicht (Fig.12a)												
Von der 14.″an . .	0,053	0,077	0,13	0,12	0,032	0,248	0,280	0,027	—	—	—	—
Von der 30.″an . .	0,11	0,1	0,21	0,19	0,038	0,321	0,361	0,029	—	—	—	—

Wie die Tabelle 27 lehrt, wachsen bei der Wanderung des Blickes von der Mitte zur Peripherie Ausschlag und Dauer der Zuckungen, was bezüglich letzterer besonders gut an der Nystagmusphase hervortritt. Auch die Innervationsstärke nimmt nach der Peripherie schrittweise zu, besonders in der Nystagmusphase bei Rechtsblick. Wenn dieses Gesetz an einzelnen Stellen etwas verdunkelt wird, so beruht das auf Mängeln der Technik, die den Ausschlag der Zuckungen vielleicht in der Peripherie weniger vollkommen erfaßt als in der Mitte.

Tabelle 27.

Blickrichtung	Figur	Ausschlag				Dauer				Geschwindigkeit			
		Reaktionsphase			Nystagmusphase	Reaktionsphase			Nystagmusphase	Reaktionsphase			Nystagmusphase
		1. Teil	2. Teil	ganz		1. Teil	2. Teil	ganz		1. Teil	2. Teil	ganz	
0° + 10°	19	0,027	0,023	0,05	0,038	0,043	0,198	0,241	0,027	0,63	0,12	0,21	1.41
0° + 20°	20	0,017	0,05	0,067	0,057	0,035	0,163	0,198	0,034	0,48	0,31	0,34	1.68
0° + 30°	21	0,025	0,106	0,131	0,14	0,04	0,153	0,193	0,042	0,62	0,69	0,68	3.33
0° + 40°	22	0,067	0,177	0,244	0,243	0,027	0,155	0,182	0,048	2,48	1,14	1,23	5.06
0° + 50°	23	0,078	0,170	0,248	0,238	0,035	0,209	0,244	0,039	2,23	0,81	1,02	6.10
0° —20°	15	0,048	0,095	0,143	0,137	0,03	0,157	0,187	0,044	1,6	0,60	0,76	3.11
0° —30°	16	0,033	0,104	0,137	0,16	0,034	0,151	0,185	0,05	0,97	0,69	0,74	3.14
0° —40°	17	—	—	0,190	0,177	—	—	0,266	0,08	—	—	0,71	2.21
0° —50°	18	—	—	0,263	0,257	—	—	0,342	0,088	—	—	0,77	2.92

Betrachten wir nun die Stellen der Kurven etwas näher, in denen die Rucke durch die Pendelzuckungen ersetzt werden. Fig. 84 stammt aus der Fig. 11b von der 50." an. Nach einem regelrechten Linksruck *a b* steigt die Kurve in der Art eines Linksrucks mit deutlichem Rücklauf an bis *c* und senkt sich schnell bis *d*. *c d* stellt offenbar die nicht zu voller Entfaltung gekommene Nystagmusphase vor. An ihrer Stelle hebt sich die Kurve wieder bis *e* und fällt dann langsam bis *f*. Das Stück *f g h* könnte ein rudimentärer Linksruck, *h i k* ein Rechtsruck sein. Dann folgen zwei Linksrucke *m n o* und *o p r*. Einige Sekunden später (Fig. 85) reihen sich an einen Linksruck *a b* zwei Pendelzuckungen *b c* und *e f*. Die kleine Erhebung *c d e* ist vielleicht als Störung der Kurve anzusehen, so daß die Grenze beider Wellen etwa bei *d* anzunehmen wäre. *F g h* ist wieder ein Linksruck, *h i k* könnte ein kleiner Rechtsruck, *k l m* ein kleiner Linksruck sein. Den Schluß bilden zwei Pendelzuckungen *m n* und *n o*.

Weitaus zahlreicher finden sich die Pendelzuckungen bei stark herabgesetzter Beleuchtung, wo die Rucke auf größere Strecken vollständig verdrängt werden.

Fig. 86 stammt aus Fig. 12a von der 19." an. Das Auge bewegt sich langsam nach rechts von *a*—*c* in der Reaktionsphase des Linksrucks mit gut sichtbarem Rücklauf bei *b* und setzt bei *c* zur schnellen Bewegung nach links an. Diese gedeiht aber nur bis *d*, worauf nach leichter rückläufiger Bewegung bis *e* eine langsame Bewegung bis *f* erfolgt. Dieselben Vorgänge spielen sich von *f* bis *m* ab, worauf der Rechtsruck *n o p* folgt, dem sich noch drei weitere anschließen.

Hieraus ergibt sich die theoretisch wichtige Folgerung: Ruck- und Pendelzittern sind sehr nahe verwandt. Die beiden langsamen Phasen (Anstieg und Abstieg) der Pendelzuckung entsprechen den Reaktionsphasen zweier entgegengesetzter Rucke (hier Links- und Rechtsruck). Die Pendelzuckung kommt dadurch zustande, daß die dem Anstieg folgende Nystagmusphase unterdrückt und durch eine zweite langsame Phase ersetzt wird. Zwei Bedingungen für diese Unterdrückung lassen sich sofort erkennen: die Art der Blickrichtung und der Beleuchtung. Die Pendelzuckungen finden sich in diesem Falle nur in einem kleinen mittleren Bezirk des Blickfeldes, wo die Zuckungen überhaupt klein sind, und sind um so häufiger, je schwächer die Beleuchtung. Die Nystagmusphase ist um so kräftiger, je energischer die vorangehende Reaktionsphase, und entfällt um so eher, je schwächer letztere ist.

Ein Umstand bereitet der Erklärung noch Schwierigkeiten. In dem in den Fig. 84—86 festgestellten Wettstreit der Links- und Rechtsrucke ist bezüglich der ersteren nichts zu erinnern. Die letzteren beginnen aber mit der schnellen Phase (*h i* in Fig. 84, *h i* in Fig. 85 und *n o* in Fig. 86); das ist schwer verständlich, da aus theoretischen Gründen die Reaktionsphase als die primäre angesehen werden muß. Läßt man aber z. B. in Fig. 86 den ersten Rechtsruck bei 0 anfangen, so bleibt das Stück *n o* unverständlich.

Wie stellt sich nun die Ausmessung zu der behaupteten Verwandtschaft der Ruck- und Pendelzuckungen? In der Fig. 13 (15-K.-Glühlampe) wurden von der 24."—35." 10 gut ausgebildete Zuckungen ähnlich der Zuckung *a f* in Fig. 86, nach der auch die Buchstabenbezeichnung in der Tabelle 28 gewählt ist, gemessen. Darunter ist noch der Durchschnitt von 10 pendelförmigen Zuckungen

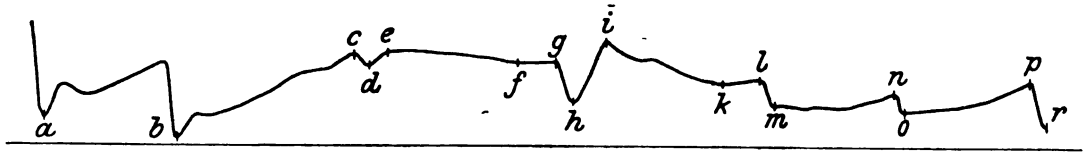

Fig. 84. (Aus Fig. 11b.) 1 : 12.

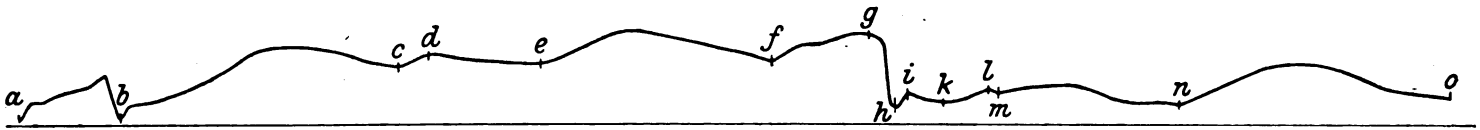

Fig. 85. (Aus Fig. 11b.) 1 : 12.

Fig. 86. (Aus Fig. 12a.) 1 : 12.



Fig. 87. (Aus Fig. 12a.) 1 : 12.

Zuckung	Ausschlag					Dauer						Geschwindigkeit				
	Langsame Phase	Schnelle Phase	Langsame Phase			Langsame Phase	Schnelle Phase	Langsame Phase			Summe	Langsame Phase	Schnelle Phase	Langsame Phase		
			1. Teil	2. Teil	ganz			1. Teil	2. Teil	ganz				1. Teil	2. Teil	ganz
	a – c	*c – d*	*d – e*	*e f*	*d f*	*a – c*	*c – d*	*d – e*	*e – f*	*d – f*	*a – f*	*a c*	*c – d*	*d – e*	*e f*	*d f*
1	0,100	0,012	0,013	0,087	0,099	0,228	0,032	0,021	0,217	0,238	0,498	0,43	0,37	0,57	0,40	0,41
2	0,050	0,025	0	0,100	0,100	0,183	0,020	0,040	0,204	0,244	0,447	0,27	1,25	0	0,49	0,41
3	0,125	0,025	0,025	0,050	0,075	0,332	0,031	0,031	0,208	0,239	0,592	0,39	0,81	0,81	0,24	0,31
4	0,050	0,012	0,012	0,100	0,112	0,187	0,031	0,052	0,291	0,343	0,561	0,27	0,39	0,23	0,34	0,33
5	0,125	0,025	0,012	0,062	0,074	0,24	0,06	0,04	0,19	0,230	0,53	0,52	0,42	0,3	0,33	0,32
6	0,100	0,025	0	0,100	0,100	0,147	0,039	0,039	0,294	0,333	0,519	0,68	0,64	0	0,34	0,30
7	0,037	0,025	0,012	0,100	0,112	0,17	0,03	0,04	0,26	0,300	0,50	0,22	0,83	0,3	0,38	0,37
8	0,075	0,012	0,012	0,062	0,074	0,2	0,03	0,04	0,31	0,350	0,58	0,37	0,4	0,3	0,2	0,21
9	0,050	0,025	0	0,025	0,025	0,14	0,02	0,02	0,14	0,160	0,32	0,36	1,25	0	0,18	0,16
10	0,050	0,025	0	0,050	0,050	0,16	0,04	0,02	0,22	0,240	0,44	0,31	0,62	0	0,23	0,21
Durchschnitt	0,076	0,021	0,008	0,073	0,082	0,197	0,033	0,034	0,233	0,267	0,498	0,38	0,69	0,25	0,31	0,30
10 weitere Zuckungen	0,086	0,039	0,030	0,084	0,114	0,202	0,026	0,046	0,242	0,288	0,516	0,42	1,5	0,87	0,35	0,39

Tabelle 29.

Zuckung	Ausschlag					Dauer						Geschwindigkeit				
	Langsame Phase			Schnelle Phase	Langsame Phase	Langsame Phase			Schnelle Phase	Langsame Phase	Summe	Langsame Phase			Schnelle Phase	Langsame Phase
	1. Teil	2. Teil	ganz			1. Teil	2. Teil	ganz				1. Teil	2. Teil	ganz		
	a – b	*b – c*	*a c*	*c – d*	*d – f*	*a – b*	*b – c*	*a – c*	*c d*	*d f*	*a – f*	*a – b*	*b – c*	*a – c*	*c d*	*d f*
1	0,025	0,075	0,100	0,025	0,025	0,038	0,150	0,189	0,038	0,17	0,397	0,66	0,5	0,53	0,66	0,15
2	0	0,050	0,050	0,025	0,100	0,038	0,130	0,17	0,038	0,34	0,548	0	0,38	0,29	0,66	0,29
3	0,025	0,075	0,100	0,025	0,025	0,057	0,245	0,302	0,019	0,226	0,547	0,44	0,31	0,33	1,31	0,11
4	0,025	0,050	0,075	0	0,050	0,057	0,113	0,17	0,019	0,207	0,396	0,44	0,44	0,44	0	0,24
5	—	—	0,050	0,025	0,050	—	—	0,196	0,036	0,178	0,410	—	—	0,25	0,69	0,28
6	0,025	0,050	0,075	0,025	0,075	0,018	0,160	0,178	0,036	0,268	0,482	1,39	0,31	0,42	0,69	0,28
7	—	—	0,075	0,025	0,025	—	—	0,167	0,018	0,148	0,333	—	—	0,45	1,39	0,17
8	0	0,075	0,075	0,025	0,050	0,037	0,167	0,204	0,018	0,222	0,444	0	0,45	0,37	1,39	0,22
9	—	—	0,075	0,025	0,050	—	—	0,182	0,036	0,164	0,382	—	—	0,41	0,69	0,30
10	0	0,050	0,050	0	0,050	0,036	0,164	0,2	0,018	0,345	0,563	0	0,30	0,25	0	0,14
Durchschnitt	0,014	0,061	0,072	0,020	0,050	0,040	0,161	0,195	0,027	0,226	0,450	0,42	0,38	0,37	0,74	0,21

aus Fig. 12a (Kerzenlicht) angegeben. Tabelle 29 endlich enthält 10 Pendelzuckungen aus einerKurve bei 0° 0° im hellen Tageslicht, die am Schluß einer längeren Registrierung nach den übrigen Kurven aufgenommen ist. Ihr entstammt Fig. 87. Diese Kurve enthält größtenteils Pendelzuckungen, *g h l* und *l m n*, z. T. mit Andeutung der schnellen Phase auf dem Wellenberg *c d*. Neben der Blickrichtung und Beleuchtung hat somit auch die körperliche Bewegung Einfluß auf die Art der Zuckungen. Die mit einer längeren Registrierung verbundene Ruhe des Kopfes verringert die Summe der reflektorisch auf das „Nystagmuszentrum" wirkenden peripheren Reize. Die langsame Phase wird alsdann schwächer und vermag eine kräftige Nystagmusphase nicht mehr auszulösen.

Aus den Tabellen 28 und 29 ergibt sich nun, daß die Höhe des Anstiegs (1. langsame Phase) der Höhe des Abstiegs (2. langsame Phase) ziemlich genau entspricht. Die Zeitdauer des Anstiegs (*a*—*c*) ist bei allen Messungsreihen kleiner als die des Abstieges (*d*—*f*), und zwar:

0,195 : 0,226 (Tageslicht).
0,197 : 0,267 (15-K.-Glühlampe),
0,202 : 0,288 (Kerze).

Bei Tageslicht	Anstieg	0,195″;	Abstieg	0,226″;	ganze Zuckung	0,450″
„ 15-K.-Glühlampe .	„	0,197″;	„	0,267″;	„	„	0,498″
„ Kerze.	„	0,202″;	„	0,288″	„	„	0,516″

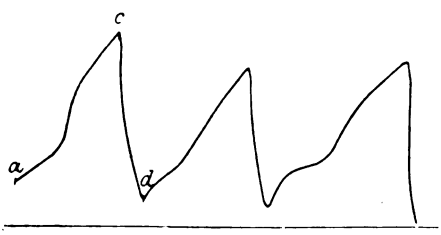

Fig. 88. (Aus Fig. 29a.) 1 : 25.

Die Verzögerung des Zuckungsablaufes mit sinkender Beleuchtung tritt also auch hier sehr schön hervor.

Fall 6. Wagerechtes Zittern. Es ist größtenteils ruckförmig, mit zweigeteilter Reaktionsphase von sehr gleichmäßiger Dauer und außergewöhnlich schneller Nystagmusphase, deren Geschwindigkeit die aller anderen Fälle übertrifft (Fig. 88



Fig. 89. (Aus Fig. 29a.) 1 : 25.

und Tabelle 30). Die Rucke werden auf kleinere und größere Strecken von kleinen Wellen, wie sie genau so beim Augenzittern der Bergleute angetroffen werden, unterbrochen, z. B. in der 19.—20.″ der Fig. 29a, wo sich vier derartige Wellen finden, deren Ausmessung in der Tabelle 31 und deren Vergrößerung in der Fig. 89 wiedergegeben ist.

Fall 14 mit wagerechtem Zittern übertrifft alle vorhergehenden durch die Fülle der Formen.

Bei geradeaus gerichtetem Blick und heller Beleuchtung wechseln Ruck- und Pendelzittern und Bildung merkwürdiger Übergangsformen scheinbar regellos und doch in einem gewissen Rhythmus miteinander ab. In Fig. 59 sind 83 Zuckungen enthalten, die sich folgendermaßen verteilen:

1. 22 regelrechte Linksrucke (Fig. 90, 24. u. 25. Zuckung) mit auffallend schnellem und hohem Anfangsteil *a b*, deutlichem Rücklauf *b r*, langsamem Ende *r c* der Reaktionsphase, in dem auch noch ein kleiner Rückstoß konstant vorkommt, und schneller Nystagmusphase. Es sind die Zuckungen: **4.** / **12. 13. 14. 15. 16. 17.** / 20. 21. 22. 23. 24. 25. 30. / 39. 40. 41. / 46. 47. 48. / 57. / 75./ Sie bilden also Perioden: 2 × 6, 2 × 3, 4 × 1 (s. Tabelle 32).

Tabelle 30.

Zuckung	Ausschlag				Dauer				Geschwindigkeit			
	Reaktionsphase			Nystagmusphase	Reaktionsphase			Nystagmusphase	Reaktionsphase			Nystagmusphase
	1. Teil	2. Teil	ganz		1. Teil	2. Teil	ganz		1. Teil	2. Teil	ganz	
1	—	—	0,125	0,125	—	—	0,169	0,016	—	—	0,74	7,81
2	0,025	0,150	0,175	0,2	0,032	0,115	0,147	0,016	0,78	1,30	1,19	12,5
3	—	—	0,225	0,300	—	—	0,180	0,016	—	—	1,25	18,7
4	0,075	0,200	0,275	0,225	0,032	0,115	0,147	0,032	2,34	1,74	1,87	7,03
5	0,075	0,275	0,350	0,350	0,032	0,148	0,180	0,032	2,34	1,86	1,94	10,9
6	—	—	0,275	0,275	—	—	0,131	0,016	—	—	2,1	17,2
7	—	—	0,300	0,325	—	—	0,163	0,016	—	—	1,84	20,2
8	—	—	0,300	0,350	—	—	0,147	0,032	—	—	2,04	10,9
9	—	—	0,275	0,300	—	—	0,131	0,032	—	—	2,1	9,37
10	0,075	0,225	0,300	0,325	0,032	0,131	0,163	0,016	2,34	1,71	1,84	20,2
Durchschnitt	0,062	0,212	0,260	0,277	0,032	0,127	0,155	0,022	1,95	1,65	1,69	13,48

Tabelle 31.

Zuckung	Ausschlag		Dauer		Geschwindigkeit	
	Anstieg	Abstieg	Anstieg	Abstieg	Anstieg	Abstieg
1	0,075	0,100	0,098	0,114	0,76	0,87
2	0,050	0,050	0,131	0,098	0,38	0,51
3	0,025	0,075	0,098	0,098	0,25	0,76
4	0,050	0,050	0,081	0,098	0,61	0,51
Durchschnitt	0,05	0,068	0,102	0,102	0,50	0,66

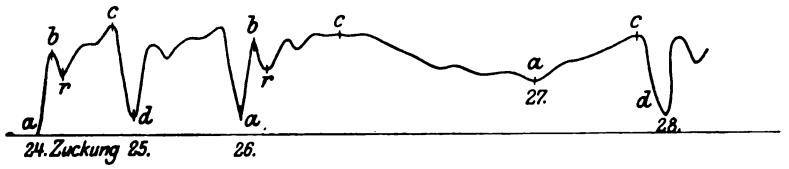

Fig. 90. (Aus Fig. 59.) 1 : 12.

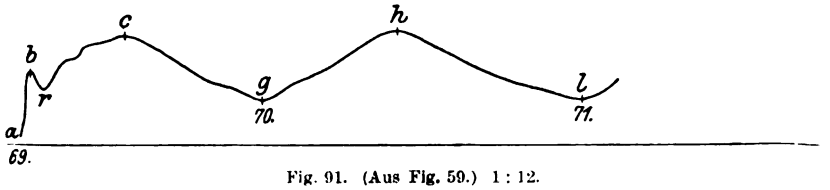

Fig. 91. (Aus Fig. 59.) 1 : 12.

2. 22 kleine Linksrucke (Fig. 90, 27. Zuckung) mit niedriger und ziemlich glatter Reaktionsphase *a c* und viel größerer und schnellerer Nystagmusphase. Es sind die Zuckungen: 3. 9. 19. 27. 29. 34. 36. 38. 43. 45. 50. 52. 54. 56. 59. 61. 63. 65. 68. 74. 77. 83. (Tabelle 33).

Tabelle 32 bis 35.

Tabelle 32. Regelrechte Linksrucke.

Zuckung	Ausschlag					Dauer					Geschwindigkeit				
	Reaktionsphase				Nystagmusphase	Reaktionsphase				Nystagmusphase	Reaktionsphase				Nystag
	$a-b$	$b-r$	$r-c$	ganz		$a-b$	$b-r$	$r-c$	ganz		$a-b$	$b-r$	$r-c$	ganz	
13	0,375	0,100	0,125	0,600	0,325	0,037	0,018	0,092	0,147	0,037	10,13	5,55	1,36	4,08	8
14	0,275	0,075	0,100	0,450	0,300	0,037	0,037	0,092	0,166	0,037	7,43	2,03	1,09	2,71	8
15	0,300	0,075	0,100	0,475	0,325	0,018	0,037	0,111	0,166	0,055	16,67	2,03	0,90	2,86	5
16	0,250	0,100	0,150	0,500	0,275	0,018	0,037	0,111	0,166	0,037	13,89	2,70	1,35	3,01	7
17	0,300	0,075	0,150	0,525	0,350	0,037	0,018	0,092	0,147	0,055	8,11	4,17	1,63	3,57	6
Durchschnitt	0,3	0,085	0,125	0,51	0,315	0,029	0,029	0,099	0,158	0,044	11,25	3,3	1,27	3,25	7

Tabelle 33. Kleine Linksrucke.

3	—	—	—	0,075	0,175	—	—	—	0,152	0,034	—	—	—	0,49	5
9	—	—	—	0,125	0,275	—	—	—	0,17	0,038	—	—	—	0,73	7
19	—	—	—	0,075	0,325	—	—	—	0,143	0,036	—	—	—	0,52	9
27	—	—	—	0,100	0,225	—	—	—	0,2	0,036	—	—	—	0,5	6
29	—	—	—	0,175	0,300	—	—	—	0,236	0,036	—	—	—	0,74	8
Durchschnitt	—	—	—	0,11	0,26	—	—	—	0,180	0,036	—	—	—	0,6	7

Tabelle 34. Pendelzuckungen.

	Anstieg $g-h$	Abstieg $h-l$				Anstieg $g-h$	Abstieg $h-l$				Anstieg $g-h$	Abstieg $h-l$		
6	0,225	0,2	—	—	—	0,34	0,528	—	—	—	0,66	0,38	—	—
70	0,225	0,2	—	—	—	0,274	0,392	—	—	—	0,82	0,51	—	—
71	0,175	0,15	—	—	—	0,294	0,353	—	—	—	0,59	0,42	—	—
72	0,175	0,2	—	—	—	0,269	0,288	—	—	—	0,65	0,69	—	—
73	0,225	0,175	—	—	—	0,288	0,327	—	—	—	0,78	0,53	—	—
Durchschnitt	0,205	0,185	—	—	—	0,293	0,378	—	—	—	0,70	0,51	—	—

Tabelle 35. Gemischtes Zittern.

	$a-b$	$b-r$	$r-c$	$c-g$	ganz	$a-b$	$b-r$	$r-c$	$c-g$	ganz	$a-b$	$b-r$	$r-c$	$c-g$
5	0,300	0,075	0,150	0,225	0,750	0,036	0,036	0,196	0,375	0,643	8,33	2,08	0,76	0,6
11	0,150	0,025	0,100	0,300	0,575	0,057	0,019	0,189	0,226	0,491	2,63	1,31	0,53	1,33
18	0,300	0,075	0,150	0,150	0,675	0,036	0,036	0,161	0,411	0,644	8,33	2,08	0,93	0,36
26	0,250	0,050	0,075	0,150	0,525	0,39	0,02	0,118	0,431	0,590	6,41	2,5	0,63	0,35
28	0,225	0,075	0,150	0,150	0,600	0,018	0,036	0,236	0,345	0,635	12,5	2,08	0,63	0,43
Durchschnitt	0,245	0,06	0,125	0,195	0,625	0,107	0,029	0,18	0,358	0,600	7,64	2,01	0,7	0,61

3. 15 Pendelzuckungen (Fig. 91, 70. Zuckung) mit schnellem Anstieg und langsamerem Abstieg. Es sind die Zuckungen: 1. 2. / 6. 7. 8. / 32. 33. / 70. 71. 72. 73. / 79. 80. 81. 82. /. Sie treten auch gern in Verbänden auf (Tabelle 34).

4. 23 Gemische von Ruck- und Pendelzuckungen (Fig. 90, 26. Zuckung und Fig. 91, 69. Zuckung). Die Zuckung beginnt genau wie ein Linksruck, braucht aber unter Verwendung von noch zahlreicheren Rückstößen etwas mehr Zeit, um

die Kuppe zu erreichen, und fällt dann langsam pendelförmig ab (*c g*). Es sind die Zuckungen 5. 11. 18. 26. 28. 31. 35. 37. 42. 44. 49. 51. 53. 55. 58. 60. 62. 64. 66. 67. 69. 76. 78. (Tabelle 35.)

Diese Zuckungen stehen in innigem Verhältnis zu den kleinen Linksrucken (2), indem sie sehr häufig miteinander abwechseln. Man beachte die obigen Zahlen!

5. Eine unbestimmbare Zuckung (Lidschlag?).

Fig. 61, die dem weiteren Verlauf der Fig. 59 angehört, enthält außer drei kleinen Linksrucken fast nur kleine Pendelzuckungen, über deren Maße die Tabelle 36 Auskunft gibt. Beide Phasen, im einzelnen etwas schwankend, sind im Durchschnitt fast genau gleich. Ich führe die Unterdrückung des Ruckzitterns zugunsten des Pendelzitterns auf die längere Fixierung des Kopfes zurück.

Tabelle 36.

Zuckung	Ausschlag		Dauer		Geschwindigkeit	
	Anstieg	Abstieg	Anstieg	Abstieg	Anstieg	Abstieg
1	0,150	0,125	0,282	0,326	0,53	0,38
2	0,075	0,075	0,239	0,260	0,31	0,29
3	0,075	0,100	0,311	0,311	0,24	0,32
4	0,100	0,050	0,311	0,266	0,32	0,19
5	0,050	0,050	0,298	0,298	0,16	0,17
6	0,150	0,100	0,276	0,212	0,54	0,47
7	0,075	0,100	0,295	0,295	0,25	0,34
8	0,075	0,100	0,25	0,318	0,3	0,31
9	0,100	0,075	0,244	0,266	0,41	0,28
10	0,075	0,100	0,266	0,266	0,28	0,37
Durchschnitt	0,092	0,087	0,277	0,281	0,33	0,31

Nach mäßiger Herabsetzung der Beleuchtung (50-K.-Glühlampe) nimmt die Energie und gleichmäßig schöne Ausbildung der Zuckungen beträchtlich ab (Fig. 60a—b). Es treten dieselben Zuckungsformen wie in Fig. 59 auf, aber in einem sich mit der Verschiebung des Blickes nach links fortwährend ändernden Verhältnis, was von theoretischer Bedeutung ist (vgl. Tabelle 37).

Tabelle 37.

Fig. 60a—b	Blickrichtungen			
	0° 5°	0° 10°	0° 15°	0° 20°
1. Regelrechte Linksrucke	28,3%	40,7%	56,2%	83,3%
2. Kleine Linksrucke	19,6 „	18,5 „	17,8 „	8,3 „
3. Pendelzuckungen	28,3 „	25,9 „	4,5 „	0 „
4. Gemischte Zuckungen	23,9 „	14,8 „	21,4 „	8,3 „

Bei mittlerer Blicksenkung herrschen wieder die Pendelzuckungen vor, während Rucke und Gemische ganz vereinzelt sind (Fig. 62).

Zusammenfassung.

Das Ruckzittern ist durch zwei meistens scharf getrennte Phasen von sehr verschiedener Zeitdauer charakterisiert. Während die schnelle

Tab

Fall	Schwingungsrichtung	Blick	Beleuchtung	Tabel
				Tabelle
1	wagerecht	—35° +40°	Tageslicht + 50-K.-Glühlampe	3
	„	—35° +40°	Kerze (sofort)	4
	„	—35° +40°	„ (später)	5
2	Raddrehung	—15° +50°	Tageslicht	9
3	wagerecht (Linksrucke)	0° 0°	„	25
	„ „	0° 0°	Kerze (sofort)	25
	„ „	0° 0°	„ (später)	25
	„ „	0° —50°	15-K.-Glühlampe	26
	„ (Rechtsruck)	0° +50°	„	26
4	Raddrehung	0° 0°	„	27
5	schräg nach oben rechts	+20° +37°	Tageslicht	11
6	wagerecht (Linksrucke)	+17° —30°	„	29
7	„ (Rechtsrucke)	0° +20°	„	12
11	senkrecht (Abrucke)	—39° +30°	„	13
	„ „	—39° +30°	Kerze	14
12	?	+20° +35°	Tageslicht	16
13 (Hund)	?	?	„	20 r. l.
16	senkrecht (Aufrucke)	—20° 0°	Tageslicht + 50-K.-Glühlampe	18
	„ „	—20° 0°	Kerze	19
14	wagerecht (Linksrucke)	0° 0°	Tageslicht + 50-K.-Glühlampe	31
				Tabelle
6	wagerecht	+17° —30°	Tageslicht	30
8	Raddrehung	+20° +37°	„	21
9	wagerecht	—30° 0°	„	22
15	?		„	24
14	wagerecht	0° 0°	Tageslicht + 50-K.-Glühlampe	33
	?	0° 0°	„	35

Phase in der Kurve fast geradlinig verläuft, ist die langsame durch eine Reihe von Eigentümlichkeiten: schnellen Verlauf im Beginn, folgenden Rückstoß und langsame Fortsetzung am Schluß, gekennzeichnet. Der Umstand, daß diese Eigenheiten bei allen Fällen verschiedenster Schwingungsrichtung, wenn auch in individuell verschiedener Ausprägung, wiederkehren und sowohl bei wagerechter wie bei senkrechter Registrierung hervortreten, spricht für die Zuverlässigkeit meiner Untersuchungsmethode. Weitere Gründe hierfür ergeben sich aus dem Vergleich mit anderen Methoden, worauf ich später noch eingehe.

Die Ausmessung der Einzelzuckungen ist für das Verständnis des dem Augenzittern zugrunde liegenden Reizes von ausschlaggebender

s und 39.

Ausschlag				Dauer				Geschwindigkeit			
Reaktionsphase			Nystagmusphase	Reaktionsphase			Nystagmusphase	Reaktionsphase			Nystagmusphase
Teil	2. Teil	ganz		1. Teil	2. Teil	ganz		1. Teil	2. Teil	ganz	
uckzittern.											
0,1	0,035	0,135	0,134	0,041	0,112	0,153	0,043	2,5	0,31	0,9	3,2
0,128	0,132	0,262	0,255	0,041	0,233	0,275	0,056	3,2	0,66	1,0	4,37
0,065	0,132	0,197	0,247	0,03	0,452	0,482	0,074	2,22	0,45	0,63	3,56
0,26	0,68	0,94	0,92	0,06	0,46	0,51	0,11	4,4	1,5	1,8	7,74
0,05	0,17	0,22	0,20	0,032	0,21	0,243	0,036	1,51	0,84	0,92	5,79
0,053	0,077	0,13	0,12	0,032	0,248	0,280	0,027	—	—	—	—
0,11	0,1	0,21	0,19	0,038	0,321	0,361	0,029	—	—	—	—
—	—	0,263	0,257	—	—	0,342	0,088	—	—	0,77	2,92
0,078	0,170	0,248	0,238	0,035	0,209	0,244	0,039	2,23	0,81	1,02	6,10
0,112	0,03	0,127	0,127	0,067	0,182	0,250	0,053	1,8	0,09	0,51	2,8
0,24	0,4	0,64	0,49	0,06	0,116	0,176	0,062	4,1	3,5	3,6	8,3
0,062	0,212	0,260	0,277	0,032	0,127	0,155	0,022	1,95	1,65	1,69	13,5
—	—	0,26	0,27	—	—	0,29	0,065	—	—	0,89	4,31
0,192	0,180	0,297	0,294	0,09	0,154	0,22	0,053	2,1	1,2	1,3	5,6
—	—	0,4	0,345	—	—	0,294	0,069	—	—	1,3	5,4
0,18	0,12	0,30	0,32	0,071	0,147	0,218	0,040	2,66	0,83	1,42	8,19
1,477	—	1,64	0,997	0,137	—	0,316	0,162	0,58	—	3,64	6,3
0,06	—	0,22	0,24	0,049	—	0,438	0,08	1,34	—	0,55	3,11
0,051	0,065	0,116	0,097	0,067	0,363	0,430	0,072	0,81	0,18	0,27	1,39
—	—	0,084	0,059	—	—	0,776	0,074	—	—	0,09	0,82
0,3	0,21	0,51	0,315	0,029	0,129	0,158	0,044	11,25	1,62	3,25	7,32

endelzittern.

Anstieg	Abstieg	Abstieg	Abstieg	Anstieg	Abstieg
0,050	0,068	0,102	0,102	0,50	0,66
0,405	0,410	0,962	0,759	0,42	0,55
0,102	0,095	0,247	0,200	0,42	0,48
0,093	0,083	0,123	0,109	0,76	0,76
0,205	0,185	0,293	0,378	0,70	0,51
0,092	0,087	0,277	0,281	0,33	0,31

Bedeutung, weshalb zahlreiche Tabellen beigefügt sind. Tabelle 38 faßt die Durchschnittsergebnisse nochmals zusammen. Sie lehrt, daß der Zuckungsausschlag des Auges selten 1 mm erreicht, meistens aber viel geringer ist. Hier ist allerdings zu betonen, daß der Ausschlag des Auges mit meiner Methode vielleicht nicht ganz vollkommen erfaßt wird, besonders nicht in den peripheren Blickrichtungen seitlich und oben.

Die Dauer der Zuckungen, die ohne Zweifel ganz getreu ermittelt wird, liegt zwischen 0,177″ und 0,850″; die Dauer der langsamen Phase liegt zwischen 0,153″ und 0,776″; die Dauer der schnellen Phase liegt zwischen 0,022″ und 0,162″.

Die langsame Phase verhält sich zur schnellen wie 12,4 — 1,9 : 1. Der 1. Teil der Reaktionsphase und die Nystagmusphase sind in vielen Fällen von ungefähr gleicher Dauer.

Die Geschwindigkeit (nervöse Energie) ist in der Nystagmusphase viel größer als in der Reaktionsphase, und bei letzterer in ihrem 1. Teil größer als in dem letzten, indem sie bisweilen fast auf 0 sinkt.

	Reaktionsphase	Nystagmusphase
Maximum der Sekundengeschwindigkeit	3,64 mm	13,5 mm
Minimum der Sekundengeschwindigkeit	0,09 „	0,82 „

Die Geschwindigkeit im Anfangsteil der Reaktionsphase kommt bisweilen der in der Nystagmusphase nahe und übertrifft sie sogar einmal (Fall 14, Tabelle 32).

Das Pendelzittern ist ein Zittern schwächerer Energie. Sein Ablauf ist langsamer, Ausschlag und Geschwindigkeit geringer.

Ausschlag im Maximum 0,41 mm.

Dauer 0,204″—1,721″.

Sekundengeschwindigkeit 0,31—0,76 mm.

Ruck- und Pendelzittern sind nahe miteinander verwandt. Pendelzittern ist ein abgeschwächtes Ruckzittern und geht dadurch aus ihm hervor, daß die schnelle Phase unterdrückt und durch eine langsame Phase ersetzt wird. Es sind interessante Zwischenstufen ermittelt.

Die Einzelzuckungen können mathematisch genau übereinstimmen und auch beträchtlich voneinander abweichen. Es sind eine Reihe Einflüsse bekannt geworden, denen sie zugänglich sind.

Die Augenstellung ist von großer Bedeutung für die Art und Größe des Zitterns. Es gibt Fälle, die nur Ruckzuckungen und solche, die nur Pendelzuckungen aufweisen. Wo beide gemeinsam vorkommen, ist das Pendelzittern hauptsächlich an die mittlere, das Ruckzittern an die seitliche Blickrichtung geknüpft.

Beim Ruckzittern nimmt der Zuckungsausschlag in der Richtung, in der die schnelle Phase schlägt, zu, in entgegengesetzter ab.

Körperliche Bewegung verstärkt, Ruhe schwächt oder beseitigt selbst das Zittern.

Akkommodation und Konvergenz auf einen nahen Punkt vermögen selbst heftiges Zittern zu unterdrücken.

Von größter Bedeutung ist der Einfluß des Lichtes, der sich mit dem der Musik auf gewisse körperliche Bewegungen vergleichen läßt. Wie die Schallwellen beim Tanz und Marsch die Tätigkeit gewisser Muskelgruppen taktmäßig, d. h. nach Zeit und Amplitude gleichförmig gestalten, so befördern die Ätherschwingungen beim Nystagmus den Rhythmus der Augenbewegungen. Je kräftiger die Belichtung, desto schneller ist die Folge und desto gleichmäßiger die Amplitude der Zuckungen. Sie bestimmt ferner nicht selten auch die Art der Zuckung, indem

in manchen Fällen im Hellen das Ruckzittern, im Dunkeln das Pendelzittern vorherrscht. In diesen Fällen nehmen Ausschlag und Geschwindigkeit mit der Beleuchtung ab (Fall 3 und 16). Es kommt aber auch vor, daß gleich nach Verdunklung die Zuckungen größer sind als im Hellen. Aber auch hier tritt sofort eine Verlangsamung ein. Bezüglich des Augenzitterns der Bergleute, das in diesem Aufsatz nicht berücksichtigt ist, sei hier erwähnt, daß seine Zuckungen im Dunkeln immer eine Verlangsamung und Vergrößerung erfahren.

Es handelt sich hier nach meiner Meinung nicht um eine Einwirkung der Sehschärfe, die im Hellen besser ist als im Dunkeln, sondern um den Einfluß des Lichtes als solchen auf den Muskeltonus, denn einmal äußert er sich auch bei geschlossenen Augen, weiter erstreckt er sich auch auf die übrige Körpermuskulatur, wie mich einige Beobachtungen gelehrt haben.

Wir werden später sehen, daß die Angriffspunkte für Schall und Licht nahe beieinander liegen. Was nun die Frage angeht, ob Sehschärfe und Refraktion die Art des Zitterns beeinflussen, so kommt bei meinen Fällen Ruck- und Pendelzittern sowohl bei relativ guter wie schlechter Sehschärfe vor. Unter den Fällen mit Pendelzittern finden sich aber relativ viele mit recht mangelhafter Schleistung (z. B. Fall 9 mit höchstgradiger Übersichtigkeit und Schwachsichtigkeit und Fall 15 mit Linsenlosigkeit), die nie durch Brille ausgeglichen war. Für die Entscheidnug dieser Frage ist ein größeres Material nötig.

Sehr wünschenswert sind auch Untersuchungen des Lichtsinnes, auf dessen große Bedeutung für die Entstehung des Augenzitterns der Bergleute ich an anderem Ort schon hingewiesen habe[3]).

Theorie des Augenzitterns.

1. Die Meinung der Autoren.

Böhm[5]), der den ersten theoretischen Versuch gemacht hat (1857), leitet den Nystagmus von einer Funktionsstörung eines Muskels ab, hauptsächlich des inneren, der entweder zu starr (Ny. tonicus) oder zu schwach sein soll (Ny. atonicus).

Dransart[6]) hält den Nystagmus der Bergleute für eine Muskelerkrankung ähnlich dem Lumbago, hervorgerufen durch eine Ermüdung der Heber und der inneren Geraden als Folge der Arbeit in den niedrigen Gängen und Flötzen (1877).

Arlt[7]) erblickt die Ursache in einer früh erworbenen Sehschwäche und betrachtet den Nystagmus gewissermaßen als eine zweckmäßige Erscheinung. Wie ein gesundes Auge Gegenstände, die jenseits der Wahrnehmungsgrenze lägen, noch erkennen könne, wenn sie sich bewegten, so sehe auch ein schwaches Auge besser, wenn es sich hin und her bewege.

Nach Kugel[8]) soll der Nystagmus auf einen Wettstreit zwischen Macula lutea und Netzhautperipherie bei Kindern, die eine genaue Fixation nicht erlernt haben, zurückzuführen sein (1867).

Naconz[9]) erklärt ihn für eine auf neuropathischer Grundlage beruhende Krampferscheinung (1859).

Graefe[10]) sucht zwischen Böhm und Arlt zu vermitteln. Auch er erblickt das genetische Moment in einer kongenitalen oder in erster Kindheit erworbenen Sehschwäche, glaubt aber, daß noch eine anormale Muskeldisposition hinzukommen müsse:

1. weil die Richtung des Nystagmus bald wagerecht, bald senkrecht, rotierend oder gemischt sei;

2. weil durchaus nicht alle Formen frühzeitiger Schwachsichtigkeit mit Nystagmus verknüpft seien;

3. weil Nystagmus auch neben normaler Sehschärfe vorkomme;

4. weil der Nystagmus vererblich sei;

5. wegen der häufigen schiefen Kopfhaltung, worin eine gewisse Kontraktionserschwerung eines bestimmten Muskels bzw. Muskelgruppe zum Ausdruck komme.

Er betont auch, daß eine gewisse Vorherrschaft des zentralen Sehens, wenigstens auf einem Auge, die Voraussetzung des Nystagmus sei, denn bei frühzeitig eingetretener Erblindung sehe man viel häufiger gewisse plan- und willenlose, langsam herumvagierende, bei einzelnen Blickrichtungen wohl auch zuckende Augenbewegungen, die sich von den eigentlich nystagmischen dadurch unterscheiden, daß sie nicht wie diese in einer ganz bestimmten Bahn hin- und her pendelten.

Nach Rählmann[11]), der schon 1878 den undelierenden Nystagmus von ruckförmigem unterscheidet und in seiner auch heute noch sehr lesenswerten Abhandlung ein reichhaltiges klinisches Material beibringt, ist der Nystagmus wie der Tremor anderer Körperteile immer zentral bedingt und eine Anomalie des Muskeltonus. Er glaubt nicht, daß der Nystagmus oder der sonstige Tremor allein auf Übermüdung beruhe, wenn sie auch für den Nystagmus der Bergleute mitverantwortlich gemacht werden müsse. Die von den Zentralorganen stetig ausgehende, von den Willensreizen unabhängige und verschiedene Innervation sei im Normalzustande regelmäßig auf die Muskulatur des Auges verteilt, so daß es in Gleichgewichtslage ruhe. Bei ungleichmäßiger Verteilung oder Unterbrechung dieser Innervation könne es zu einer tonischen Zusammenziehung nicht kommen, und es entsprächen leichte klonische Zusammenziehungen den leichten unterbrochenen Nervenreizen. Damit seien alle Tatsachen in Einklang zu bringen, z. B. die normale Beweglichkeit der Augen.

Rählmann vermag über den zentralen Sitz keinen sicheren Auf-

schluß zu geben, glaubt aber, daß die Gegend des 4. Ventrikels und der Streifenhügel von größter Bedeutung sind.

Die Abhängigkeit des Nystagmus von der Beleuchtung sei nur auf dem Wege des Reflexes zu erklären. Es würden die sensiblen Reize (vom Sehnerven aus) auf den Nystagmus ganz ebenso einwirken können, wie auf den Muskeltonus überhaupt, der nach Herrmann durch dauernde Erregung sensibler Nerven reflektorisch bedingt sei.

Die Abhängigkeit des Nystagmus vom binokularen Sehakt lasse ferner vermuten, daß es bisweilen auf beiderseitige Netzhauterregung ankomme.

Wilbrand[12]) äußert sich 1879 so: „Die Bedingungen zum Auftreten von Nystagmus sind dann gegeben, wenn die Tätigkeit der willkürlich motorischen Augenzentren der Großhirnrinde gegenüber der reflektorisch-motorischen Tätigkeit des Mittel- und Kleinhirns beeinträchtigt ist, die zentrifugale Leitungsbahn vom Mittel- und Kleinhirn zu der Augenmuskulatur aber unversehrt erhalten bleibt."

Nystagmus soll reflektorisch entstehen können durch Reize von seiten der Halbzirkelkanäle, der Netzhaut, des Trigeminus (z. B. durch Ätzung der Bindehaut), oder wenn die Großhirnrinde nicht ihre volle Entwicklung erlangt hat (Idiotie, Mikrocephalie, Schwach- und Blödsinn), oder bei Schädigung ihrer Leitungsbahnen. Wenn während des Schlafes die Tätigkeit und der Einfluß der Großhirnrinde auf die Körperbewegungen beschränkt und die Willensfunktionen aufgehoben seien, entständen atypische, reflektorisch von der Peripherie durch sensible Reize über das Mittel- und Kleinhirn ausgelöste Augenbewegungen.

Rählmanns und Wilbrands Arbeiten enthalten fruchtbare Keime, zu deren Entfaltung die folgenden Jahrzehnte aber fast nichts beigetragen haben.

Sauvineau[13]) geht 1909 bei der Aufstellung seiner Theorie von der multiplen Sklerose aus: „Ces trois termes: paralysies associées de lateralité, secousses nystagmiformes, nystagmus permanent, ne sont que des expressions cliniques variées de lésions intéressant le même territoire supra-nucléaire." Bei der Déviation conjuguée sei die Lähmung das Primäre, die Deviation, die das ursprüngliche Phänomen verdecke, entgegengesetzt der Lähmung. Wenn nun anstatt einer destruktiven eine irritative Läsion vorhanden sei, so führe sie zu spasmodischen Phänomenen der assoziierten Muskeln.

Deviation und Nystagmus kämen oft vereint vor; erstere sei dauerhafter als letzterer. Kopfdrehung, Déviation conjuguée der Augen und Nystagmus seien drei nebeneinander bestehende, durch ein gemeinsames Band verbundene Zeichen.

Sauvineau sucht den Sitz der Störung nicht in den corticalen, sondern in den supranuclearen Zentren der assoziierten Seitenbewegungen.

Beim angeborenen Nystagmus nimmt er eine Entwicklungsstörung dieser Zentren an. Da sie wahrscheinlich nahe beim Konvergenzzentrum liegen, so erkläre sich das häufige Zusammentreffen von Strabismus und Nystagmus.

Coppez[4]) unterscheidet zwei nystagmogene Zonen:

1. Die dorsale Partie der Medulla oblongata, begrenzt nach unten durch das untere Ende des Vestibulariskerns, nach oben durch die Corpora quadrigemina. Je mehr sich das Leiden dem 4. Ventrikel nähert, desto häufiger ist der Nystagmus.

2. Die Verbindungen zwischen den Bewegungszentren der Augen in der Hirnrinde und den Koordinationszentren.

Coppez stellt folgende Gruppen auf: 1. Nystagmus vestibularis: 2. Nystagmus bei Krankheiten des Zentralnervensystems; 3. Nystagmus par amblyopie*); 4. Nystagmus der Kohlenarbeiter. Der Nystagmus par amblyopie soll sehr verschieden sein vom vestibulären Nystagmus, mit dem er nicht verwechselt werden könne. Selbst in den Fällen mit identischen morphologischen Eigenschaften seien die akzessorischen Symptome ganz verschieden.

Das Licht habe einen großen Einfluß auf diese Oszillationen, und verstärke oder schwäche sie. Lidschluß könne das Zittern unterdrücken. Das sei beim vestibulären Nystagmus nicht der Fall.

Nystagmus par amblyopie sei oft von Lidkrampf und pendelnden Kopfbewegungen begleitet, während der vestibuläre Nystagmus niemals mit klonischen Lidkontraktionen verbunden sei. Ersterer sei ferner oft dissoziiert, letzterer immer assoziiert. Die vestibulären Proben ergäben bei diesen Trägern des amblyopischen Nystagmus normale Reaktionen. Die Blickrichtung sei von Einfluß auf den amblyopischen Nystagmus, worin eine Ähnlichkeit mit dem vestibulären liege. Aber die Reaktion sei weniger typisch und regelmäßig.

Endlich würden die Zuckungen des amblyopischen Nystagmus nicht wahrgenommen; der vestibuläre rufe aber bei den gleichen Individuen die gewöhnlichen Dreh- und Schwindelgefühle hervor. Bezüglich des bei diesen Fällen so häufigen Strabismus, den Sauvineau auf eine Mitbeteiligung des dem Zentrum der assoziierten Seitenbewegung benachbarten Konvergenzzentrums zurückführt, erinnert Coppez daran, daß bei Kindern ohne Fusionstendenz das Vestibulum einer Seite auf das benachbarte Auge stärker wirke, wodurch der Parallelismus der Sehachsen verlorengehe. Es wäre in diesen Fällen also nicht das Zentrum der Konvergenz, sondern das der assoziierten Seitenbewegungen gestört**).

*) Diese Bezeichnung paßt nicht auf die Fälle von angeborenem oder früh erworbenem Zittern mit guter Sehschärfe.

**) Hierzu ist zu bemerken, daß der ungemein fruchtbare Gedanke der Bedeutung des Labyrinths für die Entstehung des Schielens zuerst von Bartels ausgesprochen ist, worauf ich später noch zurückkomme.

Nach Bielschowsky[14]) kommen als Ursache des Nystagmus teils okulare Störungen, wie Albinismus, totale Farbenblindheit, Pigmentdegeneration der Netzhaut, Cataracta congenita, Hornhautflecken, zumeist infolge von Blennorrhoea neonat. und hochgradiger Astigmatismus, teils cerebrale Störungen in Betracht. Er stellt sich den Zusammenhang zwischen Sehschwäche und Nystagmus folgendermaßen vor. Wenn das funktionelle Übergewicht der Foveae, das normalerweise Bewegung und Stellung der Augen beherrscht, fehlt, so wirken zahlreiche, sonst untergeordnete sensorische Erregungen gleichzeitig und mit nicht sehr differentem Gewicht auf den motorischen Apparat, woraus zunächst eine gewisse Unruhe der Augen entspringt. Hierzu kommt wahrscheinlich in gewissen Fällen ein seinem Wesen nach bisher unbekannter Prozeß, der die eigenartige, im Nystagmus zutage tretende Erregung bestimmter Hirnzentren bewirkt und mit Schwachsichtigkeit nichts zu tun zu haben braucht, da sich auch bei Kindern mit ganz normalem Sehvermögen mitunter Nystagmus einstellt.

Bielschowsky hält starken Nystagmus vestibulären Charakters nicht für ein Zeichen einer bestimmten Krankheit, sondern der Läsion eines bestimmten Gebietes, in dessen Bereich die Vestibulariskerne und ihre Verbindungen mit den Augenmuskeln liegen. Hirntumoren an beliebiger Stelle können starken vestibulären Nystagmus hervorrufen, wenn sie zu Drucksteigerung in der hinteren Schädelgrube führen.

Hiermit sei die kurze Darstellung der bisherigen Theorien beendet. Sie lehrt, daß die Lokalisierung des angeborenen Augenzitterns, mit dem sich die folgenden Ausführungen in erster Linie befassen sollen, bisher nicht gelungen ist, daß aber der symptomatische Nystagmus bei Erkrankungen des Zentralnervensystems wahrscheinlich von dem Gebiet der Vestibulariskerne ausgeht.

2. Schlußfolgerungen aus meinen Beobachtungen.

In der langsamen Phase des Ruckzitterns und in beiden Phasen des Pendelzitterns offenbart sich ein so spezifischer Erregungsvorgang, daß es unmöglich ist, ihn von verschiedenen Stellen des Zentralorgans abzuleiten. Ich nehme an, daß Ruck- und Pendelzittern*) auf einer Erregung der Vestibulariskerne beruhen, der eine hemmende Innervation von seiten des Großhirns entgegenwirkt.

Die Erregung der Vestibulariskerne ist reflektorischer Art. Die Reize stammen in erster Linie aus dem Labyrinth, weiter wahrscheinlich vom Kleinhirn, Rückenmark, Großhirn, zum Teil als Ausdruck einer Drucksteigerung im Schädelraum und besonders im Zentralkanal, und

*) Ob auch noch andere Arten von Augenzittern vorkommen, bleibt noch dahingestellt.

werden nach spezifischer Umbildung im Vestibulariskern durch das hintere Längsbündel den Augenmuskelkernen zugeleitet.

Die Erregung der Vestibulariskerne ist also das Primäre, alles übrige ist sekundär.

Das Licht übt einen tetanisierenden Einfluß auf die gesamte Körpermuskulatur aus.

Ich bin beim jugendlichen Nystagmus somit zu der Aufstellung des gleichen Entstehungsmechanismus gelangt wie beim Augenzittern der Bergleute*).

Beweisführung.

1. Die vestibuläre Erregungsinnervation.

Als Ausgangspunkt dienen die Arbeiten über den Nystagmus, dessen Herkunft sicher feststeht, nämlich über den labyrinthären, soweit sie auf objektiven Untersuchungsmethoden beruhen. Hier kommen hauptsächlich Bartels[15])[16]), Buys und Coppez[3])[4]) in Betracht.

Bartels hat die seitlichen Augenmuskeln des Kaninchens nach Zerstörung der Augen freigelegt und ihre Spannungsänderungen unter dem Einfluß der Ohrreize (Drehprobe, Einspritzung von kaltem und warmem Wasser, Galvanisation) aufschreiben lassen. Dieses Verfahren ist einwandfrei, besitzt aber gegenüber dem meinigen zwei wichtige Unterschiede: die Blendung des Tieres und die Isolierung der Muskeln. Damit entfällt zunächst der ungemein wichtige Einfluß des Lichts auf die Kurve. Da Bartels ferner nachgewiesen hat, daß jede Verschiebung des Auges auf einer Kontraktion des Agonisten und einer aktiven Erschlaffung des Antagonisten beruht, beide aber nicht vollständig parallel gehen, indem die Kontraktion durchweg etwas stärker ist als die Erschlaffung und, was wichtiger, langsam beginnt und allmählich sich steigert, während die Erschlaffung im Beginn am stärksten ist und allmählich abklingt, so ist zu erwarten, daß die Kurve des zuckenden unversehrten Auges etwas anders aussieht als die des isolierten Muskels.

Bartels würde der Nystagmusforschung einen großen Dienst leisten, wenn er seine Registrierung am unversehrten Auge wiederholte.

Gleichwohl ist aber ein Vergleich der Bartelsschen Kurven mit den meinigen sehr lehrreich. Gemäß Bartels sind die Muskelzuckungen beim Dreh-, thermischen und galvanischen Nystagmus in ihren Hauptmerkmalen einander gleich. Während die schnelle Phase geradlinig

*) Es liegt mir hier die Pflicht ob, anzuerkennen, daß Wilbrand, dessen Abhandlung mir bei der Ausarbeitung meines Buches über das Augenzittern der Bergleute[2]) nicht mehr genügend gegenwärtig war, schon 1879 den Mechanismus des Nystagmus in seinen beiden Hauptgrundlagen, Erregung von seiten des Mittel- und Kleinhirns und Hemmung von seiten des Großhirns, vollkommen zutreffend dargestellt hat, wenn er auch damals eine genauere Lokalisierung noch nicht erreichen konnte.

oder ein wenig schräg verläuft, beschreibt die langsame eine krummlinige Bahn ohne besondere Unebenheiten. Der Übergang beider Phasen ist größtenteils scharf, manchmal auch etwas abgerundet, wie auch bei meinen Kurven. Am ehesten lassen sich noch Bartels Kurven des thermischen und galvanischen Nystagmus, z. B. aus Graefes Archiv Bd. 80, Fig. 5, 6, 7, 8, an denen die langsame Phase in zwei Abschnitte zerfällt, mit den meinigen vergleichen. Aber die Ähnlichkeiten sind nicht besonders auffallend.

Bartels hat an einzelnen Kurven kleine „Häkchen" in der langsamen Phase beobachtet, und zwar bei thermischem und galvanischem Nystagmus häufiger als beim Drehnystagmus, die er nach anfänglichem Zweifel auf eine besondere Muskelaktion zurückführt (16, S. 220). Da sie aber sehr klein sind und auch an anderer Stelle vorkommen, z. B. in Fig. 5 (16) am Ende der Externuskontraktion, während sie bei mir am Anfang der langsamen Phase zu beobachten sind, so ist daraus kein Beweis herzuleiten. Nur eine Kurve macht eine Ausnahme. Fig. 25 (15) von thermischem Nystagmus weist eine ganze Reihe Zuckungen mit Zweiteilung der langsamen Phase und deutlichem Rückstoß auf, und zwar, was mir bemerkenswert scheint, nicht gleich zu Anfang, wo die Wirkung des kalten Wassers am kräftigsten ist, sondern etwas später, als die Amplitude bedeutend abgenommen hat. Diese Kurve ist ohne weiteres mit meinen vergleichbar, und es ist vielleicht wichtig, zu betonen, daß es sich hier um eine Erschlaffung handelt, die anfangs jäh, später langsamer verläuft.

Da diese Zacke nebst Rückstoß in meinen Fällen sehr konstant ist und deshalb als typisch angenommen werden muß, möchte ich hier einen Versuch der Erklärung machen, indem ich die vestibuläre Entstehung schon als bewiesen ansehe. Wie bereits bemerkt, hat Bartels gezeigt, daß die Zusammenziehung des Agonisten und die Erschlaffung des Antagonisten, auf denen jede Bewegung des Auges beruht, einander nicht parallel gehen. Da die Spannungsänderung bei der Kontraktion im Anfang langsam, gegen Ende schneller, bei der Erschlaffung aber umgekehrt vor sich geht, so ist es klar, daß die Kurve des Auges selbst dadurch eine Störung erleiden muß. Indem der schnell erschlaffende Muskel eine motorische Wirkung auf das Auge ausübt, der sich der langsam kontrahierende Partner zu Anfang noch widersetzt, ist es mechanisch verständlich, daß hier gewissermaßen eine Knickung, ja sogar ein Rückstoß erfolgt.

Um die Parallele mit meinen Kurven noch zu verbessern, habe ich auch einige Kurven Bartels' in der Abszisse (Zeit) ausgemessen, was Bartels leider unterlassen hat, aber zum Nutzen der Nystagmustheorie noch nachholen sollte, z. B. am Internus in Fig. 3 (16), Drehnystagmus des linken Auges. Drehung 90° nach rechts.

	Langsame Phase (Erschlaffung)	Schnelle Phase (Kontraktion)
1	5,7 mm	0,8 mm
2	4,8 „	0,8 „
3	4,9 „	1,1 „
4	6,0 „	1,1 „
5	5,5 „	1,1 „
à	5,4 mm	1,0 mm

Dieses Verhältnis beider Phasen (5,4 : 1) kommt auch bei meinen Fällen vor.

Fig. 5. L. A. kaltes Wasser im l. Ohr. Nystagmus nach rechts.

	Internus		Externus	
	Langsame Phase (Erschlaffung)	Schnelle Phase (Kontraktion)	Langsame Phase (Kontraktion)	Schnelle Phase (Erschlaffung)
1	20,3 mm	1,0 mm	19,6 mm	1,6 mm
2	22,6 „	1,8 „	22 „	2,3 „
3	22,6 „	2,0 „	21,9 „	2,4 „
	65,5 mm	4,8 mm	63,5 mm	6,3 mm
	70,3 mm		69,8 mm	
à	21,8 mm	1,6 mm	21,2 mm	2,1 mm
In Sek.*)	0,20″	0,015″	0,20″	0,02″

Fig. 6. L. A. kaltes Wasser im r. Ohr. Nystagmus nach links.

	Internus		Externus	
	Langsame Phase (Kontraktion)	Schnelle Phase (Erschlaffung)	Langsame Phase (Erschlaffung)	Schnelle Phase (Kontraktion)
1	6,1 mm	2,5 mm	9,0 mm	0,7 mm
2	7,7 „	4,0 „	9,8 „	0,4 „
3	8,0 „	3,0 „	11,4 „	0,2 „
4	10,1 „	3,3 „	13,0 „	0,2 „
	31,9 mm	12,8 mm	43,2 mm	1,5 mm
	44,7 mm		44,7 mm	
à	8,0 mm	3,2 mm	10,8 mm	0,4 mm
In Sek.**)	0,35″	0,14″	0,47″	0,017″

Bei gleicher Gesamtsumme sind die entsprechenden Phasen bei Internus und Externus verschieden lang. Beim Externus sind beide Phasen scharf begrenzt, also maßgebend. Beim Internus ist die Kuppe etwas abgerundet, so daß man weniger gut messen kann. Aber auch davon abgesehen, ist die schnelle Phase hier deutlich langsamer, da sie

*) Die Zeitmarke wurde von mir = $^1/_5$ Sek. angenommen.

**) Die Zeitmarke wurde von mir = 1 Sek. angenommen (?).

weit weniger steil verläuft als beim Externus. Es wäre aus theoretischen Gründen interessant, bei den Bartelsschen Kurven Zeit und Ausschlag der Zuckungen rechnerisch zu ermitteln.

Es kam mir hier nur darauf an, zu zeigen, daß auch bei Bartels die Zuckungen in ihrer Dauer schwanken und daß ihre absolute Dauer sowie das Verhältnis beider Phasen ganz gut zu meinen Beobachtungen beim angeborenen Zittern passen.

Zu meinen Ausführungen über die Umwandlung von Ruck- in Pendelzittern, die nach Abschwächung der langsamen Phase durch Unterdrückung der schnellen zustandekommt, möchte ich noch die Beobachtungen Bartels' über den Einfluß der Narkose auf das labyrinthäre Zittern erwähnen. Die schnelle Phase verschwindet im Laufe der Narkose vor der langsamen, und in der langsamen die Erschlaffung vor der Kontraktion, am ehesten also die schnelle Phase, die auf eine Erschlaffung folgt. Erst an der Grenze des Lebens hört jede reflektorische Erregung des Ohrapparates auf die Augenmuskeln auf.

Es steht also fest, daß die verschiedenen Teile der Phasen verschieden widerstandsfähig sind. Aus Bartels' Forschungen lassen sich somit wohl manche Ähnlichkeiten, aber keine überzeugenden Beweise für die Identität des labyrinthären und angeborenen Zitterns gewinnen.

Nun zu Buys und Coppez[3])[4]). Sie bedienen sich einer auf das geschlossene Auge gesetzten Gummikapsel und lassen die darin durch die Augenbewegungen erzeugten Luftdruckschwankungen mittels Gummischlauch auf eine Mareysche Vorrichtung übertragen. Man kann a priori zweifeln, ob dieses Verfahren empfindlich genug ist, alle Eigentümlichkeiten der Zuckung wiederzugeben. Wenn ich auch glaube, daß der starre Hebel der nachgiebigen Gummikapsel vorzuziehen ist, zumal er eine Berechnung der Amplitude gestattet, so gibt die Buyssche Methode unter günstigen Bedingungen doch recht gute Kurven. Beide Methoden lassen sich aneinander kontrollieren, und da die Kurven in vielen Einzelheiten übereinstimmen, so kann die Frage nach der Zuverlässigkeit auch aus diesem Grunde bejaht werden*).

*) Anmerkung während des Druckes. Das Buyssche Verfahren ist mittlerweile von Witmer (Über Nystagmographie, dieses Archiv **93**, 226) dadurch verfeinert, daß die Gummikapsel unmittelbar auf die cocainisierte Hornhaut unter Anwendung des Sperrlidhalters gesetzt wird. Dieses Vorgehen hat seine Vorzüge und Mängel. Die beigefügten Kurven sind zur Auszählung sehr geeignet, geben aber den Ablauf der Einzelzuckung nicht so naturgetreu in allen Einselheiten wieder wie die meinigen. — Witmer erwähnt in obigem Aufsatz einen bereits früher (Klin. Monatsbl. f. Augenheilk. 1916, S. 361), ausführlich beschriebenen Fall von Schüttelnystagmus (nach Sturz auf den Kopf), der in der Literatur wohl einzig dasteht. Er tritt in regelmäßigen Perioden von $^2/_5$ Sekunden Dauer mit $^3/_5$ Sekunden Pause auf. Die Zuckungen sind

Fig. 92, die von der unteren Kurve*) der Fig. 4 bei Coppez[3]) durchgepaust ist, stellt eine von Buys aufgenommene Kurve des Drehnystagmus dar, die mit ihrem schnellen Absturz im Beginn und langsamem Verlauf am Ende der langsamen Phase und ihrem Rückstoß meiner Fig. 83 (Rechtsruck bei angeborenem Zittern bei Fall 3) gleicht, wie ein Ei dem andern.



Drehnystagmus.
Fig. 92. Buys-Coppez (4, Fig. 4). 1 : 1.

Die Ähnlichkeit wird noch überraschender, wenn man die Messungen vergleicht. Ich gebe in der Tabelle 40 das Ergebnis der an der Abszisse der Zeichnung veranstalteten und in Sekunden umgerechneten Messung**) und setze darunter die entsprechenden Zahlen von Fall 3 aus meiner Tabelle 27 bei 30° nach rechts gerichtetem Blick.

Damit ist meines Erachtens der Beweis für die Identität des obigen Drehnystagmus mit einem Fall von angeborenem familiären (drei Brüder leiden auch daran) Augenzittern in einer Weise erbracht, wie sie überzeugender wohl nicht gedacht werden kann, und er kann ohne weiteres auf die übrigen Fälle von angeborenem Zittern, die im wesentlichen die gleichen Kurvenmerkmale besitzen, ausgedehnt werden.

Zu bemerken ist noch, daß mein Fall 3 sowohl klassisches Ruckzittern wie Pendelzittern, wie auch Zwischenstufen darbietet (Fig. 82 bis 87).

---

wagerecht, pendelförmig und ungefähr gleich groß. Die Minutengeschwindigkeit beträgt 1020—1080. Witmer glaubt, daß die Schwingungen im Sinne von Konvergenz und Divergenz erfolgen und auf einer Störung des Konvergenz-Akkommodationszentrums beruhen. Dazu einige Bemerkungen. Ich halte die Beurteilung der beidäugigen Beziehungen der Phasen auf Grund äußerer Betrachtung wegen der großen Schnelligkeit für ganz unmöglich. — Vielleicht ist die Schnelligkeit auch nur halb so groß. Man vergleiche, was Witmer selbst über seine Registrierung bei bestimmter Lage der Kapsel sagt (dieses Archiv **93**, 230). Die größte von mir beim Augenzittern der Bergleute durch Registrierung ermittelte Zuckungszahl betrug 763 in der Minute (2, S. 173). Die Kurve der Witmerschen Fälle besteht meines Erachtens nicht aus gleich großen, sondern aus an- und abschwellenden Zuckungen. Ich gehe an anderem Orte noch näher auf den Fall ein.

*) Die obere Kurve bei Buys-Coppez ist allerdings viel unvollkommener.

**) Es ist angenommen, daß die Zeitmarken bei Coppez $^1/_5$ Sek. bedeuten.

Tabelle 40.

	Zuckung	Dauer				
		Reaktionsphase				Nystagmusphase
		$a_1 - b_1$ Sek.	$b_1 - r_1$ Sek.	$r_1 - c_1$ Sek.	$a_1 - c_1$ Sek.	$c_1 - d_1$ Sek.
Drehnystagmus (Buys-Coppez) . .	1	0,043	0,023	0,096	0,162	0,037
	2	0,049	0,028	0,157	0,234	0,031
	3	0,041	0,025	0,087	0,153	0,042
	4	0,04	0,024	0,139	0,203	0,039
	5	0,039	0,028	0,145	0,212	0,052
	Durchschnitt	0,042	0,026	0,123	0,193	0,040
Mein Fall 3, angeborener Nystagmus, Blick 0° +30° (Tabelle 27)		0,04	0,153		0,193	0,042

Es lohnt sich, auch die übrigen Figuren von labyrinthärem Nystagmus bei Coppez zu vergleichen. Sie sind nämlich durchaus nicht identisch und scheinen von der Art des angewandten Reizes stark beeinflußt zu werden. Sein galvanischer Nystagmus z. B. zeigt sehr niedrige, langgestreckte Zuckungen mit beträchtlichem Zeitunterschied beider Phasen. Die langsame besteht aus einem kurzen, schnellen und einem ungefähr 20mal längeren Teil. Der thermische Nystagmus zeigt nach Einspritzung von kaltem Wasser eine sehr steile Nystagmus- und eine viel langsamere Reaktionsphase, deren Anfangsteil fast ebenso steil ist wie die Nystagmusphase (Fig. 93)*).

Nach warmem Wasser (Fig. 94) besteht die Reaktionsphase aus zwei Zeiten. In der ersten jäher Abstieg, in der zweiten fast Stillstand. Man vergleiche dazu meine Fig. 66, 69, 73, 74.

Der pneumatische Nystagmus (Fig. 95) weist kleine, schnell an Zahl und Stärke wachsende Zuckungen auf. Eine Eigentümlichkeit ist eine kurze Pause zwischen zwei Zuckungen. Fig. 96 ist dem Ende der 7. Fig. Coppez' entnommen, als die Luftkompression aufgehört hatte. Da werden die Zuckungen seltener und niedriger. Meine Fig. 75 hat mit Coppez' Fig. 95 und 96 manches gemeinsam.

Hiermit sehe ich den 1. Teil des Beweises für die nahen Beziehungen des angeborenen Ruckzitterns zum Vestibularapparat als erledigt an. Ich rechne das pendelförmige Zittern aber auch zu dieser Gruppe und gehe nun auf einen Einwand etwas näher ein.

Ein so kompetenter Forscher wie Barany hat sich nach einer Bemerkung Ruttens[17]) dahin ausgesprochen, der pendelförmige Charakter

*) Fig. 93—96 sind mit Hilfe des Zeichenprismas nach den Fig. 5—7 bei Coppez[3]) von mir vergrößert nachgezeichnet. Die Buchstabenbezeichnung stammt von mir.

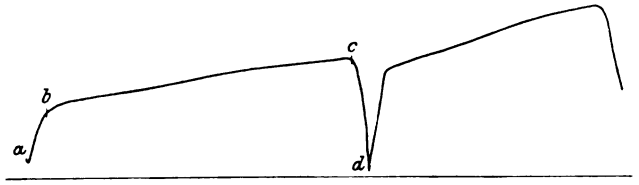

Fig. 93. Coppez (3, Fig. 5), thermischer Nystagmus (kaltes Wasser). 1 : 15.

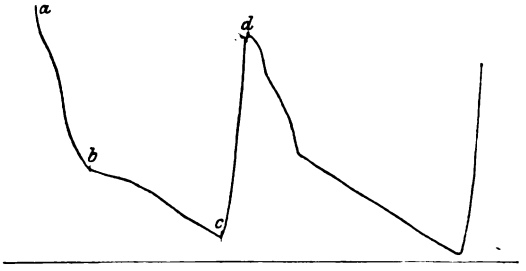

Fig. 94. Coppez (3, Fig. 6), thermischer Nystagmus (warmes Wasser). 1 : 15.

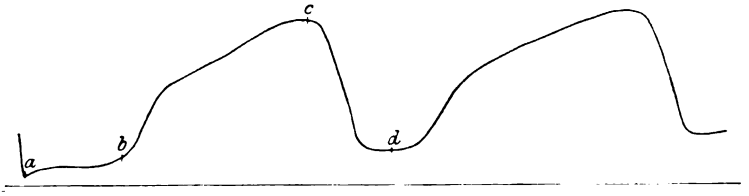

Fig. 95. Coppez (3, Fig. 7), pneumatischer Nystagmus im Anfang. 1 : 15.



Fig. 96. Coppez (3, Fig. 7), pneumatischer Nystagmus am Schlusse. 1 : 15.

der Schwingung genüge allein, um zu beweisen, daß der Nystagmus der Bergleute cerebralen und nicht labyrinthären Ursprungs sei. Alle folgenden Autoren stehen auf demselben Standpunkt, z. B. Coppez (4, S. 187). Bartels bezweifelt, daß es einen pendelförmigen Nystagmus vom Labyrinth aus gibt, weil es ihm nie gelang, ihn durch Ohrreize zu erzeugen.

Ich halte den Pendelnystagmus für den echten vestibulären Nystagmus, während das Ruckzittern nur in seiner langsamen Phase vom Vestibularapparat, in seiner schnellen aber von einer anderen Zentralstelle abhängt, die Bartels im Großhirn, Barany im supranucleären Blickzentrum sucht. Historisch hat sich die Erkenntnis folgendermaßen entwickelt: Zuerst gelang mir der Nachweis des labyrinthären Ursprungs für das Augenzittern der Bergleute, das in der überwiegenden Mehrzahl Pendelcharakter hat. Die kleine Minderheit mit ruckförmigem Zittern blieb noch dunkel. Dann wurde die Abhängigkeit des angeborenen Ruckzitterns vom Vestibularapparat an dem hier verarbeiteten Material ermittelt, wodurch auch jene Minderheit des beruflichen Zitterns sich ungezwungen in den allgemeinen Rahmen einfügte. Endlich führte die Auffindung von Zwischenstufen zu der Entdeckung der nahen Verwandtschaft zwischen Ruck- und Pendelzittern, womit die Beweiskette geschlossen wurde.

Der Grund, warum die früheren Forscher im Gefolge ihrer Labyrinthreizungen nur Ruckzittern, aber kein Pendelzittern beobachteten, liegt jetzt klar zutage. Die von ihnen angewandten Reize waren zu stark. Das Pendelzittern setzt einen ganz schwachen Reiz voraus. Schon die geringe Reizsteigerung, die mit einer Blickverschiebung von der Mitte um 10—20° zur Seite verbunden ist, genügt, Pendel- in Ruckzittern umzuwandeln.

Im vorhergehenden ist der labyrinthäre Nystagmus zum Vergleich herangezogen, der im Gefolge der üblichen Ohrreize (Drehprobe, Erwärmung und Abkühlung, Galvanisation, Luftdruckveränderung) entsteht und den Reiz nur kurze Zeit überdauert. Nicht minder wichtig ist der durch operative Eingriffe am Ohr hervorgerufene Nystagmus, der dem angeborenen Zittern insofern etwas nähersteht, als er mehr den Eindruck des spontanen macht. Es scheint, daß dieser künstliche Nystagmus von mir zuerst registriert worden ist. Über ihn kann ich mich kurz fassen. Seine Kurve stimmt mit der des angeborenen in allen wesentlichen Merkmalen überein, ein zweiter Beweis für die Abhängigkeit des angeborenen Zitterns vom Vestibularapparat.

Die schnelle Phase beim Ruckzittern.

Ewald hat schon 1892 angenommen, daß nur die langsame Phase vom Labyrinth herrühre.

Bartels hat nachgewiesen, daß auch in der schnellen Phase der Kontraktion eines Muskels die Erschlaffung des Antagonisten entspricht und glaubt, daß ihr Reflexweg über das Großhirn geht, mit Rücksicht auf seine Beobachtung, daß sie bei Bewußtlosen, Tiefblöden, in der Narkose, bei Säuglingen im Schlaf und bei Frühgeburten fehlt. Nach Bauer und Leidler soll sie allerdings auch nach Entfernung des Großhirns noch auftreten.

Die schnelle Phase tritt, wie Bartels meint, ein, wenn die Muskeln auf einen bestimmten Reiz ihr vom Ohr aus mögliches Maximum der Kontraktion oder Erschlaffung erreicht haben, und zwar reflektorisch durch Erregung sensibler Fasern, die nach den Versuchen von Tozer und Sherrington in den motorischen Augennerven cerebralwärts verlaufen. Das ist gewiß bei seiner Versuchsanordnung — Ausschaltung der Augen und Isolierung der Muskeln — zutreffend. Unter normalen Verhältnissen haben aber ohne Zweifel optische Eindrücke, vor allem Belichtung, Anteil an der Erzeugung der schnellen Phase. Dafür spricht die Beschleunigung der Zuckungen im Hellen und die bisweilen zu beobachtende Unterdrückung der schnellen Phase im Dunkeln. Ob der optische Reflex den kürzesten Anschluß an die Augenmuskelkerne sucht, ähnlich wie die Pupillenfasern, oder zuvor im hinteren Längsbündel zu den Vestibulariskernen absteigt, was eher anzunehmen ist, oder den Umweg über die Großhirnrinde nimmt, was am wahrscheinlichsten ist, kann zur Zeit noch nicht entschieden werden.

2. Die cerebrale Hemmungsinnervation.

Meine Untersuchungen über das Augenzittern der Bergleute haben auf graphischem Wege in einwandfreier Weise eine Hemmungsinnervation ermittelt, die unter Verkleinerung der Amplitude und Verkürzung der Dauer der Zuckungen zu einer Milderung oder Beendigung des Zitteranfalls führt. Sie läßt sich experimentell durch folgende Einflüsse auslösen: Belichtung, Änderung der Augenstellung, Verbesserung der zentralen Sehschärfe, kräftige Akkommodations-Konvergenzanstrengung. Ich leite sie von den Zentren der willkürlichen motorischen Innervation in der Großhirnrinde ab. Bei dem in diesem Aufsatz bearbeiteten nichtberuflichen Zittern ist diese Seite der Frage noch kaum in Angriff genommen; z. B. ist bei Fall 11 der hemmende Einfluß der Akkommodation auf den Zuckungsausschlag bereits registriert. Es gibt aber eine Reihe von später zu besprechenden klinischen Tatsachen, die eine solche Hemmung voraussetzen. Ihre genauere Erforschung mit Hilfe der Registrierung muß ich der Zukunft überlassen.

Über die genauere Lokalisierung und die feinere Natur der Erregungsinnervation.

Für die reflektorische Erregung des Nystagmus kommt jeder Punkt der Vestibularisbahn von seinem Endorgan im Labyrinth bis zu seinem Kern am Boden des 4. Ventrikels in Betracht. Beim angeborenen Zittern wird man den Ausgangspunkt am ungezwungensten im Labyrinth selbst suchen, und zwar um so eher, je gleichmäßiger die Zuckungen nach Ausschlag und Amplitude sind. Auf letzteres weist auch der erregende Einfluß körperlicher Bewegungen und der beruhigende der Fixierung des Kopfes, wie er z. B. bei längerer Registrierung zu bemerken ist, hin. Der symptomatische Nystagmus bei Erkrankungen des Zentralnervensystems, von dem ich annehme, daß er die gleichen Merkmale besitzt, wie der hier hauptsächlich bearbeitete angeborene, wenn mir auch nur ein einschlägiger Fall (12) zur Verfügung stand, kann wohl kaum anders als am intrakranialen Teil des Vestibularis angreifen, es sei denn, daß der ursächliche Prozeß das Labyrinth selbst in Mitleidenschaft gezogen hätte, woran bei einzelnen Krankheiten, z. B. multipler Sklerose, Tabes, immerhin zu denken wäre. Vielleicht unterscheidet sich der intrakraniell ausgelöste Nystagmus dadurch von dem angeborenen, daß er weniger gleichmäßig ist, wie ja bei dem Fall 12 mit Tumor cerebri die Zuckungen mehr in unregelmäßigen Perioden auftraten.

Kurven des symptomatischen Nystagmus habe ich in der Literatur nicht gefunden. Auf diesem wichtigen Gebiete bleibt fast alles noch zu tun. Immerhin liegen Angaben über die Häufigkeit dieses Nystagmus vor, über die ich mir aus dem großen Werk von Groenouw und Uhthoff[18]) folgende Statistik angefertigt habe. Uhthoff hält eine Scheidung des eigentlichen Nystagmus (d. h. fortwährender hin und her schwingender Bewegungen der Bulbi im assoziierten Sinne nach beiden Richtungen von einem Ruhepunkt aus) und der nystagmusartigen Zuckungen (d. h. nur ruckweisen Bewegungen nach einer Richtung hin, gleichsam von einem Ruhepunkt aus) für durchaus nötig*). Letztere seien besonders in den Grenzstellungen bei den verschiedensten Erkrankungen des Nervensystems sehr häufig und kämen gelegentlich auch bei Gesunden vor, wodurch ihre differentialdiagnostische Bedeutung wesentlich beeinträchtigt würde. Uhthoff sucht die Ursache des eigentlichen Nystagmus im Gehirn, während für die nystagmusartigen Zuckungen in den Endstellungen die Möglichkeit einer peripheren Nervenaffektion als Ursache zugegeben werden müsse; am häufigsten sei aber auch hier ein zentraler Sitz der Störung anzunehmen. In erster Linie neigten

*) Diese Scheidung ist prinzipiell nicht haltbar, wenn sie auch praktisch gerechtfertigt ist. Ich gehe S. 213 darauf näher ein.

die Erkrankungen in der hinteren Schädelgrube, Kleinhirn, 3. und 4. Ventrikel, Mittelhirn usw. dazu, sich mit Nystagmus zu komplizieren.

Tabelle 41. Symptomatischer Nystagmus bei Krankheiten des Zentralnervensystems.

Krankheit	
Multiple Sklerose	58%
a) Nystagmus in 12%, meistens wagerecht, selten senkrecht. b) Nystagmusartige Zuckungen in 46%.	
Kleinhirnabsceß	42
Turmschädel	35
Acusticustumoren im Kleinhirnbrückenwinkel	33
Idiotie und Imbecillität höheren Grades (In Uhthoffs Material 8%.)	28
Kleinhirntumor	25
Cysticercus (bei der Hälfte im 4. Ventrikel)	17
Nicht geplatzte Aneurysmen der basalen Gehirnarterie	14
Meningitis serosa resp. Hydrocephalus internus	13
Otitische Sinusthrombose	12
Corpora quadrigemina und Zirbeldrüse	12
Tumoren des 4. Ventrikels	11
Meningitis tuberculosa	10
Hirnblutung	10
Encephalitis	10
Epidemische Cerebrospinalmeningitis	7,3
Tabes (darunter nystagmusartige Zuckungen bei 6%)	7
Akromegalie	6
Platzen von Aneurysmen an der Hirnbasis	6
Großhirntumor	4,2
Großhirnabsceß	4
Hypophysistumoren	4
Schädelbasisfrakturen	3
Porencephalie	3
Echinokokkus	2
Schwerer chronischer Alkoholismus	1,7
Oscill. Nystagmus bei 0,2%, nystagmusartige Zuckungen und Endstellungen bei 1,5%.	
Hirnerweichung	1,6
Epilepsie	1
Progressive Paralyse	0,5
Hereditäre Ataxie (Friedreich)	häufig
Syringomyelie	relativ häufig
Otogene Meningitis	selten
Typhusmeningitis	vereinzelt
Influenzameningitis	vereinzelt
Ponsverletzung	einmal beobachtet
Pons-Tumor-Blutung-Absceß	selten
Akute Bulbärparalyse	ganz vereinzelt
Chronische Bulbärparalyse	zweimal erwähnt
Mikrocephalie	gelegentlich

Nebenstehende Statistik, die vielleicht nicht in allen Teilen, weil auf Beobachtungen verschiedener Autoren beruhend, gleich vollkommen ist, spricht meines Erachtens sehr zugunsten meiner Definition des Nystagmus als einer Störung der Vestibulariskerne, die von den aufgeführten Krankheiten entweder unmittelbar oder durch die zuführenden Nervenbahnen oder durch Hirndrucksteigerung in ihrer Wirksamkeit beeinträchtigt werden.

Was nun das Wesen des Nystagmus angeht, so läßt sich zur Zeit nur sagen, daß normalerweise die von beiden Vestibulariskernen den Augenmuskelkernen zufließenden Erregungen gleich stark und entgegengesetzt sind, und daß der Nystagmus auf einer Störung dieses Gleichgewichtes beruht. Das trifft mit Sicherheit zu für alle bisher gebräuchlichen Labyrinthreize, die entweder ein Ohr stärker reizen als das andere, wie der Drehreiz, oder ein Ohr allein angreifen, wie die calorische und pneumatische Probe, und entweder zu einer Steigerung (Drehprobe, warmes Wasser, Kathode) oder Herabsetzung (kaltes Wasser, Anode) der Erregung eines Kerns führen. Der nach Durchschneidung eines Acusticus auftretende Nystagmus verdankt seine Entstehung der Tätigkeit des dem unversehrten Partner angehörenden Kerns. Er ist vorübergehend, weil allmählich ein Ausgleich gefunden wird.

Wodurch beim angeborenen Nystagmus diese Gleichgewichtsstörung der Vestibulariskerne verursacht wird, entzieht sich noch jeder Erkenntnis. Strömungen der Endolymphe, die bei der Drehung oder Ausspülung mit kaltem und warmem Wasser entstehen, können nicht in Betracht kommen. Man wird nach einer ungleichmäßigen Ausbildung der nervösen Endorgane in den Cristae und Maculae acusticae suchen müssen.

Beim symptomatischen Nystagmus ist eine solche stärkere Beteiligung einer Seite durchaus verständlich.

Zur Physiologie des Vestibularapparates.

Seit langem wird angenommen, daß der Tonus der quergestreiften Körpermuskulatur von seiten der Labyrinthe dauernd beeinflußt wird, Wie sie im Ruhezustande auf die Augenmuskeln wirken, ist nur ganz unvollkommen bekannt. Man weiß, daß das rechte Labyrinth auf die Linkswender und Linksroller, daß das linke auf die Rechtswender und Rechtsroller wirkt (vgl. Bielschowsky, 14, S. 166), und die Wirkung auf das benachbarte Auge am stärksten ist (Bartels). Die Erforschung des Augenzitterns und Schielens[19]) ist nun ein wertvolles Mittel, die Labyrinthphysiologie des Menschen zu fördern. Bei der Bearbeitung des Augenzitterns der Bergleute habe ich schon auf die

schier unübersehbare Fülle bisher nicht bekannter verschiedenartiger, größtenteils dissoziierter, den Augenmuskeln zufließender labyrinthärer Reize aufmerksam gemacht, und auch das in diesem Aufsatz dargebotene Material ist geeignet, die Kenntnis des Labyrinthtonus der Augenmuskeln zu erweitern.

Wir müssen uns vorstellen, daß jedes Labyrinth beide Augen nach verschiedenen Seiten abzulenken versucht, z. B. wagerecht, senkrecht, schräg und in Form von Raddrehung (Rollung) der Gesichtslinie. Da beide Labyrinthe sich aber wie positiver und negativer Pol verhalten, heben sich die auf die Augen wirkenden Kräfte normalerweise vollständig auf.

Am einfachsten liegt die Sache für die Seitenwendung. Das rechte Labyrinth treibt die Augen nach links, und zwar das rechte Auge stärker als das linke, das linke treibt sie nach rechts. Da diese Erregungen entgegengesetzt sind, ruhen die Augen in einem tonischen Gleichgewicht. Überwiegt nun aber ein Labyrinth oder wird das harmonische Zusammenarbeiten sonstwie gestört, so tritt Schielen und Nystagmus in seitlicher Richtung ein. Die Labyrinthwirkung ist am stärksten in den seitlichen Grenzstellungen*), z. B. bezüglich der Linkswender bei Rechtsblick, bezüglich der Rechtswender bei Linksblick, und wird nach der Gegenseite schrittweise schwächer.

Mein Fall 3 ist in dieser Beziehung sehr lehrreich. Man vergleiche die Fig. 13—23. Bei Rechtsblick treten Rechtsrucke auf. Sie beruhen auf einer langsamen Bewegung nach links (Wirkung des rechten Labyrinths) und einer schnellen nach rechts (Großhirnwirkung). Die Energie der Zuckungen wird von der Seite nach der Mitte zu allmählich geringer. Bei Linksblick entstehen Linksrucke, deren rechts gerichtete langsame Phase ihre Entstehung dem linken Labyrinth verdankt. Sie nehmen ebenfalls nach der Mitte zu an Ausschlag ab. In dem mittleren Bezirk finden sich nur pendelförmige Zuckungen, worin zwei langsame Phasen zum Ausdruck kommen, deren links gerichtete vom rechten, deren rechts gerichtete vom linken Labyrinth herrührt. Die labyrinthären Kräfte sind hier so schwach, daß sie zur Auslösung der schnellen Phase nicht mehr genügen. Das Gebiet der Rechtsrucke reicht bis auf 10°, das der Linksrucke bis auf 20° an die Mitte heran. Man kann hier nicht sagen, daß ein Labyrinth absolut überwiegt, sondern nur, daß es in der ihm benachbarten Blickfeldhälfte überwiegt. Es gibt auch Fälle, bei denen man die Wirkung eines Labyrinthes bis in die entgegengesetzte Blickfeldhälfte hinein verfolgen kann.

Hier ist der geeignete Platz, ein Wort über die nystagmusartigen

*) Es ist daher üblich, bei Labyrinthproben den Blick zur Peripherie, und zwar in die Richtung der schnellen Phase, zu lenken.

Zuckungen in den Endstellungen zu sagen, über deren Bedeutung keine Klarheit herrscht. Manche rechnen sie nicht zum Nystagmus (s. S. 209). Meines Erachtens stellen sie die erste Stufe eines echten Rucknystagmus dar, da sie alle Merkmale besitzen. Indem sie nur bei peripherer seitlicher*) Blickrichtung auftreten und mit langsamer Phase zur Mitte, mit schneller zur Seite gerichtet sind, weisen sie auf ein Übergewicht des benachbarten Labyrinths resp. eine mangelhafte Koordination beider Labyrinthe hin, die in den Grenzstellungen am ehesten auftritt. Sie sind bei Gesunden außerordentlich häufig, besonders gleich nach Einnahme der peripheren Blickstellung. Dadurch wird der diagnostische Wert des Nystagmussymptoms sehr beeinträchtigt, wenn nicht ihre Stärke und die der Mitte am nächsten gelegene Blickrichtung, wodurch sie zuerst ausgelöst werden, Berücksichtigung finden.

Daß die seitlich ablenkenden labyrinthären Kräfte sich normalerweise in der Mitte genau die Wage halten, ist ohne weiteres verständlich. Auf welche Weise dieser Mechanismus aber bei seitlichem Blick, wo das benachbarte Labyrinth doch stärker einwirkt als das entfernte, wie man aus den Kurven schließen muß, funktionieren kann, entzieht sich noch jeder Erklärung.

Weiter werden von den Labyrinthen senkrechte Ablenkungen der Augen sowohl nach oben (Fall 11) wie nach unten (Fall 16) veranlaßt. Bei Fall 11 ist die langsame Phase nach oben, die schnelle nach unten gerichtet. Die Amplitude ist am größten beim Blick nach unten rechts und wird nach oben zu immer kleiner, bis sie in der Mitte kaum noch erkennbar ist. Jenseits der Mitte sind bisweilen noch geringe Abrucke, bisweilen aber auch geringe Aufrucke zu beobachten, wodurch die Ähnlichkeit mit dem Fall 3 hergestellt wird.

Fall 16 ist das Gegenstück zu dem vorhergehenden; rechts wird das auswärts schielende Auge langsam nach unten, schnell nach oben bewegt.

Der Satz: „Jedes Ohrlabyrinth treibt die Augen nach der Gegenseite", hat volle Gültigkeit für die Seiten-, aber nicht für die Höhenablenkungen. Es ist deshalb besser, sich an die einzelnen Ampullen zu halten.

Je zwei Bogengänge bilden einen zusammengehörenden Mechanismus, und zwar rechter und linker seitlicher, rechter vorderer und linker hinterer und linker vorderer und rechter hinterer Bogengang. Diese drei Paare liegen je in einer Ebene; ihre Ampullen wirken antagonistisch, was bezüglich der seitlichen Kanäle sicher, bezüglich der senkrechten

*) Es gibt auch derartige Zuckungen bei gesenktem und gehobenem Blick, für die dasselbe gilt mutatis mutandis.

aber noch Vermutung ist. Ich nehme an, daß die oberen Ampullen (Canal. vertic. ant.) die Augen nach unten, die unteren (Canal. vertic. post.) sie nach oben abzulenken versuchen, wobei das schräg von rechts vorn nach links hinten gerichtete Bogengangspaar mehr bei Rechtsblick, das schräg von links vorn nach rechts hinten gerichtete mehr bei Linksblick in Tätigkeit tritt. Vgl. mein Innervationsschema (2. S. 215). Diese Vermutung beruht auf der Annahme, daß in der anatomischen Gliederung der Labyrinthe die physiologische Tätigkeit sichtbar angekündigt ist, und auf dem Satz, daß jeder Bogengang Nystagmus in seiner Ebene macht.

Endlich fließen den Augen von seiten der Labyrinthe noch schräg wirkende (Fall 5) und rollende Innervationen (Fall 2) zu. Bei letzterem entspricht die langsame Phase einer Linksrollung, die schnelle einer Rechtsrollung (am linken Auge registriert). Die Amplitude wächst bei der Blickwendung von der Mitte nach rechts ganz bedeutend. Man hat Grund, darin eine Erregung des rechten Labyrinths zu erblicken.

Alle labyrinthären Reaktionen erleiden wichtige Veränderungen ihrer Stärke und ihres Rhythmus durch Belichtung.

Die Praxis des Nystagmus im Lichte der vorgetragenen Theorie.

Zum Schlusse möchte ich noch kurz nachweisen, daß das scheinbar so verworrene Krankheitsbild des Nystagmus auf der einfachen Grundlage einer labyrinthären Erregungs- und cerebralen Hemmungsinnervation eine befriedigende Erklärung findet, wenn auch nicht alle Schwierigkeiten beseitigt sind.

1. Richtung und Charakter der Zuckungen.

Alle bisher festgestellten Zuckungsrichtungen des Nystagmus sind experimentell vom Labyrinth nachgewiesen, wenn auch beim angeborenen Zittern noch ganz dunkel ist, warum sich in dem einen Fall wagerechtes, in dem anderen senkrechtes oder Raddrehungszittern entwickelt hat.

Mit dem weiteren Nachweis, daß sowohl ruckförmige wie pendelförmige Zuckungen vom Labyrinth erzeugt werden können, ist der Schwingungscharakter der weitaus größten Mehrzahl der Fälle von Nystagmus einheitlich erklärt. Ob noch andere Zuckungsformen mit anderem Ausgangspunkt vorkommen, bleibe noch dahingestellt.

Die Bedingungen, welche im Einzelfalle den Schwingungscharakter bestimmen, sind zum Teil schon ermittelt. Er hängt zum Teil von der Stärke des labyrinthären Reizes ab. Je stärker, desto mehr Ruckzittern, je schwächer, desto mehr Pendelzittern. Ferner von der Augenstellung.

Pendelzittern bei mittlerer Blickrichtung hat die Neigung, bei seitlichem Blick sich in Ruckzittern zu verwandeln, worin auch wieder eine Verschiedenheit des labyrinthären Reizes zum Ausdruck kommt. Ferner spielt die ganze Verfassung des sensorischen Apparates hierbei eine wichtige Rolle. Je besser Sehschärfe, Refraktion, Lichtsinn usw., desto eher kommt es unter sonst gleichen Umständen zu Ruckzittern, je schlechter, desto eher zu Pendelzittern. Es gehört ein größeres Material, als es mir in letzter Zeit zur Verfügung stand, dazu, diese Behauptung sicherzustellen.

2. Binokulare Verschiedenheiten und einseitiges Zittern.

Das angeborene Zittern ist meistens ziemlich gleichmäßig auf beiden Augen, sowohl nach Ausschlag wie nach Richtung, so gleichmäßig mitunter, daß trotz des Zitterns binokularer Sehakt mit Tiefenschätzung (Fallprobe!) vorhanden ist (2, S. 272). Bisweilen werden aber auch Unterschiede und selbst einseitiges Zittern beobachtet. Viel auffallender sind die binokularen Verschiedenheiten beim Augenzittern der Bergleute.

Wir wissen nun seit Bartels' Untersuchungen, daß ein Labyrinth auf das benachbarte Auge (in seitlicher Richtung!) stärker wirkt als auf das entferntere.

Bisweilen schielt auch das allein zitternde Auge noch. Dann tritt zu dem oben erwähnten Grunde noch ein zweiter. Die cerebrale Hemmung konzentriert sich allein auf das fixierende Auge. Das gilt auch für folgenden interessanten Fall Neustätters, den ich bei Sauvineau erwähnt finde. Es zitterte bei ihm nur das Schielauge. Sobald dieses aber zur Fixation veranlaßt wurde, übertrug sich sowohl das Schielen wie das Zittern auf das andere Auge, während das erstere jetzt ruhig stand. Man kann nicht annehmen, daß die Labyrinthwirkung in dieser Hinsicht veränderlich ist, aber wohl, daß die Hemmung „umgeschaltet" werden kann.

3. Die Bedeutung von Sehschärfe, Brechungszustand und Krankheiten der Augen.

In der Regel sind die Augen der Nystagmiker minderwertig. Entwicklungsfehler, wie Cataracta congenita, Kolobome, Mikrophthalmus, hohe Refraktionsfehler (besonders Hyperopie und Astigmatismus), Farbenblindheit und frühzeitig erworbene Veränderungen, besonders Leucoma adhaerens und vordere Polarcataract, mit mehr oder minder großer Herabsetzung der Sehschärfe, sind an der Tagesordnung. Daneben kommen aber auch Augen mit tadellosem Bau und, wenn auch

selten, normaler Sehschärfe vor. Kein Wunder, wenn man sich über die Bedeutung des Augenbefundes bisher nicht hat einigen können. Des Rätsels Lösung liegt in folgendem. Das Primäre ist die labyrinthäre Erregung, der Augenbefund ist nur von sekundärer Bedeutung. Erstere ist ganz gewiß öfter vorhanden, als sie sichtbar wird. Nur bei ganz besonderer Stärke mag sie auch normale Augen zwingen, zu zittern. Alle Faktoren jedoch, welche die Sehfunktion beeinträchtigen, erleichtern ihr das Manifestwerden, und zwar folgendermaßen.

Das Labyrinth ist im intrauterinen Leben der einzige Regulator der Augenbewegungen. Nach der Geburt entwickeln sich: 1. die willkürlichen Augenbewegungen, die den Zweck haben, die Sehdinge auf die Foveae zu bringen; 2. gewisse in der Großhirnrinde anzunehmende Hemmungsapparate, deren Vorhandensein beim Augenzittern der Bergleute experimentell von mir sicher nachgewiesen ist; beide wahrscheinlich um so vollkommener, je tadelloser der sensorische Apparat des Auges funktioniert. Meines Erachtens sind die Hemmungsinnervationen in der vorliegenden Frage wichtiger als die willkürlichen. Denn wir wissen ja, daß die Augen der Nystagmiker den Willensantrieben sehr wohl gehorchen, wenigstens in der Mehrzahl der Fälle. Es kommen allerdings auch solche vor, bei denen die Herrschaft des Willens über die Augenbewegungen sehr beeinträchtigt ist (meine Fälle 9 und 15). Die Behauptung von dem Wettstreit der Fovea und der Netzhautperipherie bei Nystagmus ist schief. Wenn es auch richtig ist, daß die willkürliche Innervation die foveale Einstellung erstrebt, so gibt es doch keine Innervation, welche einen Punkt der Netzhautperipherie einzustellen irgendeinen Zweck hätte. Bei Fehlen oder mangelhafter Ausbildung der Hemmungsinnervationen, die wahrscheinlich im zentralen Neuron von der Großhirnrinde zu den Augenmuskeln verlaufen, erscheinen die labyrinthären Nystagmusreize auf der Bildfläche. Die Art ihrer Ausbildung ist nun merkwürdigerweise auch vom Sehen abhängig. Um bei Labyrinthproben den Nystagmus besser hervortreten zu lassen, bedient man sich schon lange gewisser Kunstgriffe, die die direkte Fixation abschwächen, wie matter Gläser (Barany) oder starker Konvexgläser (Bartels). Mit den Bezeichnungen „Ein- und Ausschaltung" ist der Gegensatz der erregenden und hemmenden Innervation nicht genügend gewürdigt. Ich habe oben schon betont, daß die Beleuchtung Ausschlag, Rhythmus und Charakter der Zuckungen beeinflußt.

Deshalb ist die von vielen mitgeteilte Verschlimmerung des Nystagmus im Dunkeln leicht zu erklären. Während sie für das bergmännische Augenzittern ganz ohne Ausnahme gilt, soll es beim angeborenen auch vorkommen, daß es im Dunkeln geringer ist als im Hellen (Rählmann). Vielleicht liegt da nur ein scheinbarer Wider-

spruch vor. Der Einfluß der Belichtung ist nicht überall ganz gleichmäßig. Beim bergmännischen und bei manchen Fällen des angeborenen Zitterns nehmen die Zuckungen mit der Belichtung an Stärke zu, an Zahl ab. Mitunter werden sie aber beim angeborenen Zittern zwar träger und unregelmäßiger, aber auch kleiner. Die Untersuchungen über den tonisierenden Einfluß des Lichtes bedürfen noch der Vertiefung.

Die Stärke der Hemmung ist abhängig von der Summe der dem Zentrum zufließenden optischen Reize. Da diese sich bei Verdecken eines Auges um die Hälfte vermindert, so ist es verständlich, daß unter Umständen dadurch Nystagmus hervorgerufen werden kann. So beobachtete ich vor kurzem einen Knaben mit hochgradiger Übersichtigkeit und Einwärtsschielen wechselnden Grades des linken Auges, das zeitweise ganz verschwand. Nach Abschluß des rechten Auges trat heftiger Rucknystagmus beider Augen nach links auf, der am rechten Auge sehr gut durch die Lider zu erkennen war. Es kommt aber auch vor, daß ein Nystagmus mit Verdecken eines Auges aufhört, wofür mir die Erklärung fehlt.

Zum Schlusse noch einige Bemerkungen über die Augenbewegungen bei Blinden. „Personen, welche blind geboren sind oder sehr frühzeitig ganz erblinden, bekommen keinen Nystagmus; bei ihnen bewegen sich die Augen langsam und in großen Exkursionen ziellos umher", sagt Fuchs (Lehrbuch). Nach Bartels[20]) besteht der „Nystagmus der Blinden" aus einer Mischung von Ruck- und Pendelzittern; dazwischen fallen große flatterhafte Ausschläge, und bisweilen bleiben die Augen plötzlich in irgendeiner Stellung stehen. Die Bewegungen sind gleichsinnig, werden nicht gefühlt, unterliegen den physischen Einflüssen (Aufregung) und hören im Schlafe auf. Der Blindennystagmus tritt auch bei Personen auf, die niemals eine Spur Lichtempfindung gehabt haben (z. B. bei kleinem Bulbusrest), ist aber nie sofort nach der Geburt schon vorhanden. Bartels erscheint es fraglich, ob je ein Kind mit Nystagmus geboren wird.

Personen, die erst im späteren Leben erblinden, bekommen auch Nystagmus, und zwar um so früher, je jünger sie sind zur Zeit des Verlustes des Augenlichtes. Dieser Blindennystagmus findet sich auch bei fast allen Insassen der Blindenanstalten, auch bei solchen mit Sehresten. Bartels nimmt an, daß zum Zustandekommen dieses Blindennystagmus der Einfluß höherer Bahnen bzw. Zentren nötig ist. Da die Blinden auf Ohrreize schlechter reagierten wie normale Individuen, so schloß Bartels, daß ihr Spontannystagmus zum mindesten nicht direkt vom Ohr herrührt, sondern vielleicht vom subcorticalen Zentrum (Mittelhirn). Die Reize könnten im Zentralnervensystem selbst oder im Ohrapparat oder in den Muskeln entstehen.

Ich möchte mich zu diesem Blindennystagmus, bei dem mir weder Registrierungen noch eingehendere persönliche Erfahrung zu Gebote steht, nur mit Vorbehalt äußern, auf Grund meiner Versuche am jugendlichen Nystagmus. Der Umstand, daß er zum Teil aus Pendel- und Ruckzuckungen besteht, weist schon auf das Labyrinth hin. Die von verschiedener Seite beschriebenen großen, ziellosen und langsamen Augenbewegungen möchte ich als direkt labyrinthär ansprechen, da ich ihren pendelförmigen Charakter vermute. Ihre Größe und Langsamkeit scheint mir eben dadurch bedingt, daß eine wichtige Ursache für das Auftreten der schnellen Phase fehlt, nämlich eine wenn auch kümmerliche Funktion des optischen Apparates. Die Belichtung ist es ja gerade, welche die Zuckungen taktmäßig abgrenzt. Ganz fehlt aber bei den Blinden die schnelle Phase doch nicht. Es gibt ja auch noch weitere Ursachen für sie. Ich empfehle in dieser Beziehung die Augenstellung zu berücksichtigen. Tritt der Ruckcharakter mehr bei seitlichem Blick als in der Mitte auf, so weist das wieder deutlich auf das Labyrinth hin.

Endlich möchte ich noch auf die Gelegenheit zu einem interessanten Versuch hinweisen. Während Bartels nach Blendung von neugeborenen und alten Kaninchen keinen Nystagmus beobachtete, hat Raudnitz[22]) schon 1902 die Entdeckung gemacht, daß junge Hunde nach einigen Wochen Dunkelaufenthalt von Pendelzittern befallen werden. Ich habe dies bei jungen Hunden und Katzen nachgeprüft und schon nach ca. 8 Tagen dieses von mir sog. „Dunkelzittern", das mit dem Augenzittern der Bergleute identisch ist, auftreten sehen. Mein Keller war zwar dunkel, aber doch nicht ganz lichtdicht. Ferner konnte bei der Fütterung schwache Beleuchtung nicht gut entbehrt werden. Es wäre nun interessant zu beobachten, ob das Zittern auch entsteht, wenn die Tiere von der Geburt an in einem wirklich lichtdichten Raum aufgezogen werden.

4. Die Bedeutung der Augenstellung.

In den von mir beobachteten Fällen war das Zittern in der Mitte am geringsten und nahm nach der Peripherie an Ausschlag zu. Das stimmt mit den jetzigen Kenntnissen der Labyrinthwirkung überein. Rählmann beschreibt einen Fall bei multipler Sklerose, bei dem während der Ruhelage der Augen geringer dauernder, horizontal oscillierender Nystagmus bestand. Bei Rechts- oder Linksblick war er weniger stark als bei Blick geradeaus oder bei Konvergenz. Nach Aufforderung zu fixieren oder einem fixierten Gegenstande zu folgen, traten lebhafte Schwankungen der Augen auf, die allmählich wieder kleiner wurden. Es handelt sich hier um das sog. Intentionszittern, das sich in das von mir aufgestellte Schema nicht recht einfügen will. Man tut aber gut, zunächst mal die Registrierung abzuwarten.

5. Der Einfluß der Akkommodation und Konvergenz.

Kräftige Akkommodation auf einen ca. 8—10 cm entfernten Punkt hebt selbst hochgradiges Bergmannszittern auf, wie ich sehr häufig gesehen und auch registriert habe. Dasselbe ist seit langem bei angeborenem Zittern beobachtet worden. Die Erklärung liegt in der Verstärkung der Hemmung, die mit Akkommodationskonvergenz-Anstrengung zusammengeht. Die Häufigkeit und Deutlichkeit dieses Symptoms beim Augenzittern der Bergleute ist es gewesen, die mich zu der Annahme veranlaßt hat, daß die Hemmung von der Großhirnrinde in der Bahn des zentralen Neurons direkt und nicht auf dem Umwege über den Vestibulariskern zu den Augenmuskelkernen ausgesandt wird.

In der Literatur finden sich aber auch einige Fälle mit einer Verstärkung des Zitterns durch Nahesehen. Dafür fehlt mir die Deutung.

5. Schwachsinn.

Manche Beobachter (z. B. Rählmann) betonen die Häufigkeit des Nystagmus bei Mikrocephalie, Idiotie, Schwachsinn usw. Wahrscheinlich liegt sie in dem Mangel an Hemmungsvorrichtungen begründet, der ja auch sonst für diese Individuen charakteristisch ist, da sie in der Großhirnrinde lokalisiert sind.

6. Psychische Erregungen.

Die Annahme, daß Aufregungszustände den Nystagmus verschlimmern, ist allgemein verbreitet. Ihre Richtigkeit vorausgesetzt, kann man fragen: Besteht hier eine Parallele des Nystagmus mit dem Aufregungszittern überhaupt? Nur die Registrierung kann da sichere Aufklärung bringen. Darf man vielleicht das Wesen der Aufregung in einer gewissen Lähmung der Großhirnrinde suchen? Dann wäre diese Verschlimmerung als Folge der Ausschaltung der Hemmungsvorrichtungen sofort verständlich.

7. Fehlen des Nystagmus im Schlafe und in der Narkose.

Im Schlaf und in der Narkose besteht nun ohne Zweifel eine gewisse Lähmung der Großhirnrinde mit ihren Hemmungseinrichtungen. Warum entsteht nun hier keine Verschlimmerung, sondern sogar Beruhigung des Nystagmus? Antwort: 1. Es ist nicht ausgeschlossen, daß dabei auch die erregende Innervation als solche abgeschwächt wird; 2. sicher ist, daß dabei die peripheren Reize fortfallen oder schwächer werden, wozu auch die vom Ohrlabyrinth ausgehenden gehören. Ich habe schon

früher darauf hingewiesen, daß schon die Fixierung des Kopfes den Nystagmus abschwächt und selbst unterdrückt. Auch Alkohol und Sedativa äußern eine beruhigende Wirkung, deren Angriffspunkt auch im Labyrinth bzw. seinen zugehörenden Kernen liegen könnte.

8. Willkürlicher Nystagmus.

In der Literatur trifft man auf mehrere Fälle, die in der Jugend Nystagmus hatten und ihn später verloren, aber noch in der Lage waren, ihn nach Belieben vorzuführen, z. B. bei zwei Fällen Rählmanns. Bei beiden war die Sehschärfe gut, was mir wichtig erscheint. Bei dem einen war die willkürliche Auslösung jedoch bei äußerster Konvergenz (7—10 cm) unmöglich. Dieser Umstand scheint mir die Erklärung nahezulegen, daß diese Individuen die Hemmung unter gewissen Bedingungen nach Belieben ein- und ausschalten konnten.

9. Augenzittern und Schielen.

Schon den ältesten Beobachtern ist die Häufigkeit des Zusammentreffens beider Leiden aufgefallen und seitdem an zahllosen Beispielen bestätigt worden. Rechnet man auch die Zuckungen in den Seitenstellungen zum echten Nystagmus, so dürfte man kaum einen Fall von Schielen ohne Nystagmus finden. Erst Bartels war es beschieden, 1910 die gemeinsame Grundlage beider im Labyrinth zu suchen. Er hielt auf Grund seiner Feststellung an Kaninchen, daß die Reizung eines Labyrinthes das benachbarte Auge stärker nach der Gegenseite treibt, als das andere, die theoretische Möglichkeit des Einwärtsschielens für gegeben und fand bei Kindern mit Strabismus convergens Störungen des Drehnystagmus in der Hälfte der Fälle, ohne aber die Symptome des Schielens selbst für seine Beweisführung auszunutzen. Seitdem ist dieser fruchtbare Gedanke wohl von einzelnen erwähnt, z. B. von Coppez und Igersheimer, aber nicht systematisch verwertet worden. Und doch liegt für den Kenner der Labyrinthwirkung das Beweismaterial für die ursächlichen Beziehungen des Schielens zum Labyrinth gewissermaßen auf der Straße. Besonders bei kleinen Kindern von 2—3 Jahren hat man im Schielen den Ausdruck labyrinthärer Einflüsse mitunter in geradezu klassischer Weise vor sich. Ich bin ähnlich wie Bartels durch Nystagmusstudien, und zwar bei Bergleuten, auf dieses Gebiet geführt worden und verweise auf meine Darstellung in der Zeitschrift für Augenheilkunde[19]). Auch unter dem hier behandelten Stoff sind zwei Fälle mit Schielen ohne jede akkommodative Ursache (Fall 11 und 15). Der eine ist an obigem Orte bezüglich des Schielens ausführlich behandelt worden.

Augenzittern und Schielen sind danach ein vom Labyrinth erzeugtes Zwillingspaar. Damit will ich den Einfluß der Akkommodation keineswegs leugnen. Aber sie bewirkt nur eine Komponente des Schielens, nämlich die Störung der gegensinnigen Bewegung, deren Voraussetzung — Übersichtigkeit — nur in einem Teil der Fälle gegeben ist. Die zweite Komponente ist Störung der gleichsinnigen Seitenbewegung, womit noch eine Ablenkung in der Höhe verbunden ist, die besonders auffällt, wenn die Augen von äußerster Rechtswendung nach äußerster Linkswendung bewegt werden. Darin äußert sich die Labyrinthwirkung.

10. Schiefhaltung und Wackeln des Kopfes.

Beide kommen sowohl bei Schielen als bei Nystagmus vor, was jetzt leicht verständlich ist. Denn die Schiefhaltung des Kopfes entspricht dem Schielen, sein Wackeln dem Nystagmus, und beide sind vom Labyrinth abzuleiten. Denn Reizung des rechten Labyrinths bewirkt z. B. „Neigung" des Kopfes zur linken Schulter (Raddrehung) und Drehung der Nasenspitze nach links (Seitenablenkung). Die Kopfbewegungen sind pendelnder Natur und können sein wagerecht (Schütteln), senkrecht (Nicken), Raddrehung und rotierend, somit in jeder Beziehung (auch bezüglich der Schnelligkeit) mit dem Augenzittern vergleichbar. Die früher vielfach geäußerte Annahme, daß sie entgegengesetzt dem Nystagmus gerichtet seien und dadurch die Scheinbewegungen verhinderten, ist natürlich unzutreffend. Das würde einen peinlichen Antagonismus in bezug auf Schnelligkeit und Amplitude voraussetzen, der nicht vorhanden ist.

11. Lidkrampf.

Er ist eine sehr häufige Begleiterscheinung des Augenzitterns der Bergleute und kommt auch bei angeborenem vor (Rählmann). Es ist dafür bisher keine brauchbare Erklärung gegeben. Auch dieser Lidkrampf kann labyrinthären Ursprungs sein, denn es besteht eine Verbindung zwischen Facialis und Vestibularis im inneren Gehörgang, in der wahrscheinlich zentripetale Vestibularisfasern in den Facialis treten, denn zentrifugale Facialisfasern haben ja im Labyrinth keinen Zweck. Außerdem sind ja auch noch Beziehungen zwischen den Kernen beider wahrscheinlich.

12. Die Beziehungen des Nystagmus zum Lebensalter.

Nystagmus ist meistens eine Störung von lebenslänglicher Dauer. In der ersten Zeit nach der Geburt scheint er allerdings nicht vorzu-

kommen [Bartels[20])]. Wahrscheinlich liegt das daran, daß vor der Entwicklung der Großhirnzentren und ihrer Bahnen eben die Voraussetzung der schnellen Phase nicht gegeben ist, so daß es nur zu langsamen Ablenkungen der Augen kommen kann. In einzelnen Fällen kommt er aber in der Jugend zur Heilung, besonders wenn Sehhindernisse operativ oder durch eine Brille beseitigt werden. Ganz allgemein gilt das für das zwar selten beobachtete, aber wahrscheinlich recht häufige „Dunkelzittern" bei kleinen Kindern*).

Die labyrinthäre Innervation ist die phylogenetisch ältere und im intrauterinen Leben der einzige Regulator der Augenbewegungen, der schon in den ersten Monaten der Schwangerschaft ausgebildet wird. Nach der Geburt beginnen sich die willkürlichen und Hemmungsinnervationen in der Großhirnrinde zu entwickeln, die den labyrinthären Erregungen entgegenwirken. Wann sie fertig sind, ist noch unbestimmt. Nach meinen jüngsten Erfahrungen bezüglich des Schielens scheint mir der Labyrintheinfluß im 2. und 3. Jahre am deutlichsten zu sein. Vorher ist die Untersuchung unmöglich, weil man die Kinder kaum zu extremen Seitenwendungen des Blickes veranlassen kann. Es ist also verständlich, daß der erstarkende Großhirneinfluß Augenzittern und Schielen, wenn auch nicht aufhebt, so doch latent erhält. Kommt es in dieser frühen Zeit zu einer Erkrankung eines Auges, die das Kind längere Zeit zum Zukneifen veranlaßt, so wird teils durch Aufhebung der regulierenden Fusion, teils durch Verminderung der reflektorisch veranlaßten Hemmung die Labyrinthwirkung wieder manifest, wie ich in letzter Zeit wiederholt an der Entwicklung eines Einwärts- und Höhenschielens beobachtet habe. Es ist ferner auch denkbar, daß der labyrinthäre Mechanismus als der physiologisch tieferstehende sich mit steigendem Lebensalter von selbst zurückbildet, womit vielleicht eine Erklärung für die nicht seltene Verminderung des Einwärtsschielens gewonnen ist, wenn dafür sonst kein Grund zu finden ist, wie z. B. Abnehmen einer etwaigen Übersichtigkeit.

---

*) Igersheimer[23]) stellt bei acht Fällen von Nystagmus Lues fest und glaubt, daß sie durch Meningealreizung mit sekundärer Drucksteigerung im Zentralkanal zu Nystagmus führt, was ganz annehmbar ist. Bei den beiden ersten soll er infolge antiluetischer Behandlung verschwunden sein. Hierzu möchte ich mir die Frage erlauben: In welcher Jahreszeit fand die Beobachtung statt? In beiden Fällen handelte es sich nämlich um kleine Kinder (1 und $1^1/_4$ Jahr), die der Gefahr des „Dunkelzitterns" ausgesetzt sind, das in den dunklen Wintermonaten auftritt und im Sommer von selbst aufhört, aber im nächsten Winter nochmals rückfällig werden kann. Auch die Rezidive bei beiden, bei dem einen im Anschluß an eine schwere Lungenentzündung und Masern, womit wahrscheinlich ein längeres Zukneifen der Augen verbunden war, sowie die übrigen Umstände (dissoziierter Charakter des Nystagmus bei Fall 1 und Schiefhaltung und Nicken des Kopfes bei Fall 2) passen sehr gut in dieses Krankheitsbild (vgl. 2, S. 187).

13. Der Spontannystagmus unter dem Einfluß der vestibulären Proben.

Hier eröffnet sich ein lehrreiches, bisher kaum berücksichtigtes Arbeitsgebiet, auf dem meine Theorie die Probe auf ihre Richtigkeit zu bestehen haben wird. Wer an diese Untersuchungen herangeht, hat die Pflicht, zunächst den Spontannystagmus in seinen Eigenschaften kennenzulernen und erst dann die Labyrinthreize (Dreh-, calorische, galvanische, pneumatische Probe, Kopfneigung) auf ihn einwirken zu lassen, beides wenn möglich unter Zuhilfenahme der graphischen Methode. Bartels, Coppez und Igersheimer sind auf diesem Gebiet bereits tätig gewesen.

Igersheimer[23]) unterwarf zehn Kranke mit Retinitis pigmentosa und Nystagmus der Dreh- und calorischen Probe. Der von Fall zu Fall sehr verschiedene Nystagmus war zum Teil pendel-, zum Teil ruckförmig, horizontal, rotatorisch, vertikal, zuweilen dissoziiert. Bei einzelnen waren die Augen dauernd nach einer Seite gedreht und konnten auf Befehl nicht in die andere Richtung bewegt werden.

Die Reaktion auf die Drehung war in einem Fall unvollkommen, in einem anderen fehlend, sonst normal. Die calorische Reaktion war bei sieben Fällen regelrecht, einmal abwesend. Mehrmals hielt nach einer gewissen Flüssigkeitsmenge der Spontannystagmus plötzlich inne, so daß die Augen absolut ruhig standen, und erst nach weiterer Spülung trat wieder Nystagmus im Sinne der calorischen Reaktion auf.

Igersheimer glaubt, daß die vorliegenden Befunde eher gegen als für den otogenen Ursprung dieser Nystagmen sprechen. Sowohl die Form des Spontannystagmus wie der Ausfall von Dreh- und calorischer Probe, ebenso wie die regelmäßig gefundene Intaktheit des Cochlearis seien in diesem Sinne zu verwerten. Auch in dem Pendelcharakter erblickt er ein Hindernis. Er führt den Nystagmus auf die Amblyopie zurück.

Eine kritische Besprechung dieser Befunde ist mir nicht recht möglich, weil sie zu kurz gehalten sind; z. B. Fall 4: Augen dauernd nach rechts gedreht, leichte nystagmusartige Zuckungen (wohin?). Bei Spülung mit kaltem Wasser keine Veränderung (welches Ohr?). Die Rechtsdrehung der Augen weist auf eine Reizung des linken oder Lähmung des rechten Labyrinths hin.

Kaltspülung des rechten Ohres kann an der Rechtswendung der Augen nichts ändern, höchstens sie noch verstärken, solche des linken Ohres müßte sie dagegen aus dieser Seitenstellung herauslocken, vorausgesetzt, daß das rechte Labyrinth erregbar ist.

Meines Erachtens lassen sich die Fälle Igersheimers ganz gut mit der labyrinthären Theorie vereinbaren. Über Charakter und Rich-

tung der Zuckungen brauche ich weiter nichts zu sagen. Es ist auch nicht verwunderlich, daß ein Pendelnystagmus (Fall 10), den ich auf eine Übererregbarkeit beider Labyrinthe zurückführe, bei einer kalten Spülung des rechten Ohres (Lähmung) aufhört, um einem Rucknystagmus nach links (Übergewicht des linken Labyrinths) Platz zu machen, und daß in ganz entsprechender Weise bei kalter Spülung des linken Ohres statt des Pendelnystagmus ein Rucknystagmus nach rechts auftritt.

Eine weitere sorgfältige Bearbeitung dieses Feldes ist im Interesse nicht nur der Theorie, sondern auch der Behandlung des Augenzitterns und Schielens dringend geboten.

Schluß.

Die vorliegenden Untersuchungen, in der Absicht unternommen, die Kenntnis des volkswirtschaftlich so wichtigen Augenzitterns der Bergleute durch Vergleich zu vertiefen, haben zu dem Ergebnis geführt, daß der Nystagmus beruflicher und nicht beruflicher Art eine einheitlich zu erklärende Innervationsstörung ist, was ursprünglich nicht erwartet wurde. Das Verständnis des bergmännischen Augenzitterns ist besonders in folgender Hinsicht verbessert worden. Ich hatte durch genaue Ausmessung der Pendelkurven dieses Leidens einen Zeitunterschied der Phasen ermittelt und zuerst infolge eines Vergleiches mit den Bartelsschen Kurven die kurze Phase des Pendelzitterns auf eine Verkürzung, die lange auf eine Erschlaffung eines Muskels bzw. einer gleichwirkenden Muskelgruppe zurückgeführt, konnte aber schon damals über die Schwierigkeit des Verhaltens des Antagonisten nicht hinwegkommen. Wie die Sache sich jetzt anläßt, möge am wagerechten Pendelzittern des rechten Auges gezeigt werden. Die Bewegung des rechten Auges nach rechts beruht auf Verkürzung des Externus und Erschlaffung des Internus im ganzen Bereich der Lidspalte, die Bewegung nach links auf dem umgekehrten Vorgang. Das pendelförmige Zittern beruht nun auf einem Wechsel zwischen Rechts- und Linksablenkung. In dem kurvenmäßigen Ausdruck dieses Wechsels müssen nun Unterschiede bemerkbar sein je nach der Augenstellung unter dem Einfluß beider Labyrinthe. Bei Geradblick halten sich beide Labyrinthinnervationen im Gleichgewicht, so daß beide Phasen gleich lang sein müssen. Bei Rechtsblick ist die nach links ablenkende Kraft des rechten Labyrinths stärker als die nach rechts ablenkende des linken Labyrinths. Daraus muß ein längerer Anstieg und ein kürzerer Abstieg in der Kurve folgen. Bei Linksblick muß es umgekehrt sein. Es ist auch noch eine zweite Möglichkeit vorhanden. Angenommen, das rechte Labyrinth hätte bei jeder Blickrichtung ein Übergewicht über das linke, dann müßte der

Abstieg immer schneller verlaufen als der Anstieg, aber der Unterschied müßte von links nach rechts immer ausgeprägter werden. Diese Erwägungen entspringen den theoretischen Anschauungen, und es wird Aufgabe der Zukunft sein, durch sorgfältige Ausmessung möglichst guter Kurven Klarheit zu schaffen.

Obige Gedankengänge lassen sich ohne weiteres auch auf die übrigen Schwingungsrichtungen, z. B. senkrechtes und Raddrehungszittern, übertragen. Bei ersterem handelt es sich um einen Wechsel von Auftrieb und Abtrieb, bei letzterem von Rechts- und Linksrollung. Bei letzterem ist wahrscheinlich auch eine Wechselwirkung beider Labyrinthe anzunehmen, bei ersterem liegt die Sache nicht so einfach.

So hat sich der Nystagmus als eine wertvolle Quelle erwiesen, die berufen ist, Augen-, Ohren- und Nervenheilkunde in reichem Maße zu befruchten. Dabei gebührt dem Augenzittern der Bergleute unbedingt der Vorrang wegen seiner ungewöhnlichen Mannigfaltigkeit und seiner besseren Eignung für Forschungen, die darin begründet ist, daß es sich hier meistens um sonst normale Augen handelt, die z. B. befohlene Blickrichtungen viel leichter einhalten können, als die der übrigen Augenzitterer, und daß hier die so ungemein lehrreiche Scheidegrenze zwischen Zitteranfall und Ruhe sowohl klinischer wie experimentell-graphischer Untersuchung viel eher zugänglich ist.

Literatur.

1.—4. im 1. Aufsatz. v. Graefes Archiv f. Ophthalmol.
5. Böhm, Der Nystagmus und seine Heilung. Berlin 1857.
6. Dransart, Du nystagmus chez les mineurs. Paris 1877.
7. Arlt, Die Krankheiten des Auges.
8. Kugel, Vorl. Notizen über Nystagmus. v. Graefes Archiv f. Ophthalmol. **13**, 2. 1867.
9. Naconz, Über Nystagmus. v. Graefes Archiv f. Ophthalmol. **5**, 1. 1859.
10. Graefe, Alfr., Handbuch von Graefe-Saemisch. 1. Aufl. 6. Bd. 1880.
11. Rählmann, Über den Nystagmus und seine Ätiologie. v. Graefes Archiv f. Ophthalmol. **24**, 4. 1878.
12. Wilbrand, Eine physiologisch-pathologische Erklärung des Nystagmus. Klin. Monatsbl. f. Augenheilk. XVII. Jg., S. 419 u. 461. 1879.
13. Sauvineau, Le Nystagmus. Encyclopédie franç. d'ophtalmologie 1909. T. 8.
14. Bielschowsky, Die Bedeutung der Bewegungsstörungen der Augen für die Lokalisierung cerebraler Krankheitsherde. Ergebnisse der Chirurgie **9**. Berlin 1916.
15. Bartels, Über Regulierung der Augenstellung durch den Ohrapparat. III. Mitteilung. v. Graefes Archiv f. Ophthalmol. **78**, 129.
16. Bartels u. Shin-izi Ziba, Über Regulierung der Augenstellung durch den Ohrapparat. IV. Mitteilung. v. Graefes Archiv f. Ophthalmol. **80**, 207.

17. Rutten, Contribution à l'étude pathogénique du nystagmus des houilleurs. Société belge d'ophtalm., Mai 1910.
18. Groenouw und Uhthoff, Augen- und Allgemeinleiden. Graefe-Saemisch, 2. Aufl.
19. Ohm, Das Ohrlabyrinth als Erzeuger des Schielens. Zeitschr. f. Augenheilk. 1917, S. 253.
20. Bartels, Über willkürliche und unwillkürliche Augenbewegungen (Nystagmus der Blinden, Proprioreflexe, Blickbewegungen der Tiere). Klin. Monatsbl. f. Augenheilk. 1914, S. 358.
21. — Schielen und Ohrapparat. v. Graefes Archiv f. Ophthalmol. 77, 531.
22. Raudnitz, Demonstration des experimentellen Nystagmus. Ges. f. Kinderh. Karlsbad 1902.
23. Igersheimer, Über Nystagmus. Klin. Monatsbl. f. Augenheilk. 1914, S. 337 u. S. 668.

Über simulierte Gesichtsfeldeinschränkung.

Von

Dr. **Alexius Pichler,**

Augenarzt in Klagenfurt, d. Z. Konsiliararzt für Augenkrankheiten bei einer k. u. k. Armee.

Mit 7 Textfiguren.

Klien hat in seiner auch okulistisch sehr wertvollen Arbeit über die psychisch bedingten Einengungen des Gesichtsfeldes (Archiv f. Psych., **42**, 1907, Heft 2) den Nachweis erbracht, daß die Vorstellung des Schlechtsehens bei logischer, konsequenter Denkarbeit genügt, um bei vielen Leuten eine konzentrische Gesichtsfeldeinschränkung und den Försterschen Verschiebungstypus entstehen zu lassen.

Diese beiden Gesichtsfeldformen können unschwer simuliert werden, sie können experimentell durch Suggestion hervorgerufen werden, sie kommen bei Hysterie und Neurasthenie vor; allen diesen Erscheinungsarten liegt die Vorstellung des Schlechtsehens zugrunde.

Die Versuche Kliens zur Erzeugung des eingeschränkten Gesichtsfeldes durch Simulation sind zwar sehr klar, einleuchtend und überzeugend; da aber in der okulistischen Literatur sich die Überzeugung von der leichten Simulierbarkeit der genannten Gesichtsfeldformen noch immer nicht allgemein Bahn gebrochen hat und die Arbeit Kliens wenig Beachtung gefunden zu haben scheint, will ich in den folgenden Zeilen eine Reihe von eigenen Versuchen auf diesem Gebiete wiedergeben.

Sehr schwierig ist die Beschaffung des menschlichen Versuchsmateriales. Wir müssen nicht nur intelligente und nicht nerven- oder augenkranke Personen dazu wählen, sondern müssen vor allem noch fordern, daß sie medizinisch nicht gebildet — besonders ohne Kenntnisse der Perimetrie sind und moralisch vollständig zuverlässig sind.

Ich wählte dazu 3 Personen aus, bei welchen alle erwähnten Bedingungen im vollen Maße zutrafen. Die Anleitung zur Simulation erfolgte in der Weise, daß ich dem Versuchsobjekte mit Vermeidung des Wortes Simulation den Auftrag gab, sich in den Gedanken, es sehe schlecht, zu vertiefen und sich bei allen jetzt folgenden Prüfungen in der Weise zu verhalten, als ob dies wirklich der Fall wäre.

Hierauf zeigte ich eine Schprobentafel vor und sagte: „Nicht wahr, Sie werden nicht alle Zeilen lesen, sondern etwa bereits hier aufhören." Ähnlich belehrte ich auch an der Niedenschen Naheprobentafel. Jetzt schritt ich zur Gesichtsfeldaufnahme, vermied hier aber aufs allersorgfältigste jede solche Instruktion zur Simulation, sondern gab genau dieselbe Anleitung, wie ich sie vor jeder Gesichtsfeldaufnahme zu tun pflege, wenn der Kranke noch nie an diesem Instrumente geprüft worden war.

Gleich vorweg sei bemerkt, daß bei der einen Versuchsperson das Experiment vollständig mißlang. Das Gesichtsfeld blieb ständig gleich, und zwar normal. Die Ursache dieses Mißlingens ist mir nicht ganz klar geworden, doch glaube ich, daß der Untersuchte mißtrauisch war und auf den Versuch nicht eingehen wollte. Ich muß nämlich hinzufügen, daß ich keiner meiner Versuchspersonen bis auf eine, bei der dies aber erst nachträglich erfolgte, den Zweck der Prüfungen mitteilte; sie erfuhren nur, daß es sich um wissenschaftliche Untersuchungen handle, über deren eigentlichen Grundzweck ich sie nicht aufklären könne.

Bei zwei Versuchspersonen dagegen, einer männlichen und einer weiblichen, gelangte ich zu einem sehr klaren Ergebnis.

1. Fall: Gleich die erste Untersuchung lieferte eine ausgesprochene, regelmäßige konzentrische Einschränkung um 10—15 Grad, wenn man diese Grenzen mit denen des normalen Gesichtsfeldes dieser Versuchsperson, welches ich aber erst ganz am Schlusse der Untersuchung aufnahm, vergleicht.

Jetzt wurde die Aufforderung ausgesprochen, sich zu verhalten, als ob die Augen noch schlechter sehen würden; worauf die Grenze neuerlich um weitere 10—20 Grade herein rückte und zwar wieder in ganz regelmäßiger Weise.

Nachstehend führe ich die Grenzzahlen in den 2 Hauptmeridianen und zwar so an, daß stets zuerst die normale Grenze, dann die simulierten Angaben der ersten und zum Schlusse der zweiten Prüfung angeführt sind.

Oben: 50, 50, 30. Außen: 85, 70, 55. Unten 60, 50, 40. Innen: 55, 40, 30.

Wie Klien suchte ich jetzt aus dem Untersuchten herauszubekommen, auf welche Weise er die Vorstellung des Schlechtsehens bei der Prüfung verwertet habe. Es stellte sich dabei heraus, daß auch hier eine Mischung von Intensitätsschätzen und Zeitschätzen vorlag; doch überwog das erstere, indem in erster Linie ein Deutlichwerden des Objektes abgewartet und nur nebenbei die verstreichende Zeit berücksichtigt wurde.

2. Fall: Vorausschicken will ich, daß es sich um einen naturwissenschaftlich und technisch gebildeten Mann handelt, dem aber die Einrichtung des Perimeters bis zu dieser Untersuchung unbekannt war. Dagegen ist er durch seinen Beruf und seinen Charakter an genaues Beobachten und klare Antworten gewöhnt. Die Belehrung erfolgte wie im vorhergehenden Falle.

Die nebenstehende Zeichnung Fig. 1 zeigt das überraschend schöne Ergebnis der Prüfung.

Nunmehr, nachdem diese Prüfung vollständig gelungen war, machte ich den Untersuchten, Herrn H., mit dem Zwecke der Untersuchung vertraut und bat ihn, jetzt auch Einschränkung der Farbengesichtsfelder zu simulieren. Die physiologische Farbenfolge war ihm nicht bekannt und wurde ihm auch sorgfältig verschwiegen.

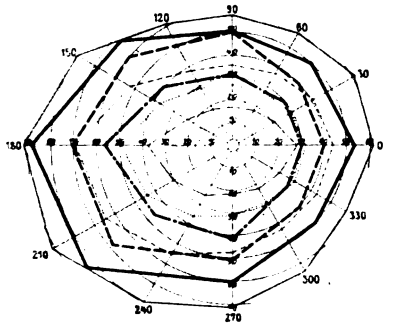

Fig. 1.

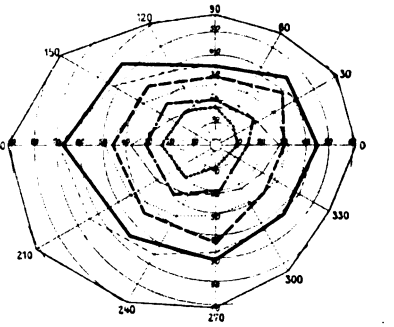

Fig. 2.

Das Prüfungsergebnis zeigt beifolgende Zeichnung Fig. 2. Geprüft wurde immer in der Weise, daß unten begonnen und dann nach außen vorgeschritten wurde. Als ich dem H. die Bilder zeigte, war er sehr erstaunt, daß die einzelnen Felder verschiedene Größe hatten. Er hatte sich stets vom Intensitätsschätzen leiten lassen und erwartet, daß alle Felder ungefähr dieselbe Größe aufweisen würden.

Bei einer Wiederholung der Versuche in einem späteren Zeitpunkte zeigte ich die Gesichtsfelder mit der spiraligen Einschränkung aus dem Buche: v. Reuß: „Das Gesichtsfeld bei funktionellen Nervenleiden" vor und fragte Herrn H., ob er glaube, solche Gesichtsfelder simulieren zu können; er meinte, das müsse sich unschwer durch die Vorstellung zunehmenden Schlechtersehens machen lassen. Fig. 3 zeigt den Erfolg.

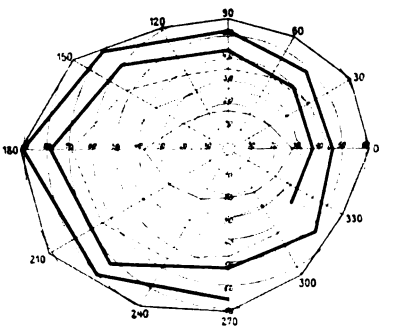

Fig. 3.

Bei einem zweiten Versuche mit noch stärkerer Einschränkung kam bei dreimaliger Spiraltour nur eine einzige Überkreuzung um 3 Grade vor. Zum Schlusse blieb die Gesichtsfeldgrenze trotz mehrmaliger Wiederholung stets auf 20 Grad, obwohl der Untersuchte der Meinung war, die Einschränkung ginge noch immer fortschreitend weiter.

Herr H. bediente sich bei allen Versuchen nur des Intensitätsschätzens.

Ich untersuchte nunmehr Herrn H. mit der Anweisung, wie bisher Schlechtsehen zu markieren, auf Försterschen Verschiebungstypus und fand denselben sehr deutlich ausgeprägt. Auf meine Frage, wie er denn dazu komme, bei zentripetaler und zentrifugaler Objektführung ganz verschieden zu mar-

kieren, lachte er und meinte, dies scheine ihm doch sehr einfach und auf der Hand liegend zu sein. Komme das Objekt von außen, so brauche er sich mit der Markierung der simulierten Grenze gar nicht zu beeilen, es könnte ihm ja höchstens das eine passieren, daß das Gesichtsfeld noch kleiner wird. Werde die Marke aber in umgekehrter Richtung geführt, dann müsse man sich beeilen, sonst könnte man den richtigen Augenblick zum Simulieren versäumen.

Dieser Gedankengang meiner Versuchsperson ist vollständig richtig, und dürfte bei manchen unserer „Patienten" der F. V. T. ihm seine Entstehung verdanken.

Klien hat übrigens nachgewiesen, wie auch ohne solche Überlegung bei simulierter Gesichtsfeldeinengung, die teilweise auf Grund einer Schätzung der Entfernung des Objektes vom Perimetermittelpunkte, zum Teil durch Vergleichung von Empfindungsintensitäten bestimmt wird, positiver Försterscher Verschiebungstypus entstehen muß.

Eine ganze Reihe von Versuchen, die ich in dieser Richtung an ärztlichen Kollegen und anderen Personen anstellte, bestätigte ebenfalls die Befunde Kliens und ergab gleichzeitig, daß das Auftreten des F. V. T. und seine Deutlichkeit in hohem Grade von der Art der Prüfung, insbesondere von der Schnelligkeit der Objektführung abhängt.

Diese Versuche bekräftigen die Lehre Schmidt-Rimplers, daß das Perimetrieren eine Kunst ist, die gelernt sein will, und daß von der Art der Ausführung dieser Prüfung das Ergebnis derselben in hohem Grade abhängt.

Aus Kliens und meinen eigenen Versuchen folgt, daß bei logisch denkenden Leuten allein aus der Vorstellung des Schlechtsehens die Gesichtsfeldeinschränkung hervorgehen kann und auch in der Tat häufig entsteht.

Früher hatte man für die Erklärung der simulierten Gesichtsfeldeinschränkung nur die Abrichtung der Kranken durch des Perimetrierens und der in Frage kommenden Gesichtsfeldanomalien kundige Personen ins Auge gefaßt, was von sehr vielen für ganz ausgeschlossen erklärt wurde.

Ich suchte nun auch diese Frage auf experimentellem Wege zu lösen, wobei ich in der Weise vorging, daß ich zunächst zur Orientierung Vorversuche machte und, nachdem ich mich von der Ausführbarkeit einer wirksamen Belehrung überzeugt hatte, dann an zwei gesunden Versuchspersonen, von welchen ich dieselben Eigenschaften wie bei den früheren Versuchen forderte, und welche zu Gesichtsfeldexperimenten nach Klien noch nicht verwendet worden waren, diesbezügliche Versuche anstellte.

Zu diesen Versuchen wählte ich gerade die komplizierteste Gesichtsfeldform, die sogenannte Ermüdungsspirale, und konnte mich überzeugen, daß man in einfachster Weise durch eine Instruktion mit wenigen Worten und ohne vorhergehende Übungen bei medizinisch ganz

ungebildeten Personen dieses künstliche Gesichtsfeld sehr leicht hervorrufen kann.

Die Versuchsperson wurde angewiesen, beim Auftauchen des Prüfungsobjektes mit stillem, unhörbarem Zählen zu beginnen und bei einer gewissen Zahl, z. B. 3, 6 usw., das angebliche Sichtbarwerden zu markieren, Bei jedem neuen Umgang, immer beim selben Meridiane begin-

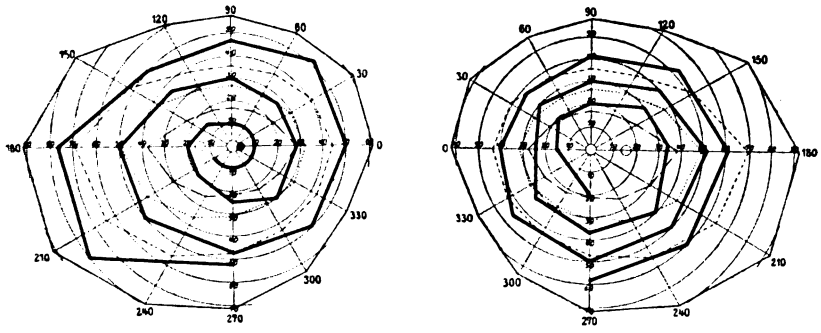

Fig. 4.

nend, muß die Zahl entsprechend erhöht werden. Der Untersuchte kann sich, wenn er ungeschickt oder nervös ist, den Vorgang noch dadurch erleichtern, daß er das Zählen mit einer mechanischen Fingerbewegung,

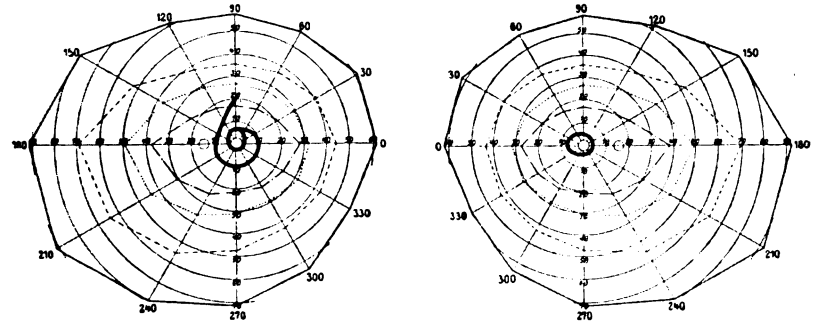

Fig. 5.

die natürlich dem Untersucher verheimlicht werden müßte, begleitet, um so eine noch größere Regelmäßigkeit zu erzielen. Dies kann z. B. dadurch erreicht werden, daß der Patient sich auf den Tisch lehnt, auf dem das Perimeter steht, und die eine Hand auf, die andere unter die Tischplatte bringt und nun mit den Fingern leise und verborgen den Takt zu seinem Zählen klopft oder besser tastet.

Das beigefügte Gesichtsfeld, Fig. 4, kam auf diese Weise zustande, und zwar ist es die erste Aufnahme, die sofort nach geschehener Be-

lehrung erfolgte und aufgezeichnet wurde. Das rechte Auge wurde zuerst geprüft.

Die Gesichtsfelder der zweiten Versuchsperson gebe ich nicht wieder, sie sind ebenso regelmäßig und typisch.

Es kann somit nicht der geringste Zweifel bestehen, daß man bei halbwegs intelligenten Personen, auch solchen einfacher Bildung, wie es die beiden letzten Versuchsobjekte waren, durch eine kurze Belehrung nicht nur konzentrische Gesichtsfeldeinschränkung, sondern auch alle anderen bei traumatischer Neurose beobachteten Gesichtsfeldanomalien erreichen kann; denn ich kann mir nicht vorstellen, daß nach diesen schönen Spiralen noch irgendeine andere Form Schwierigkeiten bereiten könnte.

Irgendeine Simulation ausschließende Beweiskraft kann somit keiner einzigen Gesichtsfeldform zugesprochen werden.

Wenn nun aus der Vorstellung des Schlechtsehens häufig konzentrische Gesichtsfeldeinschränkung hervorgeht, dann muß umgekehrt das Vorkommen einer organisch nicht begründeten Gesichtsfeldeinschränkung den Verdacht erwecken, daß der Kranke von der Vorstellung des Schlechtsehens beherrscht wird, und muß dazu anregen, auch seine Angaben über die zentrale Sehschärfe und andere Funktionen vorsichtig und mißtrauisch zu überprüfen. Die Gesichtsfeldaufnahme bekäme so den Wert einer Glaubwürdigkeitsprüfung.

Die Arbeit Kliens veranlaßte mich sofort zu dieser Schlußfolgerung, da schon vor deren Lektüre gesammelte eigene Erfahrungen mir die Simulationsmöglichkeit der hysterischen Gesichtsfelder bewiesen hatten.

So hatte ich im Jahre 1909 als Konsiliararzt am hiesigen k. u. k. Truppenspitale Gelegenheit, einen der Simulation verdächtigen Rekruten zu untersuchen.

Es fand sich außer einem leichten Bindehautkatarrh beider Augen und einer kleinen, peripheren Macula der rechten Hornhaut kein krankhafter Befund.

Centr. Sehschärfe: R. A. F. Z. in $^5/_4$ m. o. C. L. A. $^4/_{24}$ o. C.

Die Prüfung des Gesichtsfeldes ergab konzentrische Einschränkung mit typischer spiraliger Einschränkung. Siehe Figur 5.

Die Prüfung begann oben und ging nach außen weiter. Am zuletzt geprüften rechten Auge kam keine Spirale mehr zustande.

Beiderseitiger Verband bewirkte, daß der Mann nach 24 Stunden seine Simulation eingestand und folgende Sehschärfe zugab. R.: $^6/_{10}$, L. $^6/_8$.

Leider wurde eine neuerliche Gesichtsfeldaufnahme unterlassen; es ist aber gar nicht zu zweifeln, daß sie einen normalen Befund ergeben hätte.

Nunmehr schritt ich aber zu systematischen Untersuchungen und wählte dazu, da ich seit Jahren als Gutachter für Unfallversicherungsgesellschaften tätig bin, neben anderen Fällen, so auch militärischen, vorzugsweise Leute aus der Unfallspraxis.

Ausgeschaltet wurden von vornherein solche Kranke, bei welchen der Allgemeinzustand oder die Art der Verletzung den Verdacht auf Hysterie oder traumatische Neurose begründeten, ferner jene Fälle, deren

Augenbefund die Möglichkeit einer Gesichtsfeldanomalie nahelegte. Es handelt sich also in meiner Beobachtungsreihe vorzugsweise um Leute mit Hornhauttrübungen, Astigmatismus, Linsentrübungen und ähnlichen leichteren Verletzungsfolgen.

Vor Beginn des Krieges verfügte ich bereits über eine Reihe von 22 brauchbaren Fällen, über die ich im Verein der Ärzte Kärntens (Sitzung v. 12. I. 1914, Autoreferat im Centralbl. f. d. ges. Ophthalmol. u. ihre Grenzgebiete) berichtete. Seither ist die Zahl der hierhergehörigen Fälle viel größer geworden; doch fehlt mir die Zeit zu genauen Zusammenstellungen.

Ich kann aber auf Grund meiner Beobachtungen sagen, daß in sehr vielen jener Fälle, in welchen eine deutliche Gesichtsfeldeinschränkung nachzuweisen war, in bezug auf die Angaben über die zentrale Sehschärfe Simulation beziehungsweise Aggravation nachgewiesen, der Kranke entlarvt oder sogar zum Geständnis gebracht werden konnte, manchmal auch in solchen Fällen, in welchen kein auffallender Widerspruch zwischen zentraler Sehschärfe und objektivem Befunde nachweisbar war. In keinem Falle mit unmotivierter Gesichtsfeldeinschränkung konnte ich mich aber von der vollständigen Glaubwürdigkeit der daraufbezüglichen Angaben überzeugen.

Normale Gesichtsfeldgrenzen fand ich nicht nur in den Fällen vollständig glaubwürdiger Angaben über die zentrale Sehschärfe, sondern auch bei einzelnen Fällen, in denen ich Simulation nicht ganz ausschließen konnte.

Es ist natürlich selbstverständlich, daß man sich jedesmal davon überzeugen soll, ob der Kranke auch das richtige Verständnis für die Prüfung hat und nicht etwa aus Unverständnis falsche Angaben macht, welche Überzeugung sich ein geübter Augenarzt nicht allzuschwer verschaffen kann.

Aus der Zahl meiner Beobachtungen will ich nur einige besonders bezeichnende Erfahrungen hervorheben.

Fall J. O. 67jähriger Arbeiter, dessen rechtes Auge durch ein an eine unbedeutende Splitterverletzung sich anschließendes Hornhautgeschwür in seinem Sehvermögen schwer geschädigt wurde. Am linken Auge bestand schon vorher Hornhautastigmatismus.

Der Kranke schiebt nun die schlechte Sehschärfe des linken Auges ebenfalls auf die Verletzung des rechten, übertreibt in hohem Grade.

Die Prüfung des linken Gesichtsfeldes ergibt: konzentrische Einschränkung und Försterschen Verschiebungstypus, der bei Selbstführung des Objektes (Klien) vollständig verschwindet, ferner findet sich ein typisches klebendes Gesichtsfeld nach Klien.

Bei zentraler Fixation liegen die Außengrenzen allseitig bei 20 Grad. Verschiebt man nun den Fixationspunkt zuerst um 10 Grad nach der Nasenseite, so ist im horizontalen Meridian an der Nasenseite die angebliche Ausdehnung des Gesichtsfeldes 10 Grad, an der Schläfenseite aber 30 Grad, umgekehrt bei Ver-

schiebung der Fixation schläfenwärts. Nebenstehende Zeichnung (Fig. 6) deutet dies schematisch an.

Ein so typisches klebendes Gesichtsfeld kommt wohl nur bei etwas beschränkten Leuten und nach wiederholter Gesichtsfeldaufnahme zustande.

Dem Kranken wurde nunmehr energisch seine Simulation vorgehalten, worauf sofort die Sehschärfe von 0,05 auf 0,2 stieg, also um das 4 fache, und zwar ohne Korrektionsgläser.

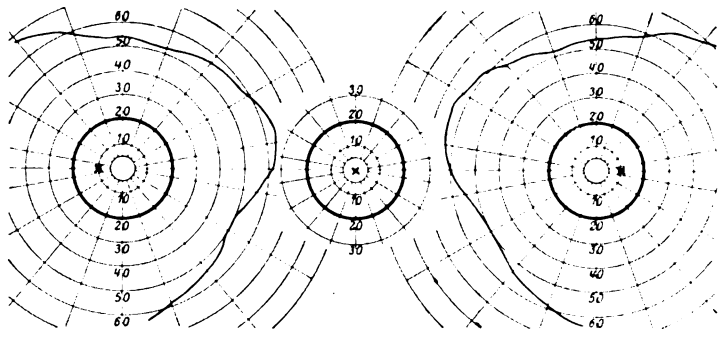

Fig. 6.

Fall A. B. Eisenarbeiter, dessen linkes Auge an einer leichten Splitterverletzung nach längerer Krankheit erblindete. Der Kranke will sich mit der ihm zugesprochenen Rente nicht begnügen und simulierte Schlechtsehen des rechten Auges. Die Untersuchung ergab: R. A. Maximal weite, starre Pupille, an der Peripherie der Linse sieht man mit dem Lupenspiegel sehr zarte staubförmige Linsentrübungen. S. S. $^{3}/_{24}$, o. C. Gesichtsfeld konzentrisch eingeschränkt. Deutlicher Försterscher V. T. (Fig. 7).

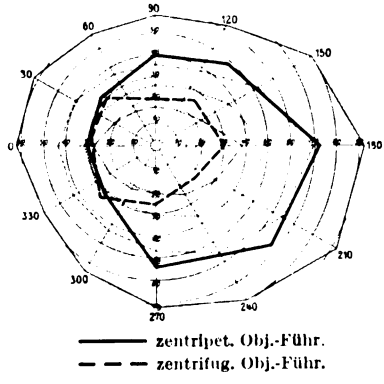

Fig. 7.

Ich ließ den Mann ein paar Tage später ganz unerwartet wieder zu mir kommen und fand deutliche Verengerung der Pupille mit beginnender Reaktion.

Nunmehr hielt ich dem Manne seine Simulation vor, die er anfangs leugnete. Am nächsten Tage kam er wieder und legte ein volles Geständnis ab. Er gab zu, daß er sich Atropin ins Auge träufle, gab eine Sehschärfe von $^{12}/_{18}$ an und zeigte nunmehr normale Gesichtsfeldgrenzen.

Die bei zentripetaler wie bei zentrifugaler Objektführung gewonnenen Grenzen stimmen genau überein, der Försterscher Verschiebungstypus ist also vollständig verschwunden.

Ich könnte noch mehrere ähnliche Fälle anführen, will mich aber, um Wiederholungen zu vermeiden, nur noch mit dem kurzen Hinweis auf einen Mann begnügen, den ich bald nach der Verletzung (Schädelbasisbruch) zu sehen bekam, wo er bei $^{6}/_{10}$ Sehschärfe ein nur wenig (etwa 10 Grad) eingeschränktes Gesichtsfeld aufwies. 2 Jahre später,

als es sich um die Feststellung seiner Rente handelte, war die Sehschärfe bei normalem Augenbefund unter $^6/_{60}$ gesunken und das Gesichtsfeld auf 30 Grade eingeschränkt. Energische Ermahnung zu wahrheitsgemäßen Angaben ließ die zentrale Sehschärfe auf $^6/_9$ steigen und machte die Gesichtsfeldaußengrenzen wieder fast normal.

Schließlich sei noch der eigentümlichen, naiv-dummen Angaben wegen, ein Stellungspflichtiger angeführt, welcher hochgradige Herabsetzung der zentralen Sehschärfe und gleichzeitig konzentrische Gesichtsfeldeinschränkung simulierte. Dabei verfuhr er in der Weise, daß er, wenn das Objekt die normale Gesichtsfeldgrenze erreichte, jedesmal Nein! rief und erst viel später durch Ja! andeutete, wann das Objekt angeblich erst sichtbar werde. Er markierte also durch sein Nein stets seine wirklichen Außengrenzen neben den von ihm simulierten.

Es geht aus diesen Versuchen hervor, daß Leute, welche der zu erlangenden Unfallrente wegen ihr bestehendes Augenleiden, insbesondere in den Angaben über die zentrale Sehschärfe übertreiben, auch eine Einschränkung des Gesichtsfeldes und verwandte Gesichtsfeldanomalien zu simulieren pflegen, woraus folgt, daß man die Prüfung des Gesichtsfeldes als brauchbare, wenn auch nicht als absolut sichere Glaubwürdigkeitsprüfung ansehen kann.

Gesichtsfeldeinschränkung spricht, wenn sie nicht organisch zu erklären ist, für Unglaubwürdigkeit und muß uns zu genauen Überprüfungen aneifern. Falsch wäre es natürlich, aus jeder Gesichtsfeldeinschränkung ohne weiteres sofort auf Simulation zu schließen. Es wäre dies derselbe Fehler, den man früher in umgekehrter Richtung gemacht hat, indem man durch die Gesichtsfeldeinschränkung Simulation ausschließen wollte.

Normales Gesichtsfeld beweist aber selbstredend auch noch nicht völlige Glaubwürdigkeit.

Daß ein erfahrener Untersucher durch entsprechende Versuchsanordnung zur Simulation neigende Leute zur Enthüllung ihrer Absichten verlocken kann, ist zweifellos. Zweifellos ist es aber auch ebenso Sache des Gewissens wie der Erfahrung, daß man mit solchen Lockungen nicht zu weit gehen darf und in solchen Fällen die Befunde mit besonderer Sorgfalt zu überprüfen und abzuwägen hat.

Über anfallsweise auftretende parenchymatöse Hornhautentzündung (Keratitis anaphylactica) und über die Entstehung des Pannus im Verlaufe der Körnerkrankheit.

Von

Privatdozent Dr. **Arnold Löwenstein,**

1. Assistent der k. k. deutschen Universitätsaugenklinik in Prag (Prof. Elschnig).
d. Z. Chefarzt der Augenabteilung in Zenica (Bosnien).

Der Verlauf der Körnerkrankheit ist ein ungemein wechselvoller. Je größer die Erfahrung des Arztes, um so vielgestaltiger erscheint ihm das Bild dieser Erkrankung. Die einmalige Untersuchung gestattet nie ein Urteil über den zu erwartenden Verlauf, besonders über die Möglichkeit von Hornhautkomplikationen.

In den letzten fünf Monaten hatte ich Gelegenheit, 530 größtenteils schwere Fälle von Trachom im Alter von 20—50 Jahren zu beobachten. Nur wenige frische, beim Militär akquirierte standen der großen Mehrzahl alter Fälle gegenüber, welche die Infektion aus ihrer verseuchten Heimat (Dalmatien, Bosnien und Slavonien) mitgebracht hatten. Unter diesen 530 Fällen sah ich vier Arten von Hornhauterkrankungen.

1. Den typischen Pannus, er begann durchwegs in der oberen Hälfte (39 mal). Nur in einem Falle war dabei eine abnorme Beschaffenheit des Knorpels vorhanden (kahnförmige Verkrümmung mit Entropium).

2. Ekzematöse Hornhautgeschwüre (11 mal), alle multipel, mit Infiltrationen und Knotenbildung am Limbus.

3. Mykotische Hornhautgeschwüre (4), die alle durch Pneumokokken hervorgerufen waren.

4. Eine bisher anscheinend unbekannte Form der parenchymatösen Hornhautentzündung, die im folgenden an zwei Fällen ausführlich behandelt werden soll

I. Bilcic Mate 25 Jahre alt — L.-I.-R. . . Vor 5 Jahren an unbekannter Infektionsquelle mit Trachom angesteckt, in Triest mit Cuprumstift und Argentumtropfen behandelt, dann Jahre hindurch unbehandelt geblieben — vor 7 Monaten ins Trachomspital Zenica eingeliefert worden. Außer Typhus vor 10 Jahren keine somatische Erkrankung.

Dickes, pastöses Individuum, von blasser Gesichtsfarbe, über der rechten Lungenspitze verschärftes Atmen — sonst vollkommen normaler Befund, kein Anhaltspunkt für eine Vermehrung der Elemente des lymphatischen Apparates. Wasser-

mannsche Reaktion: negativ. Tuberkulin (2 mg subcutan): weder Stich- noch Allgemein- noch Lokalreaktion.

Sehr geringe Lichtscheu, „zu weite Lidspalte", alle Bindehautteile gerötet, Tarsalteil der Oberlider von pflasterähnlichen, fleischroten Warzen bedeckt — zwischen den einzelnen Pflastersteinen tiefe scharfe Furchen. Die Papillen, welche im Tarsalteil ziemlich flach sind, werden gegen die Konvexität des Tarsalteiles höher; beim Herausrollen der Übergangsfalte springt ein hahnenkammähnliches, zerklüftetes Gebilde vor. Unter der Kugellupe erkennt man in jeder Papille aus der Tiefe aufsteigend 2—3 Gefäßreiserchen. Die ganze Übergangsfalte ist im Gegensatze zum Lidknorpel, der weich und von normaler Form ist, derb infiltriert. Umschriebene Körner sind nicht wahrzunehmen. Auf der Bulbusbindehaut sind nur mit der Lupe feinste ziemlich regelmäßige Erhebungen bemerkbar, die sich am Limbus besser konstatieren lassen. Der Bulbus ist blaß — die Hornhautoberfläche spiegelt, zeigt nirgends eine Dellung oder einen Defekt. Einzelne unregelmäßige, oberflächliche Gefäße schieben sich über den Limbus ungefähr 1—2 mm in die Hornhaut.

Im Parenchym finden sich zahlreiche, zum Teil miteinander zusammengeflossene, graue Fleckchen; einzelne von ihnen, die fast durchweg kreisrund sind, erscheinen besonders saturiert und haben einen Stich ins Gelbliche. Doch zieht das Epithel auch über diese ohne Defekt hinweg — nur eine leichte Stippung ist an dieser Stelle der rechten (stärker getrübten) Hornhaut zu beobachten. Unter den erwähnten sehr feinen kurzen oberflächlichen Gefäßchen schieben sich pinselartige, am Hornhautrand scharf abschneidende, in den tiefsten Schichten des Parenchyms liegende Gefäße von allen Seiten bis fast zum Hornhautscheitel vor — die Gefäßreiser sind sehr blass, der axiale Blutstrom sehr dünn, in einer Gruppe von unten kommender Gefäße ist überhaupt kein Blutinhalt mehr nachzuweisen, nur die den blutführenden tiefsten Gefäßen entsprechende Form und Lage zeigt, daß die zarten, sich pinselartig auflösenden Fäden obliterierte tiefe Hornhautgefäße sind. Tiefere Partien — soweit zu sehen — normal. — Visus: Fingerzählen rechts 3 m — links 5 m — o. C.

Im Giemsaabstrich: sehr spärliche Prowaczeksche Einschlüsse; sowohl in dem Abstrich der Übergangsfalte wie von der Bulbusbindehaut. Im Hornhautepithel nichts Pathologisches nachweisbar.

Dieser Befund ändert sich — nach Angabe des Patienten und viermaliger eigener Beobachtung — ungefähr alle 6 Wochen spontan — anscheinend ohne Zusammenhang mit der Therapie oder dem Allgemeinbefinden, an beiden Augen gleichzeitig. Unter schwerster Lichtscheu und Schmerzhaftigkeit beginnt der Anfall. Die Lidbindehäute sind ungemein stark injiziert, die flachen Papillen des Tarsalteiles stark erigiert, spitz — wie Feigwarzen — die geschwellte Bindehaut auch im Tarsalteil mächtig zerklüftet. Der Übergangsteil ist überhaupt nicht recht zu Gesicht zu bekommen — der Bulbus düsterrot — die Infiltration am Limbus überragt deutlich das Hornhautniveau. Die gesamte Hornhautoberfläche ist matt, grobgestichelt, nirgends die Spur eines Epitheldefektes. Die Trübung ist rechts umfangreicher als links. Im Parenchym sind ungleich verteilte, dichte graue Wolken sichtbar, die in den 4 von mir beobachteten Anfällen rechts dichter waren als links. Ein besonders saturiertes Fleckchen am rechten Auge außen unten vom Hornhautscheitel hatte einen Stich ins Gelbliche. Die Pupille war verengt, der Druck deutlich vermindert. Visus: R, L. Handbewegungen vor dem Auge. Der Zustand erreicht am 3. Tag seinen Höhepunkt und bildet sich unter Atropin und warmen Umschlägen vom 4. Tage ab zurück. Die Papillen glätten sich allmählich, vom 6. Tag an beginnt eine leichte Aufhellung, die nach 14 Tagen bis zur Erzielung einer Sehschärfe von Fingerzählen R. L 2 m führt. Innerhalb

des Zeitraumes, in welchem der Kranke von mir beobachtet wurde (bisher 5 Monate), nahm die Sehschärfe (in der anfallsfreien Zeit bestimmt) nicht erheblich ab (von 6/30 R, L auf Fingerzählen R 3 m, L 5 m). Desgleichen war die Hornhaut nach dem Ende des 4. Anfalls nicht viel stärker getrübt, und die Verteilung der Hornhautgefäße war keine andere als zur Zeit der Übernahme in meine Behandlung.

II. Stojanović Bogdan, 25 Jahre alt, Invalid. Im Februar 1915 am russischen Kriegsschauplatz durch Auffliegen der Erdmassen nach Schrapnellexplosion das linke Auge verletzt. März 1915 an einer Entzündung beider Augen erkrankt. In Wien, Budapest, Preßburg und Fünfkirchen behandelt worden (Argentumropfen, Cuprumstift, Rollen). Juni 1916 nach einmonatlichem Aussetzen der ärztlichen Behandlung plötzlich Schmerzen und Nebelsehen im linken Auge, das bis dorthin immer völlig normal sah. Im August 1916 das gleiche am rechten Auge. Seit dieser Zeit, in nicht ganz regelmäßigen Abständen (1—2 mal im Monat), die gleichen Anfälle — in beiden Augen gleichzeitig — links immer etwas heftiger als rechts; dabei geht die Sehschärfe seit dem ersten Anfall allmählich zurück. Seit 4 Monaten in meiner Behandlung (Quetschen mit Kuhntschem Expressor, Massage usw.). Von mir wurden — der Patient wohnt privat und erscheint nicht ganz regelmäßig — 7 Anfälle beobachtet, die im ganzen gleichmäßig verliefen.

Blasses, anämisches Individuum, von schlechtem Ernährungszustand, nie somatisch krank gewesen — keine Zeichen für Hyperplasie der lymphatischen Elemente. Über beiden Lungenspitzen ohne Schallverkürzung verschärftes Atmen.

Wassermannsche Reaktion: negativ.

Tuberkulin (2 mg) subcutan: Keine Stichreaktion. — Allgemeine Reaktion: 38,5. — Keinerlei Lokalreaktion.

Lider von normaler Form, Lidrandfläche normal gestellt; die Lidbindehäute zeigen ein unregelmäßiges Relief: sowohl gegen den Lidrand zu als am konvexen Tarsalteil sind sie muldenartig eingezogen, vielfach von feinen bläulich-weißen Streifen durchzogen — an den Mulden sind die Narbenfächer infolge vielfacher Durchkreuzung der feinen linienförmigen Züge am dichtesten. Nirgends ist eine papillare Hypertrophie nachweisbar, wohl aber finden sich graugelbe Infiltrationen in der Übergangsfalte, die auf Druck platzen und sulzigen Inhalt entleeren — eine umschriebene Körnerbildung fehlt sowohl im Lidanteil der Bindehaut als auch am Bulbus. Der Augapfel wird bei jeder Berührung düster rot. — Bulbusbindehaut wie Übergangsteil sind gelbbräunlich verfärbt (Argyrose), die untere Übergangsfalte ist verkürzt, Augapfelbindehaut dort vom Bulbus aufs Lid gezogen.

Die Hornhäute sind beiderseits von oben mit einem dünnen bis ins Pupillarbereich reichenden Pannus überzogen. Außerdem ziehen von unten oberflächliche Gefäße gegen den Hornhautscheitel, ihre Endverzweigungen sind in grünlichgelbe, dichroisch schillernde Fleckchen gehüllt (alte Blutextravasate). In den mittleren und oberen Schichten des Hornhautparenchyms finden sich reichlich unregelmäßig gelagerte, ungefähr gleich dichte graue Trübungen. Der pannöse Teil der Hornhaut ist in eine strahlige Narbe umgewandelt, in welcher senkrechtverlaufende bläulichweiße Streifen aneinander gereiht sind, die der getrübten Hornhaut an dieser Stelle das Aussehen einer Sehne verleihen (Sclerosierung). Tiefere Partien normal. Visus rechts 6/30, links 6/50. Im Abstrich vom Übergangs-Tarsalteil und Augapfelbindehaut reichlich typische Prowaczeksche Einschlüsse aller Formen — trotz eingreifendster Behandlung an Zahl nicht abnehmend (mehrfach untersucht). Pannus: Abstrich negativ.

Während der Anfälle bot sich ungefähr folgendes Bild: schwerste Lichtscheu, die Lidbindehäute verdickt, so daß von den Narben nichts zu sehen ist, Übergangsfalte zu dickem Wulst geschwollen, keine Sekretion, düsterroter, druckschmerzhafter Bulbus, Infiltration geringen Grades am Limbus, an der aber keinerlei Knötchenbildung wahrzunehmen ist. Die Pannusgefäße stark injiziert, die Horn-

hautoberfläche ist matt bis auf den pannösen Teil, dessen Oberfläche eben erscheint. Im Hornhautparenchym zeigen sich reichlich graugelbe Flecken, dicht gedrängt, zum Teil zusammenfließend, dabei keine Spur eines Epitheldefektes. Pupille stark verengt, T stark —. Nach 5—8 Tagen sind die Infiltrate verschwunden, und es bleibt der eingangs beschriebene Befund. Eine nennenswerte Vermehrung der Trübungen ist in der Zeit meiner Beobachtung nicht zu konstatieren. Die Abnahme des Sehvermögens, das im Anfalle auf Fingerzählen vor dem Auge sinkt, ist heute, verglichen mit dem Eintrittsbefund, eine geringe. Während ich bei den ersten Anfällen an eine Auslösung des Anfalles durch die eingreifende Therapie (Quetschen) gedacht habe, wurde ich durch die folgenden belehrt, daß die Therapie in keinem Zusammenhang mit dem Auftreten der Hornhautentzündung steht.

Fassen wir das Wichtigste aus den beiden Krankengeschichten zusammen, so handelt es sich in beiden Fällen um eine heftige parenchymatöse Hornhautentzündung im Verlaufe langdauernder schwerer trachomatöser Prozesse, die in ziemlich regelmäßigen Zeitabständen an beiden Augen gleichzeitig ohne erkennbare äußere Ursache auftritt, ohne Prodromalstadium in kurzer Zeit (2—3 Tage) den Höhepunkt erreicht und ungefähr innerhalb einer Woche abklingt, ohne daß eines der zahlreichen Infiltrate zerfällt; das Epithel bleibt unverletzt, im Parenchym bleibt keine der entzündlichen Infiltration entsprechende Hornhauttrübung zurück. Der Anfall wiederholt sich in ungefähr gleicher Schwere in ziemlich gleichen Abständen.

Ohne Zweifel erinnert das beschriebene Krankheitsbild auf der Höhe des Verlaufs an die hereditärluetische Keratitis parenchymatosa; auch der Hornhautbefund nach Abklingen des Anfalls besonders im Falle 1 würde zu dieser Beurteilung berechtigen; doch sichert eine Reihe von Faktoren die Differentialdiagnose. Darunter sind vor allem hervorzuheben: das schnelle Einsetzen, der akute Verlauf und das schnelle Verschwinden sowie die häufige Wiederholung des Anfalles neben dem völligen Fehlen irgendwelcher anderer Symptome der erblichen Syphilis (die übrigens hier in Bosnien, trotz ungeheurer Verbreitung und völlig ungenügender Behandlung der Lues, ebenso selten ist wie die Tabes dorsalis und progressive Paralyse).

Wir kennen ein zweites ähnliches Bild aus der Klinik der ekzematösen Augenentzündung, das nicht zu selten auftritt. Hier kommt es nach Infiltration am Limbus zur akuten parenchymatösen Entzündung ganzer Hornhautquadranten; doch handelt es sich in diesen Fällen um ein gleichmäßiges wolkiges, hellgraues Hornhautinfiltrat, das häufig zur Ulceration führt. Ich erinnere mich nur eines Falles, in dem die Trübung ohne Zerfall des Infiltrates und ohne Vascularisation wieder verschwand. Gegenüber unserer Erkrankung war in diesen seltenen Fällen die Infiltration einseitig, gleichmäßig, auf einen Quadranten beschränkt, mit

Knotenbildung ekzematöser Natur am Limbus. Die Resorption der Trübungen dauert nach Saemisch[1]) viele Wochen[2]).

Um die Erscheinungen, die sich uns hier in 2 Fällen gezeigt hatten, erklären zu können, müssen wir weiter ausholen.

Nach der derzeit wohl allgemein geteilten Ansicht Lebers[3]) vollzieht sich der Stoffwechsel der Hornhaut durch Diffusion aus den Gefäßen, die Nährsubstanzen werden der Cornea am Rande zugeführt. Derbe Infiltrationen verschiedenster Ätiologie können die Zufuhr durch Abschnürung der Gefäße unterbinden. Dies sehen wir anatomisch nachgewiesen z. B. bei der Keratitis parenchymatosa; E. v. Hippel[4]) hat die Hauptveränderungen des von ihm beschriebenen Falles dort gefunden, wo die vorderen Ciliargefäße eintreten: sehr starke kleinzellige Infiltration, die an längsgetroffenen Gefäßen kaum etwas vom Lumen erkennen läßt.

Auch Zimmermann[5]) fand in seinem histologisch untersuchten Fall ausgedehnte tuberkulöse Wucherungen in der nächsten Nähe der vorderen Ciliarartereien. In einem Fall von parenchymatöser Trübung bei einem Axishirsch war stellenweise Gefäßverschluß durch Wucherung der Intima zu erkennen.

In dem ersten Falle einer frischen parenchymatösen Hornhautentzündung auf hereditärluetischer Grundlage, der exakt anatomisch untersucht wurde, beschreibt Elschnig[6]) in den die Gefäße einschließenden Spalträumen zahlreiche, fast ausschließlich einkernige Rundzellen. An vielen Stellen sind die Gefäße von Scheiden begleitet, die das Gefäßkaliber um das Vielfache übertreffen. In der Mitte der Rundzellherde sind öfters völlig obliterierte Gefäße zu finden.

Aber nicht nur diese histologischen Untersuchungen haben es erwiesen, daß bei den anatomisch untersuchten Fällen von paren-

[1]) Saemisch, Die Krankheiten der Conjunctiva, Cornea und Sklera. 1. Teil. Krankheiten der Conjunctiva. Graefe-Saemisch, Handbuch der gesamten Augenheilk. **5**, 1. Abt. 1914.

[2]) Mein Chef, Prof. Elschnig, beobachtete gerade jetzt einen Fall in welchem im Anschluß an ein abheilendes ekzematöses Randgeschwür der Hornhaut eine graugelbliche parenchymatöse Infiltration bestand. Neben der saturierten Infiltration waren noch weit in die Hornhaut hinein zarte graue Herde wie bei einer frischen Keratitis parenchymatosa zu beobachten, welche sich unter lebhafter tiefer Gefäßneubildung zurückbildeten.

[3]) Leber Th., Die Zirkulations- und Ernährungsverhältnisse des Auges. Graefe-Saemisch, Handbuch der gesamten Augenheilk. 2. Aufl. **1**, Abt. II. S. 399.

[4]) v. Hippel, E., Über Keratitis parenchymatosa. v. Grafes Archiv f. Ophthalmol. **49**, 204

[5]) Zimmermann, Über einen Fall von Keratitis parenchymatosa tuberculosa. v. Graefes Archiv f. Ophthalmol. **41**, I. 215.

[6]) Elschnig, Über Keratitis parenchymatosa. v. Graefes Archiv f. Ophthalmol. **62**, 481.

chymatöser Hornhautentzündung eine Störung der Blutzufuhr vorlag. Auch durch den Tierversuch wurde der Beweis erbracht, daß durch Durchschneidung von Ciliargefäßen beim Kaninchen ein klinisches Bild erzielt werden kann, das eine ausgesprochene Ähnlichkeit mit der Keratitis parenchymatosa des Menschen aufweist. (Wagenmann[1]), Löwenstein[2]).)

Weiter sagt die klinische Erfahrung, daß die parenchymatöse Entzündung der Hornhaut mit Vorliebe Prozessen folgt, die mit Infiltration der Sclera und Episclera einhergehen. Wir beobachten sie bei Scleritis sehr häufig. Bei skrofulöser Keratoconjunctivitis hat übrigens Hertel[3]) eine Infiltration mit Rundzellen längs der Gefäße auch anatomisch nachgewiesen.

Nach den Berichten ist es klinisch, experimentell und anatomisch höchstwahrscheinlich gemacht, daß durch Infiltration entstandene Störungen in der Blutzufuhr im Bereich der vorderen Ciliargefäße die Ursache für das Auftreten parenchymatöser, entzündlicher Hornhauttrübungen darstellen.

Im folgenden soll der Beweis versucht werden, daß die subconjunctivale Infiltration auch bei trachomatösen Prozessen die zur Hornhauternährung nötige Blut- resp. Lymphzufuhr gefährden kann. Da das Randschlingennetz als Quelle für die Hornhauternährung zu betrachten ist, kommen vorzüglich die vorderen Ciliargefäße sowie die mit ihnen kommunizierenden Bindehautgefäße, von denen die hinteren den Fornix durchziehen, als zuführende Bahnen in Betracht. Trotzdem die Forschungsergebnisse der letzten Jahre es mit größter Wahrscheinlichkeit bewiesen haben, daß der Sitz der Trachominfektion im Epithel zu suchen ist, stehen zweifelsohne die subepithelialen Vorgänge für die Beurteilung des klinischen Ablaufes im Vordergrund. Dort finden wir je nach dem Stadium eine kleinzellige Infiltration, die besonders um die Gefäße herum dicht erscheint, und gleichzeitig eine mit der chronischen Entzündung einsetzende Narbenbildung. Die narbige Schrumpfung, deren Hauptsitz die Übergangsfalte ist, führt oft bis zum Verstreichen der reichen Faltenbildungen, was uns neben den anatomischen Bildern eine Vorstellung von der Mächtigkeit des chronisch entzündlichen Vorgangs gibt. Die zur Narbenbildung führende diffuse

[1]) Wagenmann, A., Experimentelle Untersuchungenen über den Einfluß der Zirkulation in den Netzhaut- und Aderhautgefäßen auf die Ernährung des Auges usw. v. Graefes Archiv f. Ophthalmol. **36**. IV. 1.

[2]) Löwenstein, A:, Experimentelle Untersuchungen über die Regeneration des Hornhautepithels. v. Graefes Archiv f. Ophthalmol. **85**, 221.

[3]) Hertel, E., Anatomische Untersuchungen eines Falles von phyktänulärer Keratoconjunctivitis. v. Graefes Archiv f. Ophthalmol. **46**. 630.

Erkrankung des adenoiden Gewebes wird von Saemisch[1]) als der wesentlichere Krankheitsprozeß erklärt. An diesem Vorgange müssen die hinteren Bindehautgefäße sicher, die vorderen Ciliargefäße mit größter Wahrscheinlichkeit beteiligt sein. Raehlmann[2]) sieht auf Grund reicher klinischer und anatomischer Erfahrung das Gefährliche bei schweren Trachomformen in der Zirkulationsstörung, welche die massenhaften Follikel hervorbringen, und in damit verbundenen Verödungs- und Sclerosierungsprozessen.

Nach Greeff[3]) hat die anatomische Untersuchung gelehrt, daß im subconjunctivalen Gewebe durchgreifende Veränderungen vorliegen. Im Narbenstadium schwindet die diffuse Infiltration und macht einem narbig veränderten Gewebe Platz, in dem die ursprünglichen Strukturdifferenzen vollkommen untergegangen sind.

Junius[4]) bildet in seiner ausführlichen Arbeit einen Schnitt aus einem Stück exzidierter trachomatöser Bulbusbindehaut ab, in welchem (Fig. 37) das Gewebe um die Lymphbahnen mächtig infiltriert ist. Er betont an einer anderen Stelle (S. 84), daß die im Fornix lokalisierten Granula sich nicht selten um Gefäße, und zwar nicht um Capillaren, sondern auch um große Gefäße mit ausgesprochener Muskulatur legen, eine Tatsache, die gut in seiner Fig. 11 wiedergegeben ist.

In dem großen anatomischen Material, das mir zur Verfügung steht und in kurzer Zeit ausführlich mitgeteilt wird, können Veränderungen um die subconjunctivalen Gefäße und in denselben nachgewiesen werden, die in anderem Zusammenhange besprochen werden sollen.

Andererseits muß betont werden, daß auch die Augapfelbindehaut am trachomatösen Prozeß nicht „wenig oder gar nicht" teilnimmt (Fuchs, 10. Aufl., S. 98), sondern daß sowohl klinisch wie histologisch reichlich Belege für starke Veränderungen vorliegen. Von dem großen Material, das ich hier zu untersuchen Gelegenheit habe, war nur ein kleiner Teil frei von den — besonders in der Semilunarfalte zahlreichen Bulbusbindehautkörnern, die nach unserer Erfahrung mit den nicht seltenen Rezidiven im Zusammenhang stehen. Andererseits habe ich mich durch systematische Abstriche davon überzeugt, daß in der Bulbusbindehaut die Prowaczekschen Einschlüsse in ihrer typischen Form durchaus gewöhnlich sind. Ich verfüge über Fälle, in denen sie im Tarsal- und Übergangsteil spärlich, in der Bulbusbindehaut reich-

---

[1]) Saemisch, l. c. 155.

[2]) Raehlmann, Über den Heilwert der Therapie bei Trachom. Berlin 1898.

[3]) Greeff, R., Die pathologische Anatomie des Auges. A. Hirschwald, Berlin 1902—06. S. 62.

[4]) Junius, Die pathologische Anatomie der Conjunctivitis granulosa nach neueren Untersuchungen. Zeitschr. f. Augenheilk. 8. Ergänzungsheft S. 77.

lichst nachgewiesen wurden. Neben den typischen Prowaczekschen Einschlüssen sah ich sehr häufig auch reichlichst intra- und extracelluläre „Initialformen"; während in den Abstrichen von der Übergangsfalte und dem Tarsalteil größtenteils nur eine Form vorherrschte, fanden sich hier sehr häufig neben Kappen- und Bläschenform extracellulärer reichlichst verteilter Inhalt der Einschlüsse. An diesem Prozesse müssen auch die subconjunctivalen Blut- und Lymphgefäße teilnehmen, welche das Infiltrationsgebiet durchziehen, wie dies auch aus dem erwähnten Befund von Junius (l. c.) hervorgeht. Die entzündliche Infiltration muß aber in der Folge notwendigerweise zu einer narbigen Schrumpfung und damit zu einer weiteren Schädigung der Blut- und Lymphbahnen führen. So sehen wir auch, daß alle unsere mit Pannus einhergehenden Fälle dem Narbenstadium angehörten; beim frischesten Fall waren 4 Monate seit Manifestwerden der Augenentzündung vergangen. Auch Raehlmann[1]), der bezüglich der Natur des Pannus ganz anderer Meinung ist, betont, daß der Pannus zeitlich mit dem 2. Stadium der Erkrankung koinzidiert.

Klinisch wissen wir, daß dort, wo ein Pannus entsteht, die Limbusgegend sich rötet, leicht verdickt ist. Die Hornhaut zeigt an der entsprechenden Stelle mehrere Unebenheiten, zart graue, mehr oberflächlich liegende Fleckchen. Nach mehrtätigem Bestehen dieser Veränderungen rücken auf dem kürzesten Wege oberflächliche Gefäße mit ihren reichlichen Verästelungen zu den Hornhauttrübungen vor.

Ich möchte nach dem Gesagten die durch eine entzündliche Infiltration der Subconjunctiva hervorgerufene „Ernährungsstörung" der Hornhaut als das Primäre bei der Entstehung des trachomatösen Pannus auffassen. Die geschädigte Hornhautstelle fällt einer wenig weitgehenden Nekrobiose anheim — ihre Stoffe werden resorbiert und üben einen starken Reiz auf das Randschlingennetz und die Gefäße der Bindehaut aus, welche Ersatzgefäße senden.

Diese Auffassung von der Entstehung des Pannus steht in schroffem Gegensatz zu den bisher geltenden Ansichten. Die alte Meinung von der mechanischen Reizung der Hornhaut durch die Rauhigkeit der Tarsalbindehaut könnte nur für einen sehr kleinen Teil der Fälle gelten; denn wir kennen die glattesten Bindehäute mit Pannus und jahrelang bestehende zerklüftete Papillarhypertrophie bei klarer Hornhaut. Zwischen beiden Zuständen besteht keinerlei Parallelismus, wie schon Fuchs[2]) ausführt.

L. Müller[3]) hat der auf der Bindehaut des Oberlides liegenden

[1]) Raehlmann, l. c. S. 46.
[2]) Fuchs, E., Lehrbuch der Augenheilkunde. 10. Aufl. 1905. S. 99.
[3]) Müller, L., Arch. f. Ophthalmol. 1903. **57**, 212.

Schleimschicht für die Entstehung des Pannus eine Bedeutung beigemessen. Dieser Schleim soll eine Arodierung des Epithels, feinste epitheliale Geschwürchen bewirken, welche durch den Pannus zur Abheilung kommen.

Die epithellösende Kraft des Schleimes ist jedoch völlig unbewiesen und durchaus unwahrscheinlich. Proteolytische Fermente sind in den Leukocyten nachgewiesen; die klinische Erfahrung läßt uns aber einen Zusammenhang zwischen eitriger Sekretion und Pannus ablehnen.

Anders begründet ist die Auffassung des Pannus als Trachom der Conjunctiva corneae.

Dagegen wäre vorerst anzuführen, daß diese Komplikation hierfür relativ sehr selten ist (7,3% meines Materials) gegenüber der viel allgemeineren Beteiligung der Augapfelbindehaut.

Die anatomische Ähnlichkeit mit dem Trachom der Übergangsfalte beschränkt sich auf die Lymphocyteninfiltration und ist wohl nur als eine äußerliche zu bezeichnen. Der Pannus trachomatosus ist von anderen pannösen Veränderungen der Hornhaut anatomisch nicht zu unterscheiden [Junius][1]).

Wenn wir den Pannus als Trachoma verum corneae auffassen wollen, müssen wir wohl die bei Trachom regelmäßig gefundenen Prowaczekschen Einschlüsse dort erwarten. Da sie nach meinen ausgedehnten Untersuchungen in der Übergangsfalte ebenso häufig vorkommen wie in der Tarsalbindehaut und in der Bulbusbindehaut nicht fehlen, wäre es sehr merkwürdig, wenn die „Conjunctiva corneae" freibliebe. Die ganz vereinzelt gebliebenen Mitteilungen, welche die Prowaczekschen Körper (allerdings nicht in ihrer typischen Form) im Pannus erwähnen, werden von Axenfeld[2]) in seinem glänzenden Referat als ungenügend erklärt, um das Vorkommen von Prowaczekschen Körpern in der Hornhaut sicherzustellen.

Nach meinen in der eingefügten Tabelle zusammengestellten Untersuchungen von Trachomfällen mit Pannus fand ich in einem einzigen Falle eines beginnenden Pannus eine Epithelzelle mit einem typischen Einschluß. Da ich — dem Sitz der Affektion entsprechend — vom Limbus abnehmen mußte, war es unvermeidlich, daß auch die Bulbusbindehaut mit dem Platinspatel gestreift werden mußte. In keinem einzigen Falle eines entwickelten Pannus erhob ich einen für Einschlüsse positiven Befund. Natürlich wurde sehr wohl auch auf die wohlcharakterisierten Initialformen geachtet, während ich die Einbeziehung der winzigen „Doppel- und Einzelkokken" als Quelle für zahlreiche Fehl-

[1]) Junius, l. c. S. 114.

[2]) Axenfeld, Die Ätiologie des Trachoms. Jena, Gustav Fischer, 1914. S. 77.

Name	Übergangsfalte		Pannus		Bemerkung
	Prowaczeksche Einschlüsse	Koch-Weeks	Prowaczeksche Einschlüsse	Koch-Weeks	
Gavranic . . .	††	†	θ	††††	
Surian	††††	θ	θ	†††	
Ostajc	†††	††	θ	†††	
Kusmanic . . .	††	θ	θ	††††	
Kalinin . . .	†	θ	θ	θ	
Bujanovic . .	††††	††	θ	††††	
Sararevic . . .	†††	†	θ	††††	
Raskowic . . .	θ	θ	θ	θ	
Butorovic . . .	††††	†	θ	††††	
Juricic	†††	θ	†*	†	* In einer Epithelzelle ein Pr. K.; beginnender Pannus
Kancic	††††	††	θ	††††	
Komadina . . .	††††	θ	θ	θ	
Iunacovic . . .	††	††	θ	††††	
Matic	†	†	θ	††††	
Landat	††††	θ	θ	††††	
Tepovac. . . .	θ	θ	θ	†††	
Kakalcig . . .	θ	θ	θ	††††	
Percic.	θ	†	θ	††	
Bacic	†	θ	θ	θ	
Petkovic . . .	†	θ	θ	†††	
Radisic . . .	††	†	θ	††††	
Dumanic . . .	†	††	θ	††††	
Kurtovic . . .	θ	θ	θ	θ	
Papic	††††	θ	θ	††††	
Hill.	††	†	θ	†††	
Kotow	θ	θ	θ	θ	Altes Narbentrachom bei einem frisch eingebrachten russischen Kriegsgefangenen

† = spärlich.

†† = mäßig zahlreich (in 2—3 Gesichtsfeldern ein typischer Einschluß resp. Gruppe von Koch-Weeks).

††† = reichlich (in jedem Gesichtsfeld einzelne Pr. K. resp. Einzelstäbchen, die über das Präparat verstreut sind).

†††† = massenhaft (ein großer Teil der Epithelzellen trägt typische Einschlüsse, die Koch-Weeks-Stäbchen erfüllen in dichten Haufen das ganze Präparat.

Mit Ausnahme des letztgenannten russischen Kriegsgefangenen sind alle bereits längere Zeit (über einen Monat) im Trachomspital.

diagnosen (Kunstprodukte) ansah. Sie wurden, solange sie nicht im Zusammenhang mit typischen Einschlüssen gesehen wurden, für nicht spezifisch erachtet.

Die im Pannus nahezu regelmäßig angetroffenen Koch-Weeks-Stäbchen sind trotz der ungeheuren Masse ihres Vorkommens keines-

wegs als Erreger des Pannus anzusprechen. Solche Bakterienmassen, die wie der Abstrich einer Agar-Reinkultur imponieren, finden sich sehr selten bei Krankheitserregern und erinnern an den Abstrichbefund bei keratomalacischen Hornhäuten und bei Xerose der Bindehaut. Nur in einem der Abwehrvorrichtungen beraubten, minder ernährten Gewebe können Mikroorganismen in solchem Ausmaße wuchern. Es ist hier wohl anzunehmen, daß die bei Trachomatösen dieser Gegend sehr häufigen Koch-Weeks-Bakterien, die im Sekret und Bindehautepithelabstrich oft, aber durchaus nicht überreichlich vorkommen, in den abschilfernden Zellen des minderernährten pannösen Hornhautgewebes einen vorzüglichen Nährboden finden.

Es wäre gar nicht ausgeschlossen, daß sich ein Pannus sekundär trachomatös infizieren könnte und zu einem „Trachoma verum corneae" führte, was allerdings so lange, als wir über eine moderne Anatomie des Trachoms und über die Reinkultur des Erregers nicht verfügen, unbeweisbar ist.

Auf jeden Fall sei hier die Ansicht ausgesprochen, daß der Pannus nicht die Erscheinungsform des Trachoms der Hornhaut ist, sondern ein Analogon für andere Ernährungsstörungen der Hornhaut, wie sie im Verlauf schwerer chronischer Entzündungen des subconjunctivalen Gewebes auftreten. Für diese Ansicht spricht:

1. Der Beginn mit Limbusschwellung und Hornhautinfiltration.

2. Der Sitz des trachomatösen Pannus in der oberen Hornhauthälfte entsprechend dem schwereren Prozeß in dem oberen Bindehautteil; dem gegenüber zieht der ekzematöse Pannus, wie es bei dem wechselnden Sitz der Infiltrationen zu erwarten ist, von allen Seiten in die Hornhaut.

3. Das häufige Vorkommen von Geschwüren aller Art bei trachomatösen Prozessen, darunter symmetrisch zentral gelegener, mit schneller Einschmelzung aller Parenchymschichten.

4. Die außerordentliche Wucherung von Bindehautbakterien (Koch-Weeks) auf pannösem Gewebe, die auf völliges Versagen der Abwehrvorrichtungen des Hornhautgewebes schließen läßt.

5. Der in manchen Fällen unleugbare günstige Einfluß der mechanischen Behandlung, die ehedem gesperrte Blutzuflüsse freizumachen scheint, was bei Auffassung des Pannus als Trachoma corneae völlig unerklärlich bleibt.

6. Die Pannusgefäße werden fast nie länger als $^1/_2$ Hornhaut Dm.

Gehen wir nun zu dem eingangs beschriebenen seltsamen Krankheitsbilde zurück: eine akut einsetzende, beiderseitige parenchymatöse Hornhautentzündung erreicht binnen drei Tagen ihren Höhepunkt, klingt innerhalb von ungefähr zehn Tagen ab, mit Hinterlassung geringer Trü-

bungen und rezidiviert unter den gleichen Erscheinungen in fast regelmäßigen Zwischenräumen.

Das schnelle Auftreten an beiden Augen gleichzeitig ist durch die angeführte Vorstellung über die Entstehung des Pannus, also allein durch eine Ernährungsstörung nicht zu erklären. Hier muß eine allgemeine Schädigung wirken. Als fruchtbar erweist sich die durch Elschnig in die Augenheilkunde eingeführte Vorstellung von der anaphylaktischen Uveitis und die durch Wessely, Elschnig, v. Szily u. a. begründete Theorie der Keratitis parenchymatosa auf anaphylaktischer Grundlage.

Wir schließen an die Erörterungen über die Genese des trachomatösen Pannus an: Der Krankheitsprozeß hat zu Ernährungsstörungen im Parenchym der Hornhaut geführt, die wir klinisch in Form von Infiltraten, wie sie der Pannusbildung vorausgehen, sehr wohl kennen. Die Nekrobiose führt durch Resorption ihrer Abbauprodukte normalerweise zum Einsprießen von Gefäßen aus dem Randschlingennetz.

Das Hornhauteiweiß ist durch die Ernährungsstörung als denaturiert anzunehmen. Unter uns nicht näher bekannten Umständen kann dieses entartete, heterologisierte Eiweiß antigen resorbiert werden. Ob dadurch eine Immunität gegen Hornhauteiweiß oder eine Anaphylaxie erzielt wird, hängt von den quantitativen Verhältnissen (Friedberger) ab.

Auf jeden Fall kann nach den derzeit geltenden Anschauungen der Anaphylaxielehre angenommen werden, daß durch Resorption ernährungsgestörten Hornhautgewebes sowohl eine lokale wie eine allgemeine Überempfindlichkeit entstehen kann. Da dieses Hornhautgewebe als abgebaut aufgefaßt werden muß, kann diese Anaphylaxie nur in eingeschränktem Sinn als Autoanaphylaxie bezeichnet werden. Die Ernährungsstörung kann restlos verschwinden, der vorgeschobene Pannus kann sie glatt beheben; trotzdem kreisen im Blut Antikörper, die mit dem ursprünglichen, resorbierten, abgebauten Hornhautgewebe als Antigen unter Hinzutritt des im Gewebe vorhandenen Komplements das Anaphylaxiegift freimachen können. Je nach den Quantitäten des resorbierten Materials wird die Reaktion im Körper zeitlich ablaufen. Ist die Reaktion auf dem Höhepunkt, dann wird eine nur minimale neuerliche Resorption, die bei nicht anaphylaktischen Individuen symptomlos abläuft, eine Keratitis anaphylactica hervorrufen. Solche Resorptionen kommen im Verlaufe pannöser Prozesse, wie wir früher erwähnt haben, sehr häufig vor. Das wesentliche, ursächliche Moment für das Zustandekommen der Keratitis anaphylactica ist der Amboceptorengehalt des Blutes. Auf der Höhe der Reaktion wird der Zustand leicht durch die Resorption winzigster Mengen ausgelöst, daher das beiderseitige Auftreten. Das primär erkrankte Auge wird außerdem

noch lokal reagieren (in beiden Fällen war das ersterkrankte Auge stärker affiziert). Der klinische Verlauf erinnert an die von v. Szily[1]) erhaltene anaphylaktische Keratitis bei lokaler Vorbehandlung und intravenöser Reinjektion. Die sich entwickelnde Iritis war in unseren Fällen (enge Pupille — Hypotonie) deutlich; da gleich die Therapie einsetzte (Atropin und warme Umschläge), blieben keine Synechien zurück.

Es erscheint wichtig zu betonen, daß nach dieser Auffassung das Trachomvirus bei der Entstehung der Keratitis anaphylactica keine Rolle spielt. Entartetes Hornhautgewebe gelangt zur Resorption und führt zur Umstimmung der Körpersäfte. Ein ähnlicher — für die Pathologie anscheinend fruchtbarer Gedanke — wurde von mir bereits in einer früheren Mitteilung[2]) für andere Verhältnisse angewendet und ausführlich erörtert. Dort wurde auch auf seine allgemeine Bedeutung für das Verständnis chronischer Entzündungsvorgänge hingewiesen.

Die Ausführungen sollen nicht geschlossen werden ohne Anwendung unserer Annahme für die Auffassung der Keratitis parenchymatosa e lue hereditaria resp. tuberculosa. Wir haben eingangs die Veränderungen der Ciliargefäße anatomisch untersuchter Fälle hervorgehoben. Diese führen nach unserer Ansicht nicht durch Obliteration zum Bilde der Keratitis parenchymatosa — sondern schaffen nur den Zustand der Überempfindlichkeit gegen abgebautes Hornhautgewebe, der, unabhängig vom Spirochätenbefund, zur Keratitis anaphylactica führen kann. Wenn diese Ausführungen zu Recht bestehen, dann liegt ein einfacher Weg frei für die Einführung einer neuen Therapie der parenchymatösen Hornhautentzündung. Die Aufgabe lautet: Verhinderung der Entstehung des Anaphylaxiegiftes in der Hornhaut. Da das Antigen teilweise bekannt ist (abgebautes Hornhautgewebe), dürften experimentelle Untersuchungen ohne sehr große Schwierigkeiten zum Ziele führen. Sie können natürlich erst nach Rückkehr an die Klinik ausgeführt werden.

Zusammenfassung.

1. Es wurden 2 Fälle von akuter beiderseitiger parenchymatöser Hornhautentzündung beobachtet, die bei schweren, langdauernden Trachomerkrankungen der Bindehaut auftrat. Sie zeigte sich in ziemlich regelmäßigen Zeitabständen, anscheinend ohne erkennbare direkte Veranlassung, erreichte innerhalb weniger Tage den Höhepunkt und

---

[1]) v. Szily, A., Die Anaphylaxie in der Augenheilkunde. Stuttgart, Ferd. Enke, 1914. S. 153.

[2]) Löwenstein, A., Über das Chalazion und den entzündlichen Lidtumor. v. Graefes Archiv f. Ophthalmol. 1914.

klang nach ungefähr einer Woche ab, ohne daß eines der zahlreichen Infiltrate zerfallen wäre.

2. Frühere anatomische Untersuchungen (Elschnig, v. Hippel usw.) haben den Beweis erbracht, daß bei parenchymatöser Hornhautentzündung eine Infiltration der für die Hornhauternährung in Betracht kommenden Gefäße vorliegt.

3. Im Tierversuch (Wagenmann, Löwenstein) gelingt es, durch Durchschneidung von Ciliargefäßen ein der Keratitis parenchymatosa des Menschen ähnliches klinisches Bild zu erzeugen.

4. Die klinische Erfahrung lehrt, daß Erkrankungsprozesse, die mit einer Infiltration der oberen Skleralschichten einhergehen, zu Ernährungsstörungen im Hornhautparenchym führen.

5. Anatomische Untersuchungen früherer Autoren wie eigene haben ergeben, daß beim trachomatösen Prozeß im subepithelialen Gewebe sowohl im Infiltrationsstadium wie bei der narbigen Schrumpfung die Blut- und Lymphgefäßzufuhr gestört ist.

6. Das reichliche Vorkommen von Körnern und von Prowaczekschen Einschlüssen auf der Bulbusbindehaut beweist ebenso wie die anatomische Untersuchung der Augapfelbindehaut (Junius), daß diese am trachomatösen Prozeß sehr beteiligt ist.

7. Abstriche von Pannus trachomatosus haben in einem sehr großen Prozentsatz eine ungeheure Ansammlung von Koch-Weeks-Bazillen ergeben, wie sie nur in einem minderernährten Gewebe möglich ist.

8. Aus Punkt 2—7 wird geschlossen, daß der trachomatöse Prozeß durch eine Ernährungsstörung veranlaßt wird, welche durch die entzündliche Infiltration und sekundäre Narbenbildung im subconjunctivalen Gewebe der Augapfelbindehaut hervorgerufen ist.

9. Durch antigene Resorption des — infolge der Ernährungsstörung denaturierten — Hornhauteiweißes kann eine lokale und allgemeine Überempfindlichkeit gegen Hornhautgewebe provoziert werden, die zu den Erscheinungen der Keratitis anaphylactica (parenchymatosa) führen kann.

10. Desgleichen wird für die Keratitis parenchymatosa e lue hereditaria die Ernährungsstörung als primär angenommen. Wenn diese Erkrankung eine anaphylaktische Reaktion ist, dann wäre nicht die Spirochaeta pallida als Antigen anzunehmen, sondern das infolge der Ernährungsstörung abgebaute Hornhautgewebe.

(Aus der Kgl. Universitäts-Augenklinik zu Halle a. S.
[Direktor Prof. Dr. F. Schieck].)

Klinische Beobachtungen mit der Nernstspaltlampe und dem Hornhautmikroskop.

8. Mitteilung.

Über zwei weitere bisher nicht beschriebene Hornhautveränderungen im Bilde der Nernstspaltlampe.

Von

Dr. med. **Leonhard Koeppe,**
Assistenzarzt.

Mit 1 Tafel.

Inhalt.

1. „Keratitis epithelialis punctata."
2. „Dystrophia hyaliniformis lamellosa corneae."

Wir hatten in unserer Klinik Gelegenheit, mit der Gullstrandschen Nernstspaltlampe zwei weitere eigentümliche Hornhautveränderungen zu beobachten, über die in den folgenden Zeilen Bericht erstattet werden soll. Beide Hornhautveränderungen finden sich in der Literatur bisher nicht beschrieben.

Nur das eine dieser Krankheitsbilder war schon makroskopisch resp. mit den schwachen Vergrößerungen der Binokularlupe sichtbar, dagegen entzog sich die andere Affektion den gewöhnlichen Untersuchungsmethoden vollständig und nur die 86fache Linearvergrößerung an der Gullstrandschen Nernstspaltlampe (Objektiva 3 und Okular 5) vermochte, die Veränderungen in der Hornhaut erkennen zu lassen. An der Hand der Krankengeschichten sollen im folgenden die genauen Spaltlampenbefunde der beiden Hornhautaffektionen wiedergegeben und daran anschließend einer epikritischen Würdigung unterzogen werden.

1. Keratitis epithelialis punctata.

Von dieser eigentümlichen Hornhauterkrankung konnten zwei einschlägige Einfälle beobachtet werden, die sich sowohl nach ihrem klinischen Befunde als auch nach dem Bilde, das sie uns an der Spaltlampe darboten, annähernd deckten.

Bei dem ersten Falle handelte es sich um die 31jährige Auguste Sch. (Polikl. J.-N. 7422/16).

Sie gab an, aus gesunder Familie zu stammen und betonte, daß Augenerkrankungen ihres Wissens nach weder bei ihr, noch bei ihren näheren und nächsten Familienangehörigen jemals vorgekommen seien. Sie habe bis jetzt vorzüglich sehen können und sei ohne irgendeine äußere Ursache 3 Tage, bevor sie zu uns kam, ziemlich plötzlich auf dem linken Auge erkrankt.

Wir erhoben nun folgenden Befund.

Das rechte Auge hat bei Emmetropie volle Sehschärfe und normalen Augenhintergrund. Auch läßt sich mit der Nernstspaltlampe nichts Krankhaftes auffinden.

Das linke Auge zeigt leichte conjunctivale und ciliare Injektion und bei geringer Lichtscheu etwas Neigung zum Tränen.

Visus ungefähr $^5/_{50}$.

An der gewöhnlichen Binokularlupe erscheint die Hornhaut völlig klar; auch sind Beschläge und Veränderungen an der Iris irgendwelcher Art nicht zu sehen. Ophthalmoskopisch besteht ebenfalls völlig normaler Befund.

Die Hornhautsensibilität ist intakt. Die Wassermannreaktion, sowie die neurologische und interne Untersuchung sind negativ, ebenso die Tuberkulinprobe.

An der Gullstrandschen Nernstspaltlampe konnte jedoch bei 86facher Linearvergrößerung folgender Befund erhoben werden (vgl. Fig. 1).

Die Hornhaut zeigt bei teils direktem, teils indirektem und von der ziemlich hellen Iris reflektierten Licht eine eigentümliche Veränderung ihrer sonst auch bei dieser Vergrößerung an der Spaltlampe stets völlig glatt und glänzend erscheinenden Oberfläche. Allenthalben sieht man zahlreiche teils einzelne, teils mit andern benachbarten konfluierende resp. mehr oder weniger bereits konfluierte Herdchen, in deren Bereich das Epithel ausgesprochen matt und grau erscheint. Die erwähnten einzelnen Herdchen sind gewissermaßen inselförmig angeordnet, ihre Größe variiert zwischen feinsten, gerade noch punktförmig erkennbaren bis zu der ungefähren Größe eines „Netzknotens", wie er gelegentlich der Besprechung des normalen Saftlückensystems der Cornea in Mitteilung 5 beschrieben wurde. Die genauere Form dieser Herdchen, die eine ziemlich scharfe Begrenzung zeigen, ist teils rein kreisförmig, teils mehr länglich elliptisch oder mit unregelmäßig elliptischen, aber sich nicht ausgesprochen verzweigenden rundlichen Fortsätzen oder Ausläufern versehen. Solche Fortsätze werden nun hier und da einmal vorgetäuscht an denjenigen Stellen, wo die Herdchen dichter stehen und wo eine Entstehung landkartenähnlicher Figuren durch das Konfluieren benachbarter solitärer Herdchen gleicher oder verschiedener Größe unter Verminderung resp. Verschwinden ihres Zwischenraumes unverkennbar ist. Gegen diese Zwischenräume sind die Herdchen oder auch die Grenzflächen konfluierter Herdchen stets in einer länglichelliptischen oder halbkreisförmigen, das Spaltlicht eigentümlich graugrün reflektierenden Bogenlinie abgesetzt, nur ganz selten mehr polygonal, aber niemals spitz oder zackig. Das Konfluieren der Herdchen erzeugt hier und da einmal den Eindruck, als seien die Herdchen an manchen Stellen etwas gröber verzweigt; verfolgt man aber den Entstehungstypus genauer, so ist unschwer zu sehen, daß es sich hier eben nur um eine Pseudoverzweigung infolge des Zusammenfließens benachbarter Herdchen handelt. Auf diese Weise entsteht ein Bild, wie es auf der beigefügten Abbildung wiedergegeben ist. In den mehr nach der Hornhautmitte zu gelegenen Epithelpartien sind die graulichen Herdchen im allgemeinen dichter angeordnet, und es sind hier zahlreichere Stellen zu sehen, wo das beschriebene landkartenähnliche Zusammenfließen der Herdchen stattgefunden hat, ohne Flächenausdehnung zu gewinnen. Nach den peripherer gelegenen Hornhautpartien zu sind nur wenige oder gar keine konfluierten Stellen zu sehen, hier tritt mehr und mehr das Bild einzelner solitärer

Herdchen in Erscheinung, Diese einzelnen Herdchen nehmen ihrerseits wieder nach dem Limbus zu progressiv an Zahl und Größe ab, so daß die letzten dieser Herdchen nur noch punktförmig oder als gerade noch angedeutete und erkennbar feinste grauliche Stippchen im Epithel erkennbar sind. Das von den Herdchen freigelassene Gewebe hat durchaus normale Beschaffenheit, so daß der krankhafte Prozeß einzig und allein in den Herdchen besteht. Nur an ganz vereinzelten Stellen ist zwischen größeren und konfluierten Herdchen das Epithel gerade erkennbar allerfeinst graulich getrübt.

Die Farbe der beschriebenen Herdchen ist meist ein diffuses Rauchgrau, nur bei einigen größeren konfluierten Herdchen, die also offenbar die älteren Gebilde dieser Art darstellen, hat man hier und da den Eindruck, als sei eine ungemein feine Körnelung und leichtere Unregelmäßigkeit der Epitheloberfläche vorhanden. Ein deutliches Hervorragen einzelner Herdchen über das benachbarte Hornhautepithel ist nirgends zu erkennen. Die besagte Körnelung ist da, wo sie in den älteren Herdchen sichtbar wird, äußerst fein und ist nur an einigen wenigen älteren Stellen der „Landkartenfiguren" noch zu sehen. Die besagte Epithelveränderung scheint das Epithel in ganzer Tiefe zu betreffen, hört aber regelmäßig in der Gegend der Bowmanschen Membran auf, ohne diese selbst in Mitleidenschaft zu ziehen, schwebt also gewissermaßen vor dem Saftlückenbereich der vordersten Hornhautschichten. Überall liegt das veränderte Epithel der Membrangegend fest auf. In den Randpartien der Hornhaut, wo, wie hervorgehoben, die Herdchen immer spärlicher werden, bleibt ein ringförmiger Bezirk der Cornea von ungefähr doppelter Limbusbreite absolut frei von jeglicher Epithelveränderung und das Epithel geht dort in der normalen leichtgewellten Weise in den Bereich des Limbus sowie dessen Nachbarschaft über.

Unmittelbar unter den einzelnen Herdchen ist in dem Saftlückenbereich der vordersten Hornhautschichten nirgends eine entzündliche Infiltration des daselbst beginnenden Hornhautparenchyms nachweisbar, auch nicht unmittelbar unter den Herdchen in der Gegend der Bowmanschen Membran. Vielleicht ist nur ein leichtes diffuses Ödem der oberflächlichsten Lamellenlagen in der Nachbarschaft der Epitheltrübung zu erkennen. Dieses Ödem zeigt die in Mitteilung 5 beschriebenen Eigentümlichkeiten und hört mit dem Verschwinden der Epitheltrübungsherdchen nach dem Limbus zu ebenfalls auf.

Es wäre noch hervorzuheben, daß mit Fluorescein nirgends Grünfärbung der veränderten Epithelpartien nachweisbar war. Das übrige tiefer gelegene Hornhautstroma, ferner die Hornhauthinterfläche erschienen, ebenso wie die Iris und das Kammerwasser, völlig intakt und es fand sich nirgends eine Spur von Beschlägen. Auch die Iris zeigte keinerlei bemerkenswerte Eigentümlichkeiten. Jede Spur einer Hornhautvascularisation fehlte.

Der geschilderte Zustand ging nun nach wenigen Tagen ohne jedwede Behandlung von selbst zurück. Als die Kranke sich nach 8 Tagen wieder vorstellte, war die Epitheltrübung zum größten Teile wieder verschwunden und die Nernstspaltlampe konnte nur noch in den am zentralsten gelegenen Partien der Hornhaut da, wo die am meisten konfluierten Epitheltrübungen gesessen hatten, eine kaum noch angedeutete feinste grauliche und herdförmige Trübung des Epithels aufdecken. Nach weiteren 8 Tagen hatte das Epithel wieder ein durchaus normales Aussehen angenommen.

Anhangsweise muß noch hinzugefügt werden, daß es bei keiner einzigen Untersuchung gelang, irgendwelche Beziehungen der getrübten Epithelstellen zu dem Verlaufe und der Ausbreitung der Hornhautnerven festzustellen; die Herdchen lagen vielmehr ganz unregelmäßig über die Hornhautoberfläche, speziell über die Mitte der Hornhautoberfläche verstreut und die Hornhautnerven waren allenthalben durch die Zwischenräume der Herdchen in dem leicht ödematösen vorderen Horn-

hautstroma sichtbar, ohne daß die Herdchen an irgendeiner Stelle dem Verlaufe ihrer gröberen oder feineren Ästchen folgten.

Der zweite Fall, der die beschriebene eigentümliche Hornhautveränderung zeigte, war folgender.

Der 43jährige sonst gesunde Tischler Artur K. (polikl. J.-N. 3244/16), der einer von Augenkrankheiten freien Familie entstammte, gibt an, vor 6 Wochen auf dem rechten bislang völlig sehtüchtigen Auge ohne bekannte Ursache plötzlich eine leichte Entzündung bekommen zu haben. Er legte der Sache zunächst keinen großen Wert bei und kam erst, weil es von selbst nicht besser wurde, nach 6 Wochen zu uns.

Unser Befund ergab:

Linkes Auge normal. Das rechte erscheint leicht conjunctival und ciliar gereizt, tränt etwas und zählt ungefähr Finger in 2 m. Tränenwege sind intakt. Conjunctiva bulbi und palpebralis außer leichter Reizung und Sekretion ohne Besonderheiten. An der Binokularlupe ist die Hornhaut klar, ihre Hinterfläche wie auch das Kammerwasser und die Iris sind ebenfalls ohne Besonderheiten. Die zentral gelegene Pupille reagiert prompt und die Hornhautsensibilität ist intakt. Wassermann und Tuberkulinreaktion sind negativ.

Die Spaltlampe zeigt am Hornhautepithel eine in Inseln auftretende, aus kleinen teils konfluierten Herdchen zusammengesetzte Erkrankung, die in allen Einzelheiten mit der Affektion in Fall 1 sich deckt. Ich brauche daher nur die Punkte hervorzuheben, in denen sich der Fall von dem anderen unterscheidet.

Während die Herdchen nach Farbe und Begrenzung den oben beschriebnen gleichen, erkennt man an einigen wenigen Stellen hier und da fast krystallinisch aussehende feinste Einlagerungen, die bei etwas mehr seitlich eingestellter Spaltlampenbeleuchtung einen eigentümlich mattschillernden Glanz darbieten. Richtig eckige, polygonale oder kompaktere Krystallablagerungen, wie z. B. Cholestearintäfelchen, ferner Cystchenbildungen, Bläschenbildungen, Kolloidtröpfchen und ähnliches sind als Epitheleinlagerungen nirgends zu sehen. Auch Exulcerationen oder richtig bläschenförmige Abhebungen des Epithels sind an keiner Stelle wahrzunehmen, auch in diesem Falle ist überall die Kontinuität mit der völlig normal erscheinenden Gegend der Bowmanschen Membran erhalten und es hört die Sichtbarkeit der Veränderung in der gleichen Weise wie im ersten Falle in einiger Entfernung vom Limbus auf.

Der Spaltlampenbefund der vorderen Stromalagen zeigt ebenfalls nirgends entzündliche Veränderungen im Bereiche der Inselchen, speziell nirgends infiltratchenähnliche Bildungen. Unter den Epitheltrübungen, die auch hier das Epithel völlig durchsetzen und scharf in der Gegend der Bowmanschen Membran aufhören, sind die oberen Stromalagen ebenfalls leicht ödematös. Die hinteren Stromalagen, Descemet, Hornhauthinterfläche und Iris sind auch bei der Spaltlampenuntersuchung intakt, speziell sind nirgends Beschläge, Narben, pathologische Einlagerungen u. dgl. zu sehen. Auch in der Vergrößerung der Spaltlampe sind in diesem Falle an keiner Stelle Spuren neugebildeter oberflächlicher oder tiefer Gefäße zu erkennen.

An der Grenze zwischen mittlerem und unterem Drittel der Hornhautoberfläche verläuft eine eigentümlich zackige, ungefähr horizontal gestellte bandähnliche Zone, in deren Bereiche eine stärkere Trübung der Herdchen resp. eine zahlreichere und häufiger ausgesprochene Konfluenz der getrübten Epithelpartien hervortritt. Auch sind die hier eigentümlich krystallinischen Einlagerungen entschieden häufiger vertreten. Kurz vor dem Limbusgebiet hört auch diese Zone wieder auf und macht normal erscheinendem Hornhautepithel Platz.

Baumförmige Anordnung der Landkartenfiguren und ein Gebundensein an den Verlauf der Hornhautnerven war in dem zweiten Falle ebenfalls nicht nach-

weisbar und das Bild war das gleiche, wie es auf der Figur des ersten Falles dargestellt ist.

Die älteren, z. T. krystallinisch erscheinenden Herde bildeten von der Veränderung im ersten Falle insofern einen geringen Unterschied, als hier eine ganz schwache Fluoresceinfärbung erkennbar war. Allerdings betraf diese nur die krystallinisch getrübten Stellen selbst und schien sich weder auf deren Nachbarschaft, geschweige denn auf die unmittelbar darunter liegenden Stromalagen auszubreiten.

Die in der Kgl. Nerven- bzw. Medizinischen Klinik vorgenommene neurologische und interne Untersuchung ergab einen völlig normalen Befund.

Als der Patient sich nach 6 Wochen wieder vorstellte, war eine bedeutende Besserung zu sehen, obgleich keinerlei Behandlung eingeleitet worden war, da der Patient sich nicht aufnehmen ließ. Die Besserung, die nach diesen sechs Wochen nachweisbar war, bestand darin, daß nur noch wenige getrübte Epithelinseln und die eigentümlich krystallinisch veränderten Stellen nachweisbar waren. Die Lichtscheu war ebenfalls nur ganz gering. Die Sensibilität erschien intakt. Seitdem hat Patient sich nicht wieder gezeigt.

Was nun die diagnostische Deutung der in den beiden Fällen geschilderten Hornhautaffektion anbelangt, so müssen differentialdiagnostisch folgende Hornhauterkrankungen in Berücksichtigung gezogen werden:

1. Die Holocaintrübung der Cornea.
2. Die Chrysarobinkeratitis.
3. Die Keratitis bullosa, resp. vesiculosa.
4. Die Keratitis subepithelialis punctata (Fuchs).
5. Die Dystrophia epithelialis corneae (Fuchs).
6. Der Herpes corneae.
7. Die knötchenförmige Hornhauttrübung (Groenouw).
8. Die gittrige Hornhauttrübung (Biber, Haab).
9. Die Hornhauttrübungen von Fehr und Körber.
10. Die Hornhautdegeneration mit Ablagerung von Harnsäure resp. harnsauren Salzen (Uhthoff).
11. Die zapfenförmige Hornhautdegeneration (Uhthoff).
12. Der Lupus corneae (Wehrli).

Gegen die Holocaintrübung der Cornea sprach außer der Anamnese einmal noch der Umstand, daß die graulichen Inseln bei der Holocaintrübung viel dichter zu stehen pflegen, als in den beiden oben beschriebenen Fällen nachweisbar war (vgl. Fig. 1 mit Fig. 4 in Mitteilung 5). Außerdem sind aber die Herdchen bei der Holocaintrübung mehr polygonal und betreffen mehr die alleroberflächlichsten Epithellagen, während die fragliche Epithelveränderung der geschilderten Fälle durchgehend das ganze Epithel bis zum Orte der Bowmanschen Membran in Mitleidenschaft zog. Ferner tritt bei der Holocaintrübung unter den getrübten Epithelstellen viel mehr das Saftlückensystem hervor, während das begleitende leichte Ödem der oberflächlichen Stromalagen bei unseren Fällen gemäß der in Mitteilung 5 besprochenen Weise mehr in

einem Deutlicherwerden der Lamellen sich dokumentierte. Die krystallinischen Einlagerungen im zweiten Falle erschienen ferner bedeutend diffuser und zarter als die viel rauheren und graulicheren krümeligen Holocainniederschläge resp. der infolge der Holocainwirkung als solcher vielleicht entstandenen Gewebsreaktionsprodukte.

Auch gegen die Chrysarobinkeratitis bestehen wesentliche Unterschiede insofern, als es hier zu Infiltratchen der vordersten Stromaschichten unter den getrübten Epithelherdchen und mehr oder weniger ausgesprochenen Substanzverlusten zu kommen pflegt. Auch wird ja diese Affektion durch die Anamnese sofort ausgeschaltet

Die Keratitis bullosa resp. vesiculosa bedarf nur kurzer differentialdiagnostischer Erwähnung. Hier zeigt die Nernspaltlampe die verschieden geformten bläschenförmigen Epithelabhebungen, die in unseren Fällen zu vermissen waren.

Gegen eine Keratitis subepithelialis punctata (Fuchs) spricht der Umstand, daß die Nernspaltlampe bei dieser Erkrankung punktförmige allerfeinste Infiltrate unter den graulich verfärbten Epithelstellen in den alleroberflächlichsten Hornhautschichten zu zeigen pflegt, über denen das Epithel graulich und leicht vorgebuckelt erscheinen kann. In unseren Fällen aber war, wir wir gesehen haben, das Stroma auch im Bereiche der Bowmanschen Membran völlig intakt und zeigte keinerlei entzündliche Veränderungen. Auch bestand keine Vorbuckelung des Epithels, sondern ein völlig glattes und gleichmäßiges Anliegen an den Ort der Bowmanschen Membran.

Fernerhin wäre das Krankheitsbild der von Fuchs beschriebenen Dystrophia epithelialis corneae zu berücksichtigen. Während hier eine mehr oder weniger rauchgraue und ziemlich gleichmäßige Trübung der mittleren Hornhautschichten unter gleichzeitiger Bildung feinster Epithelbläschen sich zeigt und der degenerative Prozeß nicht nur das Epithel allein, sondern auch das Hornhautparenchym betrifft, so ist bei unseren Fällen das letztere unbeteiligt und es sind Bläschen nicht nachweisbar. Außerdem trifft das Fuchssche Krankheitsbild der Dystrophia epithelialis corneae wohl ausschließlich nur Augen, die schwer degeneriert und mit chronischer Iridocyclitis und Glaukom behaftet sind. Da die letzgenannten beiden Affektionen für uns nicht in Frage kommen, so fällt für unsere differentialdiagnostischen Erwägungen diese sekundäre Hornhautveränderung gegenüber unserer wohl als primär aufzufassenden Hornhautaffektion nicht in die Wagschale.

Der Herpes corneae kann an der Spaltlampe ebenfalls nicht zu Verwechslungen führen. Hier besteht, wie wir in Mitteilung 5 zeigen konnten, ein Gebundensein der sich ausbildenden Effloreszenzen an den Verlauf der oberflächlicheren Hornhautnerven, ferner die Bildung entzündlicher Infiltratchen unter den Epithelbläschen resp. -herdchen,

ferner die Bildung eines Ulcus mit sekundärer narbiger Umwandlung. Nichts von alledem zeigte unser neues Krankheitsbild. Höchstens im Anfange der Bläscheneruption, wenn noch entzündliche Veränderungen des Stromas fehlen, besteht eine gewisse Ähnlichkeit, doch schützt wohl das meist immer cystische Bild der primären Epitheleffloreszenzen vor diagnostischen Verwechselungen.

Die größte Ähnlichkeit besitzt jedoch die beschriebene Epithelveränderung mit einer Gruppe von Hornhauterkrankungen, die Fleischer mit dem Namen der „familiären Hornhautentartung" zusammenfassend bezeichnet hat. Und das ist einmal die „knötchenförmige Hornhauttrübung" und auf der anderen Seite die „gittrige Hornhauttrübung".

Was zunächst die erstgenannte Hornhauterkrankung betrifft, so wurde sie bekanntlich zuerst 1890 von Groenouw beschrieben und 1898 in ihrem Charakterbilde eingehender festgelegt. Während es sich nach Groenouw bei der knötchenförmigen Hornhauttrübung meist um reizlose Augen handelt, die buckelartige Hervorwölbungen des Epithels oder kleine Höcker erkennen lassen, während ferner Trübungen in der Hornhaut sich finden, die teils einzeln, teils in Gruppen oder Streifen auftreten und in den verschiedensten Hornhautschichten liegen können, wobei es sich um Einlagerungen einer hyalinähnlichen Substanz unter Wucherung der Hornhautzellen handeln soll, ist nach Fuchs dieses Krankheitsbild stets doppelseitig und außer durch leichtentzündliche Erscheinungen durch grobe Unebenheiten der Hornhautoberfläche ausgezeichnet. Ferner finden sich oberflächliche graue Flecken im Pupillarbereich, die leicht über die Hornhautfläche hervorragen können. Außerdem ist nach Fuchs die ganze übrige Hornhaut mit feinen punktförmigen Trübungen durchsetzt.

Ähnlich wie Groenouw fand Fuchs hier mikroskopisch eine amorphe Substanz in der Hornhaut, außerdem aber eine Quellung und Auffaserung des Gewebes. Nach Fuchs kommt es dabei zu einer Auflockerung und stellenweisen Zerstörung der Hornhautlamellen. Bei der amorphen Substanz, die sich ausscheidet, ist eine oft geschichtete „acidophile" Substanz unter dem Epithel und eine mehr körnige „basophile" Substanz in der Hornhaut selbst nachweisbar. Nach Groenouw, Uhthoff, Paderstein und Zentmayer handelt es sich dabei um hyaline Einlagerungen. Die Tatsache, daß uns die Nernstspaltlampe das Hornhautstroma und die Gegend der Bowmanschen Membran als absolut intakt erscheinen ließ, spricht außer der Einseitigkeit des Prozesses in unseren Fällen und der großen Flüchtigkeit der Affektion im Verhältnis zu der bekannten jahrelangen Dauer der knötchenförmigen Hornhauttrübung gegen die Annahme einer solchen bei unserer Beobachtung. Auch war ja die Erkrankung in unseren Fällen, was die Ana-

mnese ergab, nicht familiärer Natur, wie Fleischer hervorhob, denn die Affektion traf ja Individuen, die sowohl selbst als auch deren Familienmitglieder bis dahin stets völlig gesunde Augen gehabt hatten.

Die gittrige Hornhauttrübung, die von Biber, Haab, Dimmer und anderen beschrieben wurde, pflegt im zweiten Dezennium zu beginnen und sich ebenfalls über das ganze Leben hinzuziehen, wobei vorübergehende entzündliche Erscheinungen auftreten können. Hier kommt es in den zentralen Partien der Hornhaut zu Bildung von Trübungslinien im Stroma, die das Epithel teilweise leistenartig hervorwölben. Dazwischen sind im Hornhautstroma Punkte und Flecken eingestreut und diese können als hyaline Einlagerungen das Epithel nach Freund in Form kleiner Hügelchen vorwölben, während nach Haab später eine Trübung des Epithels und der oberflächlichen Hornhautschichten in den späteren Stadien eintreten soll, die auf der Ausscheidung einer hyalinen Substanz beruht. Diese soll in den tiefsten Schichten des Epithels gebildet werden und dann die hinter ihr liegenden Schichten resp. die Bowmansche Membran in den Prozeß einbeziehen. Dimmer hält diese Substanz ebenfalls für hyalin oder kolloid.

Aus der Rekapitulation dieser Symptome und Veränderungen dürfte hervorgehen, daß unsere Epithelveränderung auch mit dieser zuletzt genannten Erkrankung nichts zu tun haben kann. Das Fehlen von stromatischer Beteiligung und die reine Lokalisation auf das Epithel sprechen außer dem Fehlen eines chronischen Verlaufes für diese Auffassung.

Das gleiche gilt auch für die von Körber und Fehr beschriebenen Abarten der genannten eigentümlichen familiären Hornhauterkrankungen.

Auch mit der Ablagerung von Harnsäure oder harnsauren Salzen in der Cornea, wie sie von Chevallereau und Uhthoff beschrieben wurde, hat unser Epithelprozeß nichts zu tun. Chevallereau sah zwischen den Hornhautfasern rosettenförmige Krystalle von harnsaurem Natron und es fanden sich klinisch durch Ausläufer verbundene weiße Flecken im Hornhautstroma. Uhthoff beobachtete doppelseitige symmetrische Degeneration der Cornea mit Ablagerung von Harnsäure und saurem harnsaurem Natron bei sonst normaler Beschaffenheit der Augen. Diese lagen bei der Lupenuntersuchung subepithelial und stellten eine ringförmige glitzernde Trübung dar, die die Randpartien der Cornea in ganzer Tiefe betraf. Die Trübung erschien graugelb, die Oberfläche war glatt und die Grenzlinie zum gesunden Stroma ziemlich scharf bis auf eine ganz leichte strahlige radiäre Zeichnung. In der getrübten Substanz fanden sich ausgedehntere goldglitzernde Ablagerungen. Da mikroskopisch-anatomisch der Sitz der Harnsäureablagerungen hauptsächlich im Stroma, in der Bowmanschen Membran und z. T. zwischen

dieser und dem Epithel sich befand, so paßt auch dieses Bild ebensowenig auf unsere oben skizzierte Epithelveränderung. Das gleiche gilt auch für die ebenfalls von Uhthoff beschriebene graue fleckenförmige „zapfenförmige Hornhautdegeneration", weil auch hier eine Parenchymbeteiligung der Hornhaut bestand und das Epithel so gut wie intakt erschien.

Die Wehrlische Annahme, daß der „Lupus corneae" ähnliche Bilder erzeugen könne wie die knötchenförmige Hornhauttrübung, kommt für uns aus den dargelegten Gründen ebenfalls differentialdiagnostisch nicht in Betracht. Auch hier steht die Parenchymbeteiligung im Vordergrund.

Wenn wir diese Überlegungen epikritisch überschauen, so erscheint uns zunächst bemerkenswert, daß in unseren Fällen mit dem gewöhnlichen Binokularmikroskop keine Veränderung am Epithel erkenntlich war, sondern nur durch Zuhilfenahme der Nernstspaltlampe nachgewiesen werden konnte.

Die relative Flüchtigkeit des Prozesses, das Fehlen jeder Spur von Vascularisation und von Sensibilitätsstörungen läßt uns definierend sagen, daß es sich in unseren beiden Fällen um einen neuen, auf das Hornhautepithel beschränkten, sehr flüchtigen und nicht familiär auftretenden isolierten Erkrankungsprozeß handelte. Ob eine trophoneurotische Störung die Ursache dieser „Keratitis epithelialis punctata" bildete — was bei dem Fehlen von Sensibilitätsstörungen immerhin unwahrscheinlich blieb — oder ob ein degenerativer Prozeß von so kurzer Dauer das Epithel zu schädigen vermochte, bleibt dahingestellt. Das Fehlen jeglicher entzündlicher Erscheinungen im Stroma spricht allerdings in einem gewissen Sinne gegen die Auffassung des Prozesses als einen entzündlichen Vorgang, doch in Anbetracht der, wenn auch schwachen, entzündlichen äußeren Mitreizung des Auges glauben wir, bis weiteres klinisches und vor allem auch mikroskopisches Material dieser Erkrankung näheren Aufschluß über ihre Ätiologie und ihr eigentliches Wesen zu geben vermag, wenigstens vorläufig zu einer Bezeichnung der Affektion mit dem Namen der „Keratitis epithelialis punctata" bis zu einem gewissen Grade berechtigt zu sein.

2. Dystrophia hyaliniformis lamellosa corneae.

Ein weiterer Hornhautbefund, der nicht in eines der bisher gekannten Krankheitsbilder der Cornea paßt und im Gegensatze zu der soeben beschriebenen Hornhautaffektion auch makroskopisch sichtbar war, betraf den folgenden Fall:

Die 16jährige Arbeiterin Sch. (J.-N. 748/16) kommt am 17. 12. 1916 zu uns mit der Angabe, ihr sei beim Dreschen am 14. 12 ein Halm gegen das linke Auge geflogen. Am anderen Tage habe das Auge stark geträint und sich entzündet. Früher sei sie immer gesund gewesen und habe nie etwas an den Augen gehabt.

Auch geträuft habe das Auge niemals. Ihre Eltern und Geschwister seien ebenfalls allgemein und speziell an den Augen immer gesund gewesen. Ihre eigene Anamnese und die Anamnese ihrer Angehörigen ergibt für Lues und Tuberkulose keinerlei Anhaltspunkte.

Die klinische Untersuchung am 17. 12. 16 zeitigt folgenden Befund:

Das rechte Auge hat mit + 1,0 D normale Sehschärfe. An der Binokularlupe, an der Nernstspaltlampe und ophthalmoskopisch völlig normaler Befund.

Das linke Auge ist mäßig conjunctival und ciliar gereizt, die Conjunctiva sezerniert leicht, zeigt aber sonst bei einem Visus von $^5/_{50}$, der durch Gläser nicht zu bessern ist, außer der Injektion keine Veränderungen. Die Tränenwege sind ohne Besonderheiten. Mitten über die Cornea verläuft horizontal ein makroskopisch sichtbares ca. 4 mm breites grauweißes Band von ziemlich scharfer Begrenzung gegen die darüber und darunter nach dem Limbus zu liegenden scheinbar klaren und unveränderten Hornhautpartien. Ebenfalls kurz vor dem Limbus hört temporal und nasal die Veränderung mit etwas unschärferer Begrenzung auf, doch bleibt immerhin noch zwischen ihr und dem Limbus ein klares Hornhautsegment sichtbar.

An der Binokularlampe setzt sich das Band gegen die übrige Cornea mit leichten und gerade noch erkennbaren unregelmäßigen Zacken ab, sowohl ober- und unterhalb der Veränderung gegen den Limbus zu, als auch nasal und temporal. In der Nachbarschaft der Veränderung erscheint die makroskopisch scheinbar klare Hornhaut leicht hauchförmig getrübt; doch diese Trübung ist nur auf je einen schmalen Streifen beschränkt. Die Oberfläche der grauweißen Veränderung der Cornea ist scheinbar intakt, nirgends sind die Spuren einer Verletzung oder eines Substanzverlustes irgendwelcher Art zu erkennen, speziell Narbenbildungen sind nirgends vorhanden. Die grauweiße Veränderung selbst ist scheinbar hier und da leicht getüpfelt, an anderen Stellen wieder diffus weiß, läßt aber sonst keinerlei Einzelheiten erkennen (vgl. Fig. 2, an der Binokularlupe gezeichnet).

Beschläge sind nicht vorhanden, Iris und Pupille sind intakt. Die Sensibilität ist gegenüber dem gesunden Auge vielleicht etwas herabgesetzt.

Die Wassermannreaktion und die Tuberkulinprobe sind negativ, auch die neurologische und interne Untersuchung ergibt völlig normalen Status. Speziell die Hirnnerven zeigen sich in ihren Funktionen sämtlich intakt.

An der Spaltlampe erscheint das Epithel im Bereiche der Affektion leicht graulich getrübt, eigentümlich leicht gequollen und diese gequollenen Partien fließen zu zungenförmigen oder auch mehr zusammenhängenderen Figuren zusammen. An einigen Stellen ist das Epithel stärker getrübt, mit allerfeinsten körnigen Einlagerungen von weißer Farbe versehen und schneidet gegen das gesunde übrige Epithel mit einer zackigen und unregelmäßigen, aber scharfen Begrenzung ab. An einigen Stellen sind auch solitäre graue Inselchen losgelöst von den übrigen im Übergangsteile zum gesunden Epithel sichtbar, ungefähr von der Größe feinster Stippchen bis etwa der doppelten Größe eines Netzknotens. An einigen Stellen macht das eigentümlich gequollene Epithel den Eindruck einer gewissermaßen hyalinen Umwandlung und täuscht infolge runder Quellungsinseln leichte blasenförmige Abhebungen vor, doch sehen diese ganz anders aus als die blasigen Epithelabhebungen der Keratitis bullosa resp. vesiculosa, wie sie anderen Ortes beschrieben wurden. Nirgends sind Spuren irgendwelcher Epitheldefekte zu sehen, auch nicht an den Stellen der körnigen Einlagerungen. An vielen Stellen macht das Epithel den Eindruck, als sei es strichweise hügelig verdickt und unregelmäßig vorgebuckelt, dabei zeigt es aber nirgends irgendwelche cystischen oder degenerativen Einlagerungen anderer Art. Das Epithel läßt die besagten Veränderungen überall durchgehend in ganzer Dicke erkennen.

In der Gegend der Bowmanschen Membran findet sich eine ganz eigen-

tümlich graublau oder graubraun aussehende, in ihrer Beschaffenheit hyaline oder wenigstens hyalinähnliche diffuse Einlagerung in der Hornhaut, die den Eindruck einer äußerst dünnen Platte macht, an einigen Stellen unregelmäßig durchlöchert erscheint und an anderen wieder mehr rauh oder körnig. Nur die mehr nach der Peripherie zu gelegenen Partien sind dabei mehr oder weniger rein diffus und bei ihrem hyaliniformen Aussehen scheinbar homogen, mehr nach der Hornhautmitte zu löst sie dagegen die 86fache Linearvergrößerung in zahllose größere und kleinere polygonale Plättchen auf. Die letzteren sind hier und da auch mehr rundlich, meistens matt und erscheinen auch an einigen Stellen von mehr gelblichweißer Farbe, bilden hier und da rundliche oder polygonale Schüppchen und sind teilweise von bröckligem Aussehen. Am Übergange zu dem diffus erscheinenden Randpartien der Einlagerung in der Gegend der Bowmanschen Membran werden diese Plättchen immer dichter und zarter, schließlich bilden sie konfluierend die genannte diffuse Platte, während in den zentraleren Hornhautpartien die Abstände der Plättchen im allgemeinen immer größer und größer werden. Auch sprungähnliche Einschnitte zwischen vereinzelten zusammenhängenden Plättchenmassen sind vereinzelt zu sehen. Zackige Kalkplättchen oder krystalloide resp. krystallinische Gebilde sind nirgends wahrnehmbar. Die Veränderung der Gegend der Bowmanschen Membran erstreckt sich ungefähr dem Verlaufe der Epithelveränderung entsprechend, wobei ihr eine saumartige, nur ganz wenig diffus getrübte Partie vorauszueilen scheint, die sich gegen das übrige gesunde Hornhautstroma mit einer leicht unregelmäßigen Begrenzungslinie absetzt. Die vorauseilende Partie entspricht ungefähr auch den ersten nachweisbaren Veränderungen des Epithels.

Unter der beschriebenen Schicht liegen mit sehr geringen, aber gleichmäßigen Abständen noch zwei ähnliche, aber bedeutend stärker getrübte plattenartige Zonen, die genau so gebaut sind, aber die vorderste beschriebene Trübungszone in der Gegend der Bowmanschen Membran ihrer Ausdehnung nach nicht erreichen, so daß die beiden übrigen plattenartigen Gewebslagen staffelförmig nach der Hornhauttiefe zu ihrer Gesamtausdehnung nach eine immer kleinere Fläche umfassen. Der Bau dieser beiden anderen Platten ist der ersten Platte genau analog; irgendwelche weiteren Einzelheiten sind nicht zu sehen, nur erscheinen hier und da die Saftlücken etwas stärker getrübt und die Hornhautlamellen in ihrer beginnenden teilweise hyaliniformen Umwandlung etwas trüber und deutlicher. Ein genaueres Studium dieser Einzelheiten ist auch an der Spaltlampe wegen der Epitheltrübung nicht möglich. Von den drei übereinanderliegenden Trübungsschichten, deren oberste in der Gegend der Bowmanschen Membran selbst zu liegen scheint, während die beiden unteren offenbar zwei Lamellenlagen der Hornhaut entsprechen, zeigen auch die beiden tieferen Platten in der Hornhautmitte die eigentümlich schüppchenförmigen Trübungen von gelblichweißer Farbe, während die mehr zusammenhängenden Partien reingrau, graublau oder grauweiß erscheinen. Auch hier sind rundliche und polygonale Plättchen zu sehen, wenn auch nicht so deutlich ausgesprochen, während Sternchenausgüsse, Spuren einer stärkeren entzündlichen Infiltration im übrigen Hornhautstroma fehlen. Nur ein leichtes Ödem besteht in den hinteren Hornhautschichten und in der engeren Umgebung der Veränderung. Auch die beiden hinteren Platten haben hier und da zahlreiche zackige Einsprünge, ohne daß Kalkplättchen oder ähnliche Einlagerungen zu sehen wären.

In der Hornhautmitte scheinen sich alle die drei besprochenen Platten zu berühren und es macht den Eindruck, als habe der Prozeß daselbst das ganze zwischen den Platten gelegene Hornhautgewebe diffus in Mitleidenschaft gezogen, so daß eine Trennung der drei einzelnen Trübungsplatten nicht mehr möglich ist. Cystische Einlagerungen oder degenerative Veränderungen anderen Aussehens und anderer Natur, als wie sie bei der Besprechung der ersten Platte beschrieben wurden, sind auch hier sowohl wie auch in den tieferen Hornhautpartien an keiner Stelle

wahrzunehmen. Diese hinteren Hornhautpartien und die Hornhauthinterfläche zeigen sich im Bilde der Nernstspaltlampe als durchaus intakt, speziell sind keine Beschläge nachweisbar.

Von nasal unten her, ferner auch von außen zieht je ein Bündel tiefer Gefäßschleifen nach der Hornhautveränderung hin, taucht unter der diffusen plattenartigen Veränderung an deren Rande in die Tiefe und zieht scheinbar unter der tiefsten Trübungsschicht hindurch. Allenthalben sieht man unter den Randpartien des ganzen Prozesses ungefähr zur Hornhautmitte gerichtete Capillarschlingen hervorkommen und wieder rückläufig kurze länglich elliptische Bogen bilden. Viele von diesen sowohl, wie auch die genannten tiefen Gefäßbündel zeigen eine gleichmäßige dichte und weiße bindegewebige Einscheidung, die sich bis zum Ursprung der Gefäße unter dem Limbus verfolgen läßt. Oberflächliche Gefäße zeigen sich nirgends beteiligt.

Anhangsweise soll noch hervorgehoben werden, daß man an vielen Stellen der zwischen den Einrissen der Platten gelegenen klaren oder scheinbar leicht ödematös und diffus getrübten Restpartien gesunden Hornhautgewebes mehr oder weniger deutlich gewissermaßen einen Einblick auf die darunter gelegene nächste Trübungsplatte nehmen konnte. Dieses galt sowohl für die ersten beiden als auch für die dritte Platte, je nachdem die Einrisse resp. die „Fenster" der Platten sich deckten oder nicht.

Ferner ist noch zu bemerken, daß das Epithel an keiner Stelle Fluorescein annahm und daß das Kammerwasser sowohl wie die Gebilde der Vorderkammer durchaus normal erschienen.

Die Behandlung mit indifferenten Salben besserte den Zustand nicht. Als die Patientin nach sechswöchigem Aufenthalt in der Klinik acht Wochen danach sich wieder vorstellte, war der Befund genau noch der gleiche geblieben, sowohl bezüglich des Visus, als auch an der Spaltlampe. Auch bei dieser letzten Untersuchung zeigte sich die Sensibilität der linken Cornea gegenüber der rechten um ganz wenig herabgesetzt[1]).

Eine diagnostische Deutung des oben beschriebenen eigentümlichen Hornhautprozesses mußte folgende Hornhautveränderungen berücksichtigen:

1. Keratitis e lagophthalmo.
2. Die primäre Band- oder Gürteltrübung der Hornhaut.
3. Doppelseitige primäre progressive parenchymatöse Verkalkung der Cornea (Dystroph. calcar. Axenfeld).
4. Harnsäureausscheidung in der Cornea (Uhthoff und Chevalleraу).
5. Progessive fettige Degeneration der Cornea (Tertsch).

Infolge Fehlens jeder Spur von Lagophthalmus kann Punkt 1 sofort ausgeschlossen werden.

Auch die Keratitis neuroparalytica kam nicht in Frage. Bei dieser Erkrankung pflegt bekanntlich sich frühzeitig in der in der Mitte matt und getrübt erscheinenden Cornea eine Epithelabschilferung zu bilden, so daß bald größere Epithelverluste entstehen. Bald kommt es dann zur Geschwürsbildung. Außerdem pflegt daneben völlige Anästhesie

[1]) Bei einer Nachuntersuchung am 17. August 1917 war der gesamte Befund ebenfalls noch genau derselbe geblieben.

zu bestehen. In unserem Falle war aber die Sensibilität kaum oder nur leicht herabgesetzt und jede Spur von Epithelverlust konnte, abgesehen von der negativen Fluoresceinprobe, vermißt werden. Ebensowenig kam es während der relativ langen Dauer der Beobachtung zu Ulcerationsprozessen und geschwürigem Zerfalle.

Eine Infektion der in ihrer Sensibilität gestörten und deshalb der Vertrocknung ausgesetzten Hornhautoberfläche, wie es Ollendorf beschreibt, war ebenfalls nicht vorhanden, ganz abgesehen davon, daß überall das Epithel intakt erschien. Obwohl nach Angabe der Patientin ein Trauma dem Hornhautprozesse vorausgegangen sein sollte, so konnte doch keinerlei Spur einer Hornhautverletzung nachgewiesen werden, die zu der Vermutung hätte führen können, daß eine Infektion dabei im Spiele war. Auf der anderen Seite sprach aber das nach Angabe der Patientin scheinbar plötzliche Auftreten der Erkrankung gegen die Annahme einer Entstehung durch Verdunstung, wie sie z. B. von Hippel für das Auftreten der Keratitis neuroparalytica mit verantwortlich macht.

Auch die Annahme einer primären Bändertrübung der Hornhaut konnte in dem vorliegenden Falle nicht gemacht werden. Denn erstens entwickelt sich diese Affektion meist bei älteren Individuen, und zwar eminent schleichend und chronisch, ferner läßt dieselbe sehr häufig auch im Lidspaltenteil der Conjunctiva bekanntlich degenerative Veränderungen erkennen, wie z. B. den Lidspaltenfleck, während von Ähnlichem bei unserer jungen Patientin keine Rede war, obgleich die Veränderung sich auch vorwiegend auf den Lidspaltenteil der Hornhaut erstreckte. Außer dem Umstande, daß der Prozeß bei der Patientin in so kurzer Zeit entstand, sprach gegen die Annahme einer Bändertrübung das Fehlen jeglicher Spur von Verkalkung in der Gegend der Bowmanschen Membran, wie sie von Th. Leber und Schieck beschrieben wurde, ferner das Fehlen entzündlicher Veränderungen und der sekundäre Untergang des Epithels. Außerdem ließ die Nernstspaltlampe alle diejenigen Erscheinungen vermissen, die wir in Mitteilung 5 bei der Besprechung der bandförmigen Hornhauttrübung kennengelernt haben. So fehlten hier die Sternchenausgüsse, die hyaliniforme Veränderung der Lamellen, das Auftreten von Kalkblättchen und die Epitheldesquamation. Auch eine Verfettung, wie sie Vossius bei der bandförmigen Hornhauttrübung beschrieb, war nicht zu sehen. Diese Verfettung äußert sich ja an der Nernstspaltlampe, wie dies in Mitteilung 3 bei der Betrachtung des Arcus senilis ausgeführt wurde, in dem Auftreten feinster schillernder Pünktchen in den mehr oder weniger getrübt erscheinenden Hornhautlamellen, während in unserem Falle die gelbweißen Plättchen oder Schüppchen viel größer waren, viel stumpfer und matter erschienen und außerdem eine sehr verschiedene Form und Größe erkennen ließen. Wenn auch

die beschriebenen Plättchen und Schüppchen in unserem Falle konfluiertere Fettpartien dargestellt hätten, so hätte man doch wenigstens irgendwo, speziell in den feinsten Schüppchen dieser Art oder an den Randpartien der größeren den beschriebenen Entstehungsmodus in den Hornhautlamellen erkennen müssen. Das war aber nicht der Fall. Auch gröbere hyaline und kolloide Massen, wie sie in der bandförmigen Hornhauttrübung von Goldzieher, Bock und anderen gesehen wurden, vermißten wir überall im Hornhautstroma.

Ähnlich, wie die Bändertrübung nach diesen Darlegungen differentialdiagnostisch ausgeschlossen werden konnte, verbot sich auch die Annahme einer primären progressiven Verkalkung der Cornea, wie sie von Axenfeld unter dem Namen der Dystrophia calcaria beschrieben wurde. Abgesehen davon, daß die Veränderung in dem Axenfeldschen Falle doppelseitig auftrat, ließ die Spaltlampe jede Spur reinweißlicher Schollen, glänzender Nadeln und Striche vermissen, außerdem war auch das Hornhautepithel bei der Axenfeldschen Dystrophie intakt. Auch beschrieb Axenfeld keinerlei übereinanderliegende Platten resp. plattenähnlich getrübte Lamellenlagen, dagegen fanden sich strich- und gitterförmige, z. Z. radiär gestellte und ziemlich tief gelegene Trübungen.

Auch die von Chevallerau und Uhthoff gesehene Ablagerung von Harnsäure resp. ihren Salzen zwischen den fibrillär degenierten Hornhautlamellen boten an der Lupe eine anderes Bild. So sah Chevallerau weiße Flecken von unregelmäßiger Form, die durch Ausläufer zusammenhingen, während Uhthoff, wie schon erwähnt, in der getrübten Hornhautsubstanz ausgedehntere glänzende und goldglitzernde Ablagerungen sehen konnte und der ganze Prozeß sich hauptsächlich ringförmig und nicht bandförmig um das Hornhautzentrum ausgebreitet hatte. Auch zeigten sich in dem Uhthoffschen Falle mikroskopisch deutliche Epitheldefekte. In dem Uhthoffschen Falle sowohl wie beider Chevallerauschen Beobachtung war anamnestisch akuter Gelenkrheumatismus angegeben. In unserem Falle fand sich nichts dergleichen.

Differentialdiagnostisch bliebe somit nur noch die von Tertsch beschriebene primäre fettige Degeneration beider Hornhäute. Tertsch sah in seinem Falle das rechte Auge leicht gereizt und an der Lupe eine exzentrische Hornhauttrübung sich in ziemlich große grobschollige Fleckchen auflösen, in denen man an einigen Stellen weiße Pünktchen unterscheiden konnte. Die Trübung schien sich von den oberflächlichen bis in die tieferen Schichten zu erstrecken; sie war scharf begrenzt bis auf einige kurze feine Streifen, die vom Rande ausgingen. In der Peripherie der Cornea fand Tertsch oberflächliche und tiefe Gefäße, sonst aber normalen Befund. Auf dem linken Auge sah er ebenfalls solche grobschollige, gelbweiße Fleckchen, die in den zentralen Par-

tien mehr oberflächlich und tief gelegen waren. Auch hier zeigten sich viele kreideweiße oberflächliche kleinere Pünktchen, die den Eindruck von Kalkablagerungen machten. Außerdem sah er auch in der linken Cornea viel oberflächliche und tiefe Gefäße.

Wenn auch in unserem Falle eine gewisse Ähnlichkeit mit der von Tertsch beschriebenen Affektion zu bestehen scheint, so konnte doch in dem Tertschschen Falle eine lamellöse Schichtung der Veränderung vermißt werden. Das Epithel zeigte in dem Tertschschen Falle, wie die histologische Untersuchung ergab, nirgends Epithelverlust, sondern nur ausgedehnte und zahlreiche Fetteinlagerung. Auch in den teils glasig gequollenen, teils in Bröckeln aufgelösten und stark geschrumpften Hornhautlamellen und deren Lücken fand sich dasselbe Bild.

Da somit keine der bislang veröffentlichten Beschreibungen paßt, sehen wir uns auch bei unserer zweiten Beobachtung einem in seiner Ätiologie und in seinem Wesen noch ungeklärten und neuen Krankheitsbilde gegenüber. Wie auch in dem Tertschschen Falle die Annahme einer wirklichen Degeneration näher lag als die Auffassung des Prozesses als einer Entzündung, so liegt auch für uns die Annahme nahe, daß es sich hier nicht um eine Entzündung handeln kann, trotz der sekundären leichten Reizung des Bulbus und trotz der Sichtbarkeit offenbar sekundär eingewanderter tiefer Capillarschlingen. Auch in unserem Falle handelt es sich wahrscheinlich um eine Degeneration der Cornea, um einen seiner Ursache nach allerdings noch dunkeln Prozeß, der vielleicht als ein in das Gebiet der Dystrophien gehöriger und diesen nahestehender pathologischer Prozeß aufgefaßt werden darf. Das hyaline Aussehen der Platten, die in ihren dichten und älteren Teilen in die gelblichmatten Schollen zerfielen und dort im Hornhautzentrum offenbar verschmolzen und das ganze Hornhautgewebe durchsetzten, scheint in einem gewissen Grade dafür zu sprechen, daß die Umwandlung primär in der Gegend der Bowmanschen Membran sich entwickelte und die schollige Umwandlung sowohl als die Epithelveränderung sekundärer Natur waren. Vielleicht handelte es sich um eine primäre hyaline Umwandlung der obersten Lamellenlagen der Hornhaut. Es kam zuerst zu einer solchen Veränderung der obersten Lamellenlage resp. der Bowmanschen Membran, der sich dann in geringen Abständen die gleiche Umwandlung zweier etwas tiefer gelegenen Lamellenlagen in geringen Abständen anschloß. Dazwischen blieb aus unbekannten Gründen je eine anscheinend intakte Lamellenlage bestehen. Da ein mikroskopisches Präparat nicht zu erhalten war, konnte nicht eruiert werden, welcher Art die gelblichen Schollen im Gewebe waren, und ob es sich bei der hyalinifomen Umwandlung zunächst um wirkliches Hyalin, oder um Fett, Kolloide und ähnliches handelte. Daß die hyaliniforme Umwandlung der Lamellenlagen im Hornhautzentrum am dichtesten war und sogar zu sprung-



Abb. 1.
Keratitis epithelialis punctata.

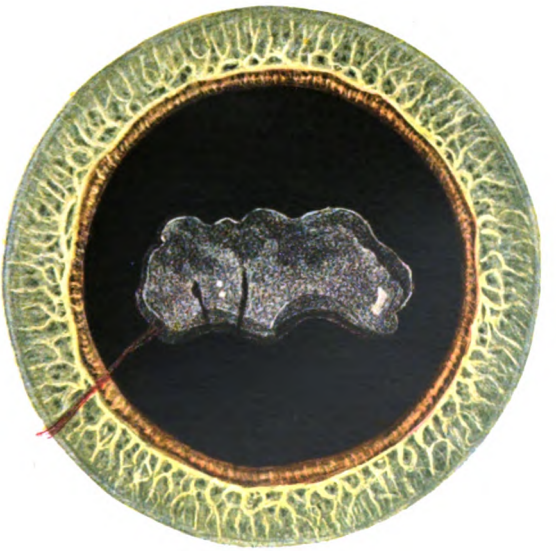

Abb. 2.
Dystrophia hyaliniformis lamellosa corneae.

K. Wangerin pinx.

Koeppe, Klin. Beobachtungen mit der Nernstspaltlampe. VIII.

Verlag von Julius Springer in Berlin.

artigen Einrissen geführt hatte, scheint dafür zu sprechen, daß der Prozeß im Hornhautzentrum am ältesten war und progressiv und ziemlich konzentrisch die Tendenz entwickelte, sich nach dem Limbus zu auszubreiten, wenn das auch nur langsam vor sich ging. Offenbar sind die besagten Sprünge in den hyaliniform umgewandelten Lamellenschichten trotz Fehlens jeder Kalkeinlagerung möglich. So dürfte daraus zu schließen sein, daß aus dem Vorhandensein solcher Sprünge und Einrisse nicht unbedingt auf Verkalkungsprozesse in der betreffenden Gewebsschicht geschlossen zu werden braucht

Vielleicht ging der Prozeß auch aus einem pathologischen Stoffwechsel in den perilimbären Verzweigungen der Ciliargefäße hervor und die Einwucherung tiefer Gefäße gab den Anlaß zu der eigentümlichen Veränderung. Wie dem auch sei, auch hier müssen weitere und vor allem mikroskopische Untersuchungen abgewartet werden, um auch diese noch rätselhafte Veränderung einer weiteren Erkenntnis entgegenzuführen. Bemerken möchte ich noch, daß ich nach dem Gesagten vorschlagen möchte, die besagte Veränderung vorläufig mit dem Namen der „Dystrophia hyaliniformis lamellosa" zu benennen. Ob es sich hier wirklich um eine echte „Dystrophie" handelt, muß die Zukunft lehren. Eine Entzündung kam wohl sicher nicht in Frage. Vielleicht findet sich bald Gelegenheit, sowohl an der Nernstspaltlampe, als vor allem auch mikroskopisch-anatomisch weiteres Material dieser Art einer eingehenden Untersuchung zu unterziehen.

Literatur.

1. Axenfeld, Über doppelseitige primäre progressive parenchym. Verkalkung. (Dystroph. calc.) der Cornea. Heidelberger Berichte, S. 387. 1916.
2. Biber, Dissertation. Zürich 1890.
3. Bock, Zur Kenntnis der bandförmigen Hornhauttrübung. Wien 1887.
4. Chevallerau, France médicale 1891, S. 257.
5. — Keratitis goutt. Journ. méd. 2. V. 01.
6. Dimmer, Über oberflächliche gittr. Hornhauttrübung. Zeitschr. **2**, 354. 1899.
7. Fehr, Zentralbl. f. Augenheilk. **1**. 1904.
8. Fleischer, B., Über familiäre Hornhautentartung. Archiv f. Augenheilk. **53**, 263. 1905.
9. Freund, v. Graefes Archiv f. Ophthalmol. **57**, 377. 1903.
10. Fuchs, E., Über knötchenförmige Hornhauttrübungen. v. Graefes Archiv **53**, Heft 3. 1902.
11. — Über knötchenförmige Hornhauttrübungen. v. Graefes Archiv **89**, Heft 2. 1915.
12. — Dystrophia epith. corn. v. Graefes Archiv **76**, Heft 3. 1910.
13. Goldzieher, Über die bandförmige Hornhauttrübung. Centralbl. f. Augenheilkunde **3**. 1879.
14. Greeff, Die pathologische Anatomie des Auges. Berlin 1902/06.
15. Groenouw, Knötchenförmige Hornhauttrübung. v. Graefes Archiv f. Ophthalmologie **46**, Heft 1. 1890.
16. — Archiv f. Augenheilk. **21**. 281. 1898.

17. Haab, Zeitschr. f. Augenheilk. **2**. 1899.
18. v. Hippel, E., Zur Ätiologie der Keratitis neuropar. v. Graefes Archiv **35**, Heft 3. 1889.
19. Körber, Zeitschr. f. Augenheilk. **8**, 340. 1902.
20. Leber, Heidelberger Berichte 1897, S. 53.
21. Ollendorff, Über die Rolle der Mikroorganismen bei der Entstehung der neuroparenchymatösen Keratitis. v. Graefes Archiv f. Ophthalmol. **49**, 3. 1900.
22. Paderstein, Klin. Monatsbl. f. Augenheilk. **47**, Heft 1, S. 156. 1909.
23. Sattler, Zitiert nach (9). S. 377.
24. Schieck, 9. Internationaler ophthalmologischer Kongreß. Utrecht 1899. S. 394.
25. Tertsch, R., Ein Fall von primärer fett. Degeneration beider Hornhäute. Klin. Monatsbl. f. Augenheilk. **49**, Heft 1, S. 1. 1911.
26. Uhthoff, W., Ein Fall von doppelseitiger zentraler punktförmiger usw. Klin. Monatsbl. f. Augenheilk. **54**, 377. 1915. Bd. 1.
27. — Doppelseitige symm. Degeneration der Cornea mit Ablagerung von Harnsäure usw. Klin. Monatsbl. f. Augenheilk. **54**, 383. 1915. Bd. 1.
28. — Weitere klinische und anatomische Beiträge zu der degen. usw. Klin. Monatsbl. f. Augenheilk. **55**, Heft 2, S. 290. 1915.
29. Verf., v. Graefes Archiv **92**, Heft 3. 1914. (3. Mitteilung.)
30. — v. Graefes Archiv **93**, Heft 2. 1915. (5. Mitteilung.)
31. Vossius, Zitiert nach (14).
32. Wehrli, Zeitschr. f. Augenheilk. **13**, 322, 461, 558.
33. Zentmayer, College of Physicians of Philadelphia. 18. II. 1909.

(Aus der Kgl. Universitäts-Augenklinik zu Halle a. S.
[Direktor: Prof. Dr. F. Schieck].)

Klinische Beobachtungen mit der Nernstspaltlampe und dem Hornhautmikroskop.

9. Mitteilung.

Ein Fall von doppelseitigem rezidivierenden Hypopyon, kombiniert mit Opticusatrophie, im Bilde der Nernstspaltlampe.

Von

Dr. med. **Leonhard Koeppe,**
Assistenzarzt.

Wir hatten in unserer Klinik Gelegenheit, von dem seltenen, in seinem Wesen so eigenartigen und bisher noch so völlig rätselhaften Krankheitsbilde des rezidivierenden Hypopyons einen Fall zu beobachten, der in doppelter Hinsicht unser Interesse erweckt. Einmal konnten wir mit dem Instrumentarium der Gullstrandschen Nernstspaltlampe das Bild, das der vordere Bulbusabschnitt in diesem Falle bot, längere Zeit beobachten und in seinem wechselvollen Verlaufe eingehender verfolgen, auf der anderen Seite aber zeigte der Fall eine Eigenart dadurch, daß er durch eine ziemlich rapide verlaufende Opticusatrophie kompliziert war, was, soweit ich die Literatur überschaue, bis jetzt nicht bekannt geworden zu sein scheint. Deshalb dünkt mich der vorliegende Fall in doppelter Hinsicht einer Mitteilung wert.

Die klinische Krankengeschichte des Falles war zunächst diese:

Der 30jährige Brauer O. P. (J.-N. 963/15) wurde am 2. März 1915 in unsere Klinik aufgenommen.

Nach seiner Angabe leidet er seit 1911 an Augenentzündungen, die auf beiden Augen in ungefähr gleichen zeitlichen Zwischenräumen regelmäßig wiederkehrten. „Infolge einer starken Erkältung" entzündete sich im Jahre 1911 zunächst das rechte Auge ganz plötzlich und diese Entzündung verursachte ihm heftige Schmerzen. Auf Atropinbehandlung besserte sich zwar der Zustand, doch soll das Sehen, das früher auf beiden Augen nach seinen Angaben vorzüglich war, schon nach dem ersten Schub rechts schlechter geblieben sein. Nach sechs Wochen abermalige Entzündung des rechten Auges ohne erkennbare äußere Ursache. Der Anfall blieb einige Tage bestehen und besserte sich spontan. Darauf sollen die Anfälle ungefähr aller vier Wochen regelmäßig auf dem rechten Auge aufgetreten sein.

Mitte 1912 entzündete sich gleichfalls, aber diesmal ohne erkennbare äußere Ursache, speziell ohne „Erkältung" das linke Auge. Die Erkrankung verlief genau

wie der Prozeß am rechten Auge, und es traten danach in regelmäßigen Intervallen von 4—8 Wochen Rückfälle auf, von denen wiederum jeder in völlig analoger Weise verlief.

Der Zustand hielt seitdem unentwegt an. Trotz Behandlung mit Atropin, Jod usw. verschlechterte sich das Sehen beiderseits immer mehr. Auch eine durchgeführte Tuberkulinkur und Einspritzungen von Altsalvarsan und Neusalvarsan konnten ihm keine Hilfe bringen, dgl. auch Kollargol und Staphylokokkenvaccine. Bei den Anfällen zeigte sich jedesmal „Eiter in der Kammer, mitunter auch Blut". Diese Erscheinungen wurden teils beiderseitig, teils abwechselnd auf dem einen oder anderen Auge beobachtet mit jedesmal sehr heftigen Reiz- und Entzündungserscheinungen, wobei der Anfall nach 8—14 Tagen oder auch nach etwas längerer Zeit von selbst wieder abklang. Nach Angaben des Patienten war damals Wassermann stets negativ.

Außerdem gibt Patient an, bis zum Auftreten der ersten Entzündungen im Jahre 1911 sowohl allgemein als auch speziell an den Augen immer gesund gewesen zu sein, auch habe er niemals einen Unfall erlitten. Geschlechtskrank war er nie. Seine Frau und drei Kinder leben und sind gesund. In seiner Familie seien niemals Fehlgeburten, Stoffwechselkrankheiten, Rheumatismus und Lungenkrankheiten vorgekommen.

Der im März 1915 bei uns erhobene Befund ergibt folgendes:

Der Patient ist ein kräftig gebauter Mann ohne äußere Fehler. Der Urin ist normal.

Die interne Untersuchung ergibt über der rechten Spitze der Lunge etwas verlängertes und verschärftes Exspirium, sonst jedoch einen normalen Befund. Von einer frischeren oder älteren Gonorrhöe lassen sich keinerlei Spuren nachweisen.

Die Wassermannreaktion sowohl als auch die Tuberkulinprobe sind negativ.

Der eigentliche Augenbefund ist dieser:

Visus R. = $^3/_{35}$, Nieden 12. Gl. b. n.

Visus L. = Handbewegungen v. d. A.

Das rechte Auge ist pericorneal etwas injiziert, die Cornea klar. Die Pupille reagiert träge und erscheint infolge einiger zarter hinterer Synechien gering entrundet. Die Iris ist im ganzen leicht atrophisch und läßt an der Binokularlupe außer einer leichten Hyperämie keine Besonderheiten erkennen. Nur im Sphinctergebiet zeigt sich hier und da etwas verstreutes dunkles Pigment, ebenso vereinzelt neben einigen zarten Exsudatresten auf der vorderen Linsenkapsel. Das Kammerwasser ist klar, kein Hypopyon, keine Beschläge. Durch die im übrigen klare Linse bekommt man vom Hintergrund infolge einiger feiner Glaskörpertrübungen ein leicht verschwommenes Bild. Der Hintergrund selbst ist aber normal, speziell auch der Opticus und seine Gefäße, wie auch die Peripherie.

Das Gesichtsfeld des rechten Auges ist im ganzen leicht konzentrisch eingeengt. Von nasal unten her findet sich eine stärkere sektorenförmige Einengung, die für Weiß bis auf 15°, für Farben ungefähr auf 8—10° an den Fixierpunkt herangeht. Die übrigen Farbengrenzen sind entsprechend der Weißgrenze eingerückt. Es besteht kein zentrales Skotom.

Zu bemerken ist, daß die auf die Gesichtsfeldeinschränkung hin ausgeführte neurologische Untersuchung sowohl als auch die Untersuchung der Nase und ihrer Nebenhöhlen keinen besonderen pathologischen Befund zutage förderte.

Das linke Auge ist noch stärker pericorneal injiziert als das rechte. Infolge des starken Reizzustandes bestehen heftige Lichtscheu und Tränen.

Durch die klare Cornea sieht man an der Binokularlupe die leicht atrophische Iris hyperämisch in ziemlich starkem Grade, ferner das Kammerwasser deutlich getrübt. Auch hier zeigen sich viele Synechien am Pupillarrand und die Pupille relativ eng und kaum reagierend. Auf der atrophischen Iris im Sphinctergebiet

ebenfalls vereinzelte Pigmentbröckel. In der Vorderkammer ist ein gelbweißes Hypopyon sichtbar, das ungefähr ein gutes Fünftel der Vorderkammer füllt. Beschläge sind an der Binokularlupe nicht deutlich sichtbar, dagegen vereinzelte zarte Pigmentspritzer auf der vorderen Linsenkapsel. Sonst ist die Linse klar.

Ophthalmoskopisch sind von dem trübe und rot erscheinenden Hintergrund keinerlei Einzelheiten zu erkennen, Glaskörpertrübungen sind mit Sicherheit nicht nachzuweisen.

Mit dem Schiötzschen Tonometer gemessen, ergibt sich für den rechten Bulbus ein Druck von 26 mm, für den linken ein solcher von 23 mm.

Unter Bettruhe, Atropin-Scopolamineinträufelungen und warmen Umschlägen tritt in wenigen Tagen Rückgang der genannten Erscheinungen und beiderseits völlige Reizlosigkeit der Augen ein. Temperatursteigerungen waren nicht nachzuweisen. An der Binokularlupe zeigt sich rechts die Iris in der beschriebenen Weise atrophisch mit ihren zarten Synechien, ohne jede Spur einer Hyperämie, links ist das Hypopyon und die Irishyperämie verschwunden und die Kammer erscheint klar. Ophthalmoskopisch wieder derselbe Befund, links aber deutliche Glaskörpertrübungen.

3 Tage nach Abklingen des beschriebenen Anfalles entsteht plötzlich ein großes Hyphäma in der linken Vorderkammer; nach abermals 3 Tagen ist dasselbe bei völlig reizlos gebliebenem Auge wieder spurlos verschwunden. Die Tension ist nach Abklingen dieses Anfalles beiderseits 27 mm. Infolge der fortgesetzten Atropin-Scopolamindarreichung sind die Pupillen beiderseits etwas weiter und zackiger geworden, ohne daß jedoch dadurch das ophthalmoskopische Bild etwas deutlicher geworden wäre, als es oben geschildert wurde. Der Visus ist ebenfalls wieder derselbe wie bei der Aufnahme, nachdem er während des Hyphämaanfalles auf dem linken Auge bis auf unsicheren Lichtschein gesunken war.

Nach 10 Tagen erscheint auf dem rechten Auge unter mäßiger Ciliarinjektion und Irishyperämie das Kammerwasser leicht getrübt und es findet sich ein großes Hypopyon, das ca. ein Viertel der Kammer füllt. Nach 8 Tagen ist dasselbe jedoch wieder spontan unter Verschwinden der Reizerscheinungen resorbiert.

Nach 2 Wochen auf dem rechten Auge der gleiche Anfall mit gleichem Verlauf. Schmierkur und der Versuch mit Natrium salicylicum bleiben wirkungslos.

Patient wird darauf Mitte April mit reizlosen Augen, der erwähnten leichten Irisatrophie mit Pigmentverstreuung und den zarten Synechien, zu denen sich während der letzten Anfälle beiderseits einige neue gesellt haben, entlassen. Auch das Gesichtsfeld und der Druck zeigten nach Überstehen der beschriebenen Anfälle keine wesentliche Änderung.

Bereits nach 6 Wochen wird Patient mit einem Rezidiv des Hypopyons und der Iritis auf dem rechten Auge wieder aufgenommen. An der Binokularlupe zeigt sich jetzt beiderseits leichte Napfkucheniris mit Drucksteigerung auf 30 mm. Nach einigen Tagen klingt spontan der Anfall auf dem rechten Auge ab und es wird 8 Tage später auf diesem Auge ein breites Iriskolobom nach oben angelegt, was gut vertragen wird. Nach weiteren 10 Tagen ebenfalls breitbasige Iridektomie auf dem linken Auge, was ebenfalls komplikationslos vertragen wird. 8 Tage nach dem letzten Eingriff sind beide Augen reizfrei und Patient wird am 30. VI 15 mit Visus R = $^4/_{35}$, L = Fingerz. knapp v. d. A. und Druck von 27 mm entlassen. Irisbefund und ophthalmoskopischer Befund wieder derselbe.

Zu bemerken ist noch, daß Patient bereits 8 Tage später wiederaufgenommen wurde mit rechtsseitigem Hypopyonrezidiv. Versuchsweise wird jetzt Chinin gegeben, was ca. 3 Wochen fortgesetzt wird, aber ebenfalls ohne Erfolg. Denn bereits Mitte August entsteht rechts wieder ein Anfall, und so wiederholt es sich in gleicher Weise während der nächstfolgenden Monate in 4—8wöchentlichen Intervallen. Einmal erschien ein reines Hypopyon von 8—10—14tägiger oder noch kürzerer

Dauer von wechselnder Höhe, einige Male statt dessen auch auf dem einen oder anderen Auge ein mehr oder weniger großes Hyphäma. Auch Mischformen dieser Art kamen zur Beobachtung, so daß dem Hypopyon etwas Blut beigemischt erschien resp. in dem übrigen getrübten Kammerwasser sichtbar wurde. Das rechte Auge ist dabei häufiger beteiligt als das linke.

Bereits Ende August klagte Patient über starke Sehverschlechterung auf dem rechten Auge, die Ende September noch weiter zugenommen hatte und nur noch einen Visus von $^1/_{50}$ ergab.

Ende Oktober hatte er nur noch Fingerzählen in $^1/_2$ m auf beiden Augen während eines anfallsfreien Stadiums. Ophthalmoskopisch zeigen sich jetzt zahlreiche Glaskörpertrübungen beiderseits, links kein Einblick wie bei der ersten Aufnahme und rechts vielleicht eine leichte Abblassung des Sehnerven, jedoch ohne irgendeine Spur entzündlicher Erscheinungen am Opticus.

Mitte März 1916 kommt Patient nach seiner abermaligen Entlassung Ende Oktober 1915 wieder zur Nachuntersuchung.

Dabei zeigt sich rechts der Visus auf völlige Amaurose gesunken, während er links wieder Finger vor dem Auge erkennt. Die Glaskörpertrübungen zeigen sich wie bei der letzten Untersuchung und der Opticus, der jetzt beiderseits leidlich gut sichtbar ist, weil sich die Glaskörpertrübungen offenbar etwas gesenkt oder aufgesaugt haben, erscheint ebenfalls beiderseits jetzt deutlich atrophisch. Wassermannsche Reaktion und die abermalige neurologische Untersuchung sind wiederum negativ.

Am 20. Mai 1916 sieht man ophthalmoskopisch in beiden Augen eine ausgesprochene Opticusatrophie mit scharfrandigen Grenzen, völlig weißer Verfärbung der Papille und deutlich ausgeprägter Verengerung der Papillen- resp. Netzhautgefäße. Entzündliche Erscheinungen fehlen, die Retina erscheint intakt. Jetzt beiderseits Amaurose. Neurologische Untersuchung und abermaliger Wassermann sind negativ[1]).

Anzuführen ist noch die Angabe des Patienten, daß er in der Zwischenzeit von Ende Oktober 1915 bis zum März nicht nur dauernd die Sehabnahme gespürt hätte, sondern daß „jedesmal kurz vor dem Anfalle das Sehen mit einem Ruck schlechter wurde, während des Anfalls fast ganz verschwunden war und mit Abklingen desselben dann um den Ruck jedesmal schlechter blieb". Die Anfälle bis zum März waren in regelmäßiger Weise wie die oben beschriebenen weitergegangen. Anhangsweise sei noch bemerkt, daß eine rezidivierende zentrale Retinatrübung mit zentralem Skotom (Alexander) niemals nachweisbar war.

Was nun den Befund betrifft, den dieser außerordentlich interessante Fall uns an der Nernstspaltlampe bot, so erschien wichtig, daß wir diesen Befund vor, während und nach einem Anfalle während längerer Zeit des Aufenthaltes des Patienten in unserer Klinik verfolgen und registrieren konnten.

Bei der ersten Untersuchung im Mai 1915 zeigte die Nernstspaltlampe auf dem rechten Auge während eines Anfalles folgenden Befund.

Die Iris läßt bei 86facher Linearvergrößerung eine starke capilläre Hyperämie und Schwellung ihres ganzen Gewebes erkennen. Daneben finden sich zahlreiche Stellen, an denen mehr das Bild der Atrophie die Szene beherrscht. Das ödematöse und hyperämische Gewebe erscheint, namentlich im Bereiche von Sphincter und Krause, aufgelockert und das zarte Relief der Iris mehr oder weniger verwischt. Speziell die Irisbälkchen und die feinen Trabekel sind von sehr verwaschener Zeichnung und die deutlich erweiterten feineren und feinsten Irisgefäße erscheinen wie mit einem zarten Schleier überzogen. Am stärksten sind diese Veränderungen am Übergange des Sphincters zur Krause ausgesprochen. Daselbst

[1]) Eine diagnostische Lumbalpunktion wurde leider von dem Patienten verweigert.

erscheint das ganze Gewebe blasig aufgequollen und mit einem mehr oder weniger dicken Fibrinschleier bedeckt. Irgendwelche spezifischen Gewebsveränderungen, wie Knötchen, Kuppeln, glasige Schwellung im engeren Sinne, wie wir sie seinerzeit in Mitteilung 2 beschrieben haben, sind nirgends vorhanden. Dagegen sind einige, offenbar neugebildete oberflächliche Gefäßreiserchen zu sehen, die teils quer über die aufgequollenene Partie laufen, teils deren Wurzel zu umspinnen scheinen. Diese neugebildeten Gefäße liegen oberflächlich und nicht in ein wolliges Gewebe eingebettet wie die übrigen Irisgefäße, eine Erscheinung, auf die schon Stargardt aufmerksam machte.

Die atrophischen Stellen, die auf einige gröbere Lacunen im Sphinctergebiete und z. T. auf einige sektorenförmige Bezirke im Ciliarteile beschränkt sind, zeigen die in Mitteilung 2 beschriebenen Veränderungen, auf der ganzen Iris sind zahlreiche sekundär verstreute dunkle Pigmentpartikel zu sehen, wie auch hier und da verstäubtes dunkles Pigment im Inneren des Stromas, vor allem auch in der Nähe des Pupillarsaums, so daß also hier eine sekundäre Pigmentverschiebung (vgl. Mitteilung 3) besteht.

Abgesehen von dem Ödem, der Gewebsschwellung, von gequollenem Aussehen vor allem im Sphinctergebiete, zeigen sich am Pupillarsaume zahlreiche fibrinöse Massen, die z. T. über den daselbst meist depigmentierten Pupillarsaum herüberfließen und mit der vorderen Linsenkapsel mehr oder weniger breite Verklebungen eingehen. Diese fibrinösen Massen erinnern an die glasige Gewebsschwellung, wie sie in Mitteilung 2 gelegentlich der Besprechung der tuberkulösen Gewebsschwellungen beschrieben wurden und sind hier und da von dunkeln Pigmentbröckeln bedeckt.

Die vordere Linsenkapsel trägt außer einigen verstreuten Pigmentpartikelchen und den zarten Synechien nur hier und da vereinzelte Exsudatfäserchen und zellige Elemente, sonst jedoch keine Besonderheiten, speziell keine kataraktösen Bildungen. Das Bild ist etwas trübe infolge der Kammerwassertrübungen und der noch zu erwähnenden Hornhautbeschläge.

Das Kammerwasser ist leicht rauchig getrübt und zeigt den Weg des Spaltlichts als helleuchtenden Strahl. In diesem sind zahllose zellige Elemente, meist weiße Blutkörperchen und vereinzelte rote als mehr oder weniger große Partikelchen erkennbar. Eine eigentliche gelatinöse Beschaffenheit des Kammerwassers fehlt.

Das Hyopyon selbst stellt eine gelbliche Flüssigkeit dar, die sich an der Grenze zum eigentlichen Kammerwasser in Myriaden von weißen Zellen auflöst.

Während die Cornea selbst, außer einem deutlichen Ödem des Stromas entzündlicher Natur, keine Veränderungen im Bilde der Spaltlampe bietet, müssen wir die Beschläge, die sich bei der Beobachtung an der Spaltlampe zeigten, noch ausführlich besprechen.

Diese Beschläge boten ein buntes Bild. Es zeigten sich neben einigen vereinzelten tröpfchenförmigen Beschlägen von kreisrunder Form zahlreiche teils mehr unregelmäßig klümpchen- oder sternchenförmige Formationen, vor allem in den unteren Hornhautpartien, ferner aber auch mehr staubförmige Beschläge, wie sie in Mitteilung 7 erwähnt wurden, neben vereinzelten Pigmentpartikelchen. Auch auf einigen klümpchenförmigen Beschlägen, wohl den älteren dieser Art, sieht man Pigmenttrümmer z. T. hutförmig aufsitzend. Auch viele Blutzellen, rote sowohl als weiße, waren vereinzelt auf der Hornhautrückfläche zu sehen.

Vor allem aber erscheint eine Formation seltsam und bemerkenswert, die sich in diesem Falle an der Nernstspaltlampe erkennen ließ. Es zeigten sich nämlich allenthalben zwischen den übrigen genannten Beschlägen eigentümliche „keulenförmige Beschläge", die in ihrem durchsichtigen und klaren Aussehen völlig den früher beschriebenen tröpfchenförmigen Beschlägen glichen und in ihrer Form an Keulen oder auch an Tetanusbacillen erinnerten. Sie machten auch vielfach den

Eindruck, als seien sie richtige „Spritzer" an der Hornhauthinterfläche. Die teils konisch-länglichen, teils mehr schwanzähnlichen oder kometenschweifförmigen Fortsätze dieser „Spritzerbeschläge" oder „Keulenbeschläge" hatten alle möglichen Richtungen. Viele zeigten nach unten, daneben waren aber auch zahlreiche Gebilde dieser Art mit schräg nach innen unten oder nach außen unten verlaufender Richtung. Auch nach oben, innen oben und außen oben konnten wir sie beobachten, wenn auch eine gewisse Schrägtendenz nach unten unverkennbar war. Meist saßen sie hier und da vereinzelt, nur seltener fanden sie sich in größerer Zahl beieinander. Eigentliche dichte oder gar gehäufte Konglomerate im engeren Sinne waren nirgends zu sehen, auch bei den herdförmig enger stehenden zeigte die Spaltlampe stets noch die einzelnen Individuen als solche voneinander getrennt.

Der Sitz dieser Gebilde betraf hauptsächlich die untere Hornhauthälfte in den mittleren Partien, seltener an den anderen Stellen. Eine stärkere Ansammlung im Sinne der Türkschen Linie sahen wir nie, auch nicht bei späteren Anfällen. Faltentrübungen oder tiefe Trübungen über den Beschlägen (Krückmann) haben wir ebenfalls in der Hornhaut stets vermißt.

Nach Abklingen des Anfalls verschwanden langsam mit dem Hypopyon auch die Kammerwassertrübungen und das geschilderte Bild der Iris trat entsprechend deutlicher hervor; dabei waren natürlich die oben beschriebene Hyperämie und das Ödem entsprechend weniger ausgeprägt und die atrophischen Stellen der Iris zeigten sich jetzt reichliche. Auch war klar, daß im Sphinctergebiete hier und da bereits eine mehr oder weniger ausgesprochene Organisation der daselbst vorhandenen Exsudatansammlungen stattgefunden hatte resp. noch in der Entwickelung begriffen war.

Als das Auge völlig zur Ruhe gekommen war, zeigte die Spaltlampe nur noch das Bild der Atrophie der Iris und nur an einigen wenigen Stellen in Sphincter und Krause schien sich eine chronische capilläre Hyperämie mit Ödem zu halten. Daselbst war auch eine skleroseähnliche Induration der Iristrabekel resp. des Stromas unverkennbar, vor allem auch in der Nähe der über die Pupille herüberfließenden und in Organisation begriffenen Exsudatmassen.

Im vollkommen reizosen Intervall enthielt die Hornhauthinterfläche noch die klümpchenförmigen resp. sternchenförmigen Beschläge, während die tröpfchenförmigen und die staubähnlichen zum größten Teile verschwunden waren. Die keulenförmigen Beschläge hielten sich bedeutend länger und in größerer Zahl.

Noch einige weitere Anfälle konnten wir mit der Spaltlampe beobachten, und zwar auch einen mit Auftreten eines Hyphämas. Dabei erschienen im Sphinctergebiete einige oberflächliche capilläre Irisblutungen, die aber keine bestimmte Beziehung zu einzelnen gröberen Irisgefäßen erkennen ließen. Im Kammerwasser und auf der Hornhauthinterfläche waren dabei neben den oben genannten Beschlägen zahllose rote Blutzellen sichtbar.

Die weiteren Anfälle boten das gleiche Bild wie die beschriebenen, nur wurden die Synechien immer zahlreicher, das Irisgewebe teils immer morscher, teils die Exsudatreste in immer stärkere Organisation versetzt. Auch die Beschläge im anfallsfreien Stadium waren nach allen ihren Formeigentümlichkeiten jeweils und bleibend immer zahlreicher vertreten. Vor allem hielten sich dann auch nach Abklingen des Anfalls die vorhandenen Tröpfchenbeschläge noch lange Zeit und waren dann auch im freien Intervall mit der Spaltlampe jederzeit erkennbar.

Als wir den Patienten Mitte Mai 1916 — zur Zeit der Opticusatrophie — zuletzt sahen, hatte sich der Spaltlampenbefund im wesentlichen nicht geändert und die Augen boten beide, da ja bei dieser letzten Untersuchung kein Anfall bestand, das oben für das reizfreie Stadium geschilderte Bild. Eine Hornhauttrübung irgendwelcher Art war auf beiden Augen nicht eingetreten.

Ferner möchte ich noch hinzufügen, daß wir die bei den beiden Iridektomien des rechten bzw. linken Auges gewonnenen Irisstücke mikroskopisch-anatomisch untersuchen konnten. Die Schnitte wurden mit Hämatoxylin-Eosin resp. van Gieson gefärbt. Es zeigten sich im leicht rarefiziert erscheinenden Stroma hier und da ausgesprochen entzündliche Veränderungen mit starker Zellproliferation und zahlreichen Pigmenttrümmern. Auf der Irisoberfläche neben Auflagerungen von Pigmenttrümmern und zelligen Elementen auch vereinzelte fibrinöse Massen, teilweise mit beginnender Gefäßeinwucherung. Das Pigmentepithel erschien stark in Mitleidenschaft gezogen und in vereinzelter Destruktion begriffen. Irgendwelche lokalisierten entzündlichen Herde mit besonderen spezifisch-pathologischen Bildungen und weitere Besonderheiten waren aus den Präparaten nicht zu ersehen, jedoch erschienen einige Irisgefäße auffallend weit, ihre Wandungen etwas verdünnt. Hier und da auch einige kleine Blutungen im Gewebe.

Wenn auch der geschilderte Fall mit dem seltsamen Krankheitsbilde des rezidivierenden Hypopyons schon durch die Kombination mit der Opticusatrophie genug des Interessanten bot, so schaltete ich die Mitteilung dieses Falles doch absichtlich in den Rahmen unserer klinischen Untersuchungen mit der Nernstspaltlampe ein und glaube, daß die Kombination der geschilderten Beschlägeformation miteinander immerhin bemerkenswert erschien, wenn wir auch einen eigentlichen spezifischen Irisbefund als solchen dabei vermissen mußten. Zumal das Auftreten der keulenförmigen Beschläge resp. Spritzerbeschläge sahen wir bis jetzt nur in ähnlich schöner und typischer Weise bei einigen Fällen von gonorrhoischer und traumatischer Iridocyclitis [1]). Bei den besprochenen schwanzähnlichen Fortsätzen der im übrigen an Aussehen den tröpfchenförmigen Beschlägen gleichenden keulenförmigen Beschläge dürfte es sich wohl, ganz ähnlich wie bei den tröpfchenförmigen Beschlägen, um noch teilweise flüssiges bzw. ungeronnenes Fibrin handeln. Allerdings bleibt bemerkenswert, daß dieses Ungeronnenbleiben sich auf lange Zeit zu erstrecken scheint und offenbar die klinische Ausheilung der Attacke lange überdauern kann. Etwas Ähnliches lernten wir ja bereits in Mitteilung 2 bei der tuberkulösen Iritis an den tröpfchenförmigen Beschlägen kennen. Zu welchem Zeitpunkte doch schließlich einmal eine Gerinnung einsetzt, und ob diese überhaupt geschieht, bleibt, wenigstens für einen Teil dieser Beschläge, sicher zweifelhaft. Das gleiche gilt auch für die tröpfchenförmigen Beschläge. Vielleicht können sich beide Bildungen später in sternchenförmige und faserförmige umwandeln.

Speziell für die keulenförmigen Beschläge ist anzunehmen, daß sie infolge der Augenbewegungen durch Schleuderung entstanden sind. Ihre so wechselvolle Richtung spricht mit dringender Wahrscheinlichkeit dafür. Merkwürdig bleibt dabei trotzdem, daß die „Fibrinschwänze" nicht öfters und vor allen Dingen auch nicht häufiger bei der tuberkulösen Iritis zu beobachten sind[1]).

---

[1]) Vgl. darüber auch Mittlg. **II**.

Vielleicht können sich aus den keulenförmigen Beschlägen auch die faserförmigen, und vielleicht auch sternchenförmige durch Konglomeration entwickeln, wenn in unserem Falle auch die Keulchen fast durchgehend vereinzelt standen und nur hier und da einmal enger beieinander sich zeigten, wobei ebenfalls die Fortsatzrichtung der Fibrinschwänze in dem einzelnen Konglomerate stark wechseln konnte. Zu bemerken ist noch, daß alle diese Gebilde stets wasserklar und durchsichtig waren und niemals sich in beginnender oder fortgeschrittener Gerinnung bzw. Umwandlung in Fibrinfaserung darstellten.

Ob ferner in unserem Falle das geschilderte Bild der Iris sowohl als auch das Aussehen der Beschläge irgend etwas für das Leiden Spezifisches darboten, muß dahingestellt bleiben und weiteres Material dieser Art abgewartet werden. Vielleicht ist es der Nernstspaltlampe auch hier noch einmal vorbehalten, an der Hand künftiger Beobachtungen dieser Art das Wesen des rezidivierenden Hypopyons einer weiteren Klärung näher zu führen. Wenn auch die Ursache der Opticusatrophie in unserem Falle dunkel blieb, so könnte man doch vielleicht an eine gemeinsame Ursache für beide Affektionen denken und beide pathologischen Prozesse auf eine Störung der inneren Sekretion zurückführen, wofür auch das periodische Auftreten des Hypopyons sprechen dürfte. Vielleicht handelte es sich auch um die Folgen einer endogenen Intoxikation, doch ließe sich das nicht mit der Periodizität des Prozesses in Einklang bringen. Jedenfalls bliebe bei diesen Erwägungen immerhin zu bedenken, daß die Kombination des rezidivierenden Hypopyons mit der Opticusatrophie dann öfters beobachtet werden müßte. Auch spräche dagegen in einem gewissen Sinne das Fehlen jeder weiteren somatischen Störung.

Literatur.

1. Alexander, zitiert nach Graefe-Saemisch, Handb. **7**, A., 1. Hälfte, S. 734.
2. Krückmann, E., Die Erkrankungen des Uvealtractus und des Glaskörpers. Graefe-Saemisch, Handb. 2. Teil, Bd. **5**, Kap. 6.
3. Stargardt, K., Über Pseudotuberkulose und gutartige Tuberkulose der Augen usw. Habilitationsschrift. Leipzig 1903.
4. Türk, v. Graefes Archiv **64**, Heft 3, S. 481.
5. — Klin. Monatsbl. f. Augenheilk. **49**, Heft 1, S. 300.
6. Verf., v. Graefes Archiv f. Ophthalmol. **92**, Heft 1 (Mitteilung 2).
7. — v. Graefes Archiv f. Ophthalmol. **92**, Heft 3 (Mitteilung 3).
8. — v. Graefes Archiv f. Ophthalmol. **94**, Heft 2 (Mitteilung 7).

(Aus der k. k. deutschen Universitäts-Augenklinik zu Prag
[Vorst.: Prof. Dr. A. Elschnig].)

Versuche zu einer Methode, die sekundären Motive der Tiefenlokalisation messend zu beobachten, nebst Bemerkungen über die Gewöhnung an das einäugige Sehen.

Von

Dr. **Karl W. Ascher,**
Assistent der Klinik, z. Z. k. u. k. Oberarzt a. D.

(Mit 1 Textfigur.)

Alle bisher zur Untersuchung des Raumsinnes verwendeten Versuchsanordnungen zeigen das Bestreben, die sekundären Motive der Tiefenlokalisation (Lichtverteilung, Perspektive, Überschneidungen, bekannte Objektgrößen, sichtbare Details usw.) auszuschalten und die binokulare Tiefenwahrnehmung durch die Querdisparation möglichst allein zur Geltung zu bringen. Deswegen wurde hierbei die Umgebung der zu beobachtenden Objekte abgeblendet, diese Objekte selbst möglichst ohne erkennbare Einzelheiten hergestellt, ein indifferenter Hintergrund gewählt u. dgl. m.

Sollte dann die einäugige Tiefenlokalisation mit der zweiäugigen Tiefenwahrnehmung irgendwie verglichen werden, so gab es um so größere Unterschiede, je besser die Methode war. Der Heringsche Fallversuch z. B., den Greeff[1]) bei seinen Untersuchungen über die Grenzen der Tiefenwahrnehmung bei einseitig herabgesetzter Sehschärfe benutzt, ist, zweiäugig ausgeführt, in 100% der Einzelversuche positiv, bei einäugiger Prüfung verteilt sich die Zahl der richtigen und falschen Antworten nach den Regeln der Wahrscheinlichkeitsrechnung*).

Aus gewissen praktischen Gründen, im Zusammenhange mit der Unfallgesetzgebung, war es aber erwünscht, die Tiefenlokalisation des Einäugigen zu studieren und sich ein Urteil über ihre etwa im Laufe der Zeit eintretende Besserung zu bilden.

Genaue zeitmessende Untersuchungen (Zeeman[3])) beweisen, daß die einäugige Tiefenlokalisation niemals die von der Querdisparation unmittelbar gebotene Tiefenwahrnehmung erreichen kann, weder was die Feinheit der wahrnehmbaren Unterschiede noch was die Schnelligkeit der Wahrnehmung betrifft. Trotzdem lehnten sich die Methoden,

*) Wobei allerdings die Intelligenz des Beobachters von Einfluß ist: Pickert[2]) findet bei Intelligenten Fehler bis 18%, bei Unintelligenten bis 40%.

welche die fragliche „Besserung des einäugigen Sehens durch Gewöhnung" betrafen, an die für das Studium der Querdisparation ersonnenen Versuchsanordnungen an, wie der am meisten benutzte Apparat nach Pfalz[4]).

Solche Methoden sind aber nur dann verwendbar, wenn ein zweiäugiges Sehen überhaupt noch angenommen oder vermutet wird, wie z. B. bei den Anisometropen, die Prokopenko[5]) untersuchte. Seine Anordnung lehnte sich an den Heringschen Fallversuch und an den Stäbchenversuch an. Er spricht die Vermutung aus, man könnte auf Grund solcher Untersuchungen zu einem Maß für die Tiefenwahrnehmung gelangen. Während nun die besten binokularen Werte Prokopenkos Unterschieden von 2—3 mm entsprachen, fand er bei einäugiger Beobachtung, daß jede sichere Tiefenschätzung fehle. Ähnliches hatte Großendorf[6]) bei seinen „Untersuchungen über den binokularen Sehakt bei Aphakie" mit einer anderen Versuchsanordnung gefunden, bei der ähnlich wie in den Versuchen von Schmidt-Rimpler[7]) zwei vertikale Nadeln in der Rinne eines 100 cm langen Stabes verschieblich waren. Sehr deutlich werden die Unterschiede zwischen zwei- und einäugigem Tiefensehen bei den Versuchen Köllners[8]), der mit einem Horopterapparate binokular 0,25 mm große Verschiebungen merklich fand, während monokular Verschiebungen bis 5 mm unmerklich blieben. Ähnliches fand van Eyden[9]) mit seinem auf die Fädenanordnung Wundts[10]) zurückgehenden Fadenschlittenapparat. Gegen die an sich sehr beachtenswerten Ergebnisse Perlias[11]) mit seinem Apparate zur Prüfung der absoluten Lokalisation könnte man den Einwand Herings[12]) gegen die Faden-Bleistiftanordnung Helmholtz'[13]) wiederholen, ob nämlich nicht bei diesen Versuchen mehr die Harmonie zwischen der taktischen Lokalisation des Fingers und der optischen des fixierten Punktes, als diese letztere selber, geprüft werde. Mit einer Methode, welcher die Querdisparation der Netzhautbilder zugrunde liegt, kann also möglicherweise ein Maß für die Güte der zweiäugigen Tiefenwahrnehmung gewonnen werden, aber zwischen den Werten des normal binokular Sehenden und denen des Einäugigen besteht eine Spannung, die im Laufe der angenommenen Gewöhnung des Einäugigen nicht wegfällt, weil ja diese Gewöhnung nur auf besserer Ausnutzung der sekundären Motive der Tiefenlokalisation beruhen kann und der Apparat diese Motive in hohem Grade ausschaltet.

So fanden denn viele Untersucher mit solchen Methoden überhaupt keine Besserung der einäugigen Tiefenlokalisation (Großendorf (l. c.). Hilcker[14]), Wolters[15]), Zeeman[3]), Cords[16]), Rübel[17]), Schweitzer[18]), Stuelp[19])); viele (Hertel[20]), zur Nedden[21]), Goetze[22])) sprachen sich wegen der Unzulänglichkeit der bisher empfohlenen Me-

thoden für eine gleichmäßige Behandlung der Rentenansprüche aller Einäugigen — bei sonst gleichen Verhältnissen — aus.

Dabei ist aber auffallend, daß manche recht zuverlässige Einäugige, die gar nicht Rentenempfänger oder -anwärter sind, jahrelang über Störungen ihres Raumsinnes klagen, während andere keine Beschwerden zu haben versichern.

Es wäre also aus praktischen Gründen wünschenswert, die sekundären Motive der Tiefenlokalisation in ihrer Gesamtheit messend zu untersuchen, um ihre im Laufe der Zeit etwa eintretende bessere Wirksamkeit feststellen zu können.

Die Methode müßte auf die bisher verwendete Messung der eben merklichen Entfernungsunterschiede verzichten, weil das Erkennen kleinster Entfernungsunterschiede Sache der Querdisparation ist und nie von den sekundären Motiven geleistet werden kann. Die Mannigfaltigkeit und schwere Fixierbarkeit dieser letzteren ließ ihre messende Beobachtung wenig aussichtsvoll erscheinen (Kries[23]).

Indessen berichtete bereits Cords[24]) über Versuche, in welchen er die Einwirkung eines sekundären Motives der Tiefenlokalisation, der parallaktischen Verschiebung, prüfte. Mir schien es hingegen auch von Interesse zu versuchen, die sekundären Motive der Tiefenlokalisation in ihrer Gesamtheit wirken zu lassen.

Versuche, welche ich im Jahre 1912 unter Leitung des Herrn Professor F. B. Hoffman im Physiologischen Institut der Prager deutschen Universität anstellte, gaben einen Fingerzeig.

Es war nämlich gelungen[25]), eine Versuchsanordnung herzustellen, die sämtliche Motive der Tiefenlokalisation bis zum Gleicherscheinen gesichtswinkelgleicher Objekte auszuschalten gestattete. Im Dunkelzimmer wurden nacheinander aufleuchtende Flächen in verschiedener Entfernung monokular verglichen, und es erschienen unter Umständen (regelmäßig wenn der Dioptriesprung $^3/_4$ dptr. nicht übertraf und die nähere Fläche über 66 cm vom beobachtenden Auge entfernt war) ungleich große Flächen als gleich, wenn ihre Netzhautbilder gleichgroß, d. h. ihre Höhen proportional dem Augenabstande waren (Proportionaleinstellung). Wurde dieser Dioptriesprung überschritten und rückte die nähere Fläche näher als 66 cm, so erschienen die proportional ihrer Entfernung eingestellten Flächen nicht mehr gleich, die nähere mußte größer als proportional der Entfernung werden, um gleich zu erscheinen. Dies wurde als Merkeinstellung bezeichnet, da sich hierbei offenbar irgendein Umstand den Entfernungsunterschied im Größenurteil bemerkbar machte, das Gleicherscheinen der auf der Netzhaut gleichgroß abgebildeten Flächen unmöglich wurde. Ließ man nun aber dem Beobachter beide Augen frei, so entfernte sich die Einstellung noch

mehr von der entfernungsproportionalen, d. h. die nähere Fläche mußte von der entfernteren noch weniger abweichen, um gleich zu erscheinen; es konnte auch, besonders wenn im Versuchsraum Licht gemacht wurde, vorkommen, daß erst bei wirklicher Gleichheit die Flächen dem Beobachter gleichgroß erschienen: Gleicheinstellung (z. B. erschien im l. c. nicht mehr mitgeteilten Protokoll 14 vom 6. IX. 1912 [Beobachter: Doz. Eisenmeier] Gleicheinstellung im Dunkelzimmer bei zweiäugiger Beobachtung auf 200 : 40 cm Objektdistanz). Eine als Übergleicheinstellung zu bezeichnende Reaktion wurde damals nicht beobachtet.

Es lag also eine Versuchsanordnung vor, bei der, ohne daß der Beobachter veranlaßt wurde, auf bestehende Entfernungsunterschiede zu achten, diese Entfernungsunterschiede in verschiedenem, zahlenmäßig feststellbarem Grade auf das Größenurteil zur Wirkung kamen: bei der Proportionaleinstellung, bei der die Gleichheit der Netzhautbilder das Bedeutsame ist, wurde eben nur nach der Größe des Netzhautbildes geurteilt, der (oft recht beträchtliche, z. B. 40 : 200 cm) Entfernungsunterschied kam überhaupt nicht zur Wirkung; bei der Merkeinstellung hingegen erschienen die gleichgroßen Netzhautbilder nicht mehr gleich, es wurde beim Betrachten des näheren Objektes durch irgendwelche Prozesse zentraler Art (sekundäre Motive der Tiefenlokalisation) der Maßstab des Gesehenen verkleinert, das nähere Objekt mußte größer als entfernungsproportional werden, um gleich zu erscheinen; bei der Gleicheinstellung endlich, die im Dunkelzimmer monokular nie erzielbar war, kam gewissermaßen der ganze Entfernungsunterschied zur Geltung, der an das Gesehene gelegte Maßstab entsprach den wirklichen Entfernungsverhältnissen, und die Flächen erschienen erst gleich, wenn sie es auch objektiv waren.

Man könnte diese Unterschiede in einem Satze zusammenfassen, mit welchem Holtz[26]) seine sorgfältigen Versuche „über den unmittelbaren Größeneindruck . . .“ abschließt: Zwei ungleich entfernte Gegenstände erscheinen bei gleichem Sehwinkel „um so eher gleichgroß, je schwieriger die Beurteilung der Entfernung ist“.

Außer den Unterschieden in der Größe der gleich erscheinenden Flächen, zeigten sich solche in der Präzision der Einstellung. Während manche Einstellungen auf Bruchteile von Millimetern genau gefordert wurden (die Flächen waren mit Noniusskala einstellbar), konnten bei ebenso sorgfältigen Beobachtern ein andermal Verschiebungen um ein Millimeter und mehr ohne Störung des Gleicheindruckes vorgenommen werden. Ich glaubte diese Verschiedenheiten in der damaligen Veröffentlichung (l. c. S. 513) auf persönliche Unterschiede in der Reaktionsweise der Beobachter zurückführen zu sollen; vielleicht drückt sich in

ihnen die ungleichgroße Eindringlichkeit der die Einstellung bewirkenden Motive aus.

Auf Grund dieser seinerzeit mitgeteilten Beobachtungen hielt ich es nicht für aussichtslos zu versuchen, ob sich durch eine Methode der Vergleichung von Flächen in verschiedener Entfernung Regelmäßigkeiten bei einem größeren Materiale einseitig schwachsichtiger oder einseitig blinder Personen feststellen lassen.

Die Untersuchungen wurden im Sommersemester 1913 in der Straßburger Augenklinik begonnen und im Studienjahr 1913/14 an der Prager deutschen Augenklinik fortgesetzt. Da sie infolge des Krieges vor ihrem Abschluß abgebrochen wurden, entschließe ich mich jetzt zu einer vorläufigen Mitteilung.

Die von Streißguth in Straßburg nach meiner Angabe hergestellte Versuchsanordnung stellt Fig. 1 dar. Eine auf vier Füßen ruhende 90 cm lange Schiene trägt einerseits die Kopfstütze, andererseits drei Stifte, deren obere Enden zur Aufnahme der verschiedenen Beobachtungsobjekte eingerichtet sind. Die feste Kopfstütze besteht aus einer verstellbaren Kinn- und einer ebensolchen Stirnstütze, mit deren Hilfe der Kopf jedes Beobachters so eingestellt werden kann, daß seine äußeren Augenwinkel mit den Spitzen zweier Marken in einer Geraden liegen. Die durch diese Marken bestimmte Gerade enthält den Nullpunkt für die Messung der Objektabstände: In 40, 60 und 80 cm von ihm stehen die Stifte für die Beobachtungsobjekte.

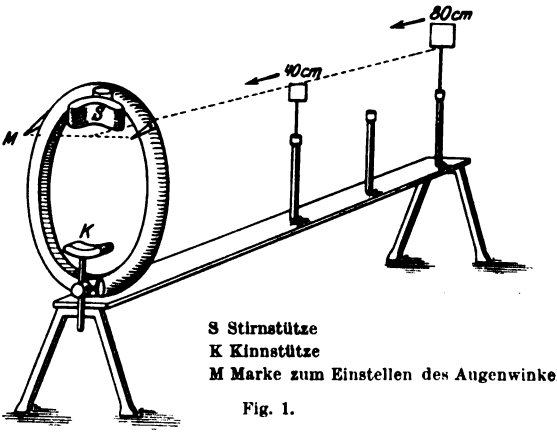

S Stirnstütze
K Kinnstütze
M Marke zum Einstellen des Augenwinkels

Fig. 1.

Als solche verwendete ich quadratische Täfelchen aus mattweißem Metall von 8, 9, 10 usw. bis 22 mm Seitenlänge. Sie waren auf dünnen aber festen Drähten angebracht. Wenn sie in die dazu eingerichteten oberen Stiftenden eingesetzt wurden, so lag ihr oberer Rand genau in der Höhe der durch die zwei Einstellmarken bestimmten Geraden (= Augenhöhe); nur die in das entfernteste (80 cm) Stiftchen einzusetzenden Täfelchen hatten einen längeren Fuß, so daß ihr unterer Rand genau in Augenhöhe lag (vgl. Fig. 1).

Durch diese Anordnung wird ermöglicht, daß der Beobachter die

beiden zu vergleichenden Gegenstände genau übereinander sieht. Die geringe seitliche Scheinverschiebung wirkt nicht störend.

Holtz (l. c.) hat gezeigt, daß vertikal übereinander oder horizontal nebeneinander erscheinende gesichtswinkelgleiche Objekte eher gleichgroß erscheinen als bei anderer Anordnung; Forster[27]) fand eine Tendenz, das auf den oberen Netzhautteilen Abgebildete kleiner zu sehen als das auf den unteren Netzhautteilen. Doch beträgt nach Guttmann[28]) dieser scheinbare Unterschied für eine Entfernung zwischen 25 und 36 cm nur $3^1/_2$—$3^2/_3\%$ bei einer Höhenabweichung von 40°. Bei den minimalen Höhenunterschieden an dem beschriebenen Apparate dürfte diese Fehlerquelle zu vernachlässigen sein.

Die Entfernung 80—40 cm entspricht einem Sprung der Akkommodation von $1^1/_4$ dptr auf $2^1/_2$ dptr, also einem Sprung von $1^1/_4$ Dioptrien, der in den früher zitierten Versuchen im Dunkelzimmer oft Merkeinstellung veranlaßte, besonders wenn das nächste Objekt, wie hier, näher als 66 cm vom beobachtenden Auge lag (l. c. S. 533). Überdies liegt dieses Gebiet im Bereiche der Hantierungen des täglichen Lebens und vieler Handwerke; innerhalb dieser Entfernungen liegt der „orthoskopische Bereich" Heines[29]), der Bereich, innerhalb dessen die Tiefendimension am wenigsten im Vergleiche zur Breitendimension unterschätzt wird.

Geringgradige Kopfbewegungen, die nach Helmholtz[30]), Cords (l. c.) u. a. große Bedeutung für das einäugige Tiefensehen haben, sind durch die Stirn- und Kinnstütze angeschlossen, könnten aber durch Abschrauben der Stützen freigegeben werden.

Die Untersuchung erfolgt bei Tageslicht, das vom Rücken des Beobachters einfällt, gegen einen beliebigen, jedoch nicht zu hellen oder gar blendenden Hintergrund. Der Beobachter soll die sekundären Motive des Tiefensehens verwerten können. Deshalb ist jede Abblendung der Schienen, der Stifte und Plattenfüße unterblieben: der Blick des Beobachters soll längs der Schiene zu dem Gegenstand gleiten können.

Der Versuchsleiter stellt zu Beginn der Untersuchung die äußeren Augenwinkel des zu Untersuchenden mit Hilfe von Kinn- und Stirnstütze in die von den zwei Marken gebildete Nullinie ein. Der Beobachter hat dann Kopfbewegungen sowie Sprechen zu vermeiden und beantwortet daher die wenigen Fragen des Versuchsleiters mit leicht zu vereinbarenden Handbewegungen für „größer", „kleiner" und „gleich".

Beim Zweiäugigen gibt die beschriebene Anordnung Anlaß zur Beachtung der Doppelbilder des eben nicht fixierten Objektes; in diesen Fällen wurden die Beobachter aufgefordert, erst „nur das obere" (fernere) und dann „nur das untere" (nähere) Viereck zu betrachten und konnten sodann, ungestört durch die Doppelbilder, ein Urteil über die scheinbaren Größenverhältnisse abgeben.

Nach mehrfachen Vorversuchen erwies es sich am besten, die Untersuchung folgendermaßen auszuführen. Auf dem 80 cm vom beobachtenden Auge (Augenpaar) entfernten Stift steht die Platte von 20 mm Seitenlänge. Die 10-mm-Platte wird auf den 40-cm-Stift gesteckt und der Beobachter gefragt, ob das neuerschienene untere Viereck dem oberen gleich und wenn nicht, ob es größer oder kleiner sei. Je nach der Antwort wird nun jene Platte gesucht, die gleich erscheint, wobei aber bei der ersten gleich erscheinenden nicht haltzumachen ist, da oft eine oder mehrere der folgenden ebenfalls gleich erscheinen können. Hat man so, von 10 mm ansteigend, die mit der 20-mm-Platte scheinbar gleichen Platten gefunden und im Versuchsprotokoll angemerkt, so beginnt man absteigend von 20 oder 22 mm in ähnlicher Weise.

Da der Beobachter mit dem Blick beliebig oft vom ferneren zum näheren Objekt und zurückwandern konnte, fielen die bei den Versuchen im Dunkelzimmer l. c. S. 526 auf die Richtung des einmaligen Akkommodationswechsels bezogenen Unterschiede kaum ins Gewicht.

Die Versuche am 60-cm-Stift dienen mehr zur Vervollständigung: Im Laufe der Untersuchungen hat sich gezeigt, daß die am 60-cm-Stift gefundenen Gleichungen gemäß dem geringeren Entfernungsunterschiede, geringere Unterschiede der scheinbar gleichgroßen Flächen von der Vergleichsfläche aufweisen als bei Prüfung auf 40 cm Entfernung; daher wurden in den späteren Versuchsreihen Einstellungen auf den 60-cm-Stift selten vorgenommen; ihre Bedeutung bei Simulationsverdacht wird weiter unten besprochen werden.

Bis zum Ende des Sommersemesters 1914, zu welcher Zeit die Untersuchungen wegen des Krieges unterbrochen wurden, hatte ich — von den Vorversuchen abgesehen — 90 Personen in über 600 Versuchen geprüft; hiervon waren

A. 17 Personen mit normalem zweiäugigen Sehen,
B. 39 Personen mit einseitig stark herabgesetzter bis fehlender Sehschärfe,
C. 34 Personen mit einseitigem Anophthalmus.

Wiederholte Untersuchungen in verschiedenen Zeitabständen wurden mit 12 Personen ausgeführt.

Die Versuchsprotokolle betrafen außer Name, Alter und Beschäftigung der Versuchsperson die Refraktion und etwaige Gläserkorrektur und die Sehschärfe; bei Normalen: ob ein- oder zweiäugig geprüft wurde; bei den andern: die Dauer der Sehstörung bzw. der Einäugigkeit und das etwaige Bestehen von Rentenansprüchen.

Der Einzelversuch wurde mit Tag- und Stundenangabe so verzeichnet, daß die Seitenlängen der dem entfernteren 20-mm-Quadrate scheinbar gleichen näheren Quadrate (auf dem 40-cm-

Stifte) erst bei aufsteigendem, dann bei absteigendem Vergleiche eingetragen wurden. Anmerkungen betrafen das Verhalten des Geprüften (ob geschickt oder ungeschickt, ungeduldig, gleichgültig, widerspenstig u. a.) sowie seine etwaigen Angaben, besonders über die durch seine Einäugigkeit bzw. einseitige Schwachsichtigkeit hervorgerufenen Störungen der Orientierung bei den Hantierungen des täglichen Lebens bzw. seines Berufes.

Zunächst galt es zu untersuchen, ob der eingangs erwähnte Gedanke praktisch durchführbar sei, aus dem Verhältnis zweier in verschiedener Entfernung gleichgroß erscheinender Flächen auf die Güte des räumlichen Sehens Schlüsse zu ziehen.

Hierzu dienten nach mehrfachen Vorversuchen die Versuche mit den 17 zweiäugigen Personen (Gruppe A).

Gruppe A.

Von den 17 Personen dieser Gruppe waren

1. 4 Emmetrope mit Sehschärfe beiderseits 1,0 oder darüber.

Sie hatten bei zweiäugiger Betrachtung folgende Gleichungen:

Josef G., 18 Jahre, Bierzapfer: **19—21**, d. h. die vordere Platte erschien der in doppelter Entfernung aufgestellten 20 mm messenden gleich, wenn sie ihrerseits 19, 20 oder 21 mm maß.

Anton H., 26 Jahre, Arbeiter: **19, 20.**

Dr. Alfred H., 27 Jahre, Arzt: **18—20.**

Dr. Adolf H., 28 Jahre, Arzt: **19.**

Dieselben Personen hatten bei einäugigem Beobachten folgende Gleichungen:

Josef G.: rechts **15—17**, links **14—17**,
Anton H.: „ **14—16**, „ **14—15**,
Dr. Alfred H.: „ **14—18**, „ **16**,
Dr. Adolf H.: „ nicht geprüft, links **12**.

Diese Zahlen bedeuten offenbar, daß bei diesen normalsichtigen Personen mit guter binokularer Tiefenwahrnehmung bei der zweiäugigen Flächenvergleichung der Entfernungsunterschied 40:80 cm vollständig zur Wirkung gelangt, so daß sie trotz der ungleichgroßen Netzhautbilder annähernd wirklich gleichgroße Objekte als gleich sehen: Gleichstellung. Sowie sie aber einäugig betrachten, kommen nur mehr die Motive der einäugigen Tiefenlokalisation zur Wirkung; diese sind, trotz der günstigen Versuchsbedingungen, lange nicht so eindringlich wie der unmittelbare Tiefeneindruck der Querdisparation; zwar ist die Netzhautbildgröße nicht allein maßgebend (sonst käme es zur Proportionaleinstellung **10** mm), aber ein kleineres Objekt erscheint gleichgroß („Merkeinstellung").

Noch ein Unterschied zwischen den einäugigen und den zweiäugigen

Beobachtungen ist beachtenswert. Während die letzteren bei allen 4 Beobachtern annähernd dieselben Gleichungen ergeben (zwischen 18 und 21 liegen alle Werte), schwanken die Werte bei einäugiger Beobachtung beim einzelnen Beobachter sowohl (Dr. Alfred H., einäugig, rechts 14—18), als insbesondere bei Gegenüberstellung der Gleichungen verschiedener Beobachter (zwischen 12—18). Das erstere dürfte einer Unsicherheit des Urteils (abgesehen von der an und für sich weniger eindringlichen Entfernungsvorstellung) zuzuschreiben sein; die Unterschiede zwischen den einzelnen Beobachtern wären vielleicht auf die ungleiche Verwertung der sekundären Motive der Tiefenlokalisation zu beziehen.

2. Die folgenden 4 Personen der Gruppe A hatten zwar beiderseits Emmetropie, aber nur auf einem Auge volle Sehschärfe, während das andere infolge von Hornhauterosionen, in einem Falle infolge von Regenbogenhautentzündung (bis zur Prüfung unbehandelt) etwas geringere Sehschärfe aufwies*).

Diese Personen hatten folgende Gleichungen:

Name	Beschäftigung	Alter	Sehschärfe	Gleichung	Sehschärfe	Gleichung	Zweiäugig
			rechts		links		
Ernst O.	Schüler	12 J.	1,0	nicht gepr.	0,6	nicht gepr.	**18,19,20,21**
Karl W.	Schüler	14 J.	0,2	nicht gepr.	1,0	**12—18**	**18**
Josef V.	Weber	18 J.	1,0	**19**	0,6	**16—21**	**19, 20** „präzise"
Aug. L.	Taglöhner (seit 3 Tagen links verbunden)	31 J.	1,25	**20**	0,4	**nicht gepr.**	**20**

Diese Gleichungen bestätigen das bei den vorigen Beobachtete: Zweiäugige Beobachtung führt zu annähernder oder genauer Gleicheinstellung. Diese ist allerdings in einem Falle (Ernst O.) unsicherer als bisher — vielleicht ist die einseitige Sehstörung schuld. Die auffallend hohen Werte (Josef V. und August L.) bei einäugiger Beobachtung werden weiter unten im Zusammenhange mit verwandten Fällen besprochen werden (S. 293).

3. Von den übrigen 9 Personen der Gruppe A sind 3 Hypermetrope und 6 Myope verschiedener Grade. Die Gleichungen des einen 24jährigen Hypermetropen (Krankenwärter) bieten nichts von den unter 1. angeführten Abweichendes. Der zweite Weitsichtige, ein 36jähriger Fabrikarbeiter, hatte an der rechten Hornhaut eine kleine Erosion,

*) Nach Prokopenko, l. c. S. 77, kann bei einseitig herabgesetzter Sehschärfe bis 0.1 noch Binokularsehen bestehen.

0,6 Sehschärfe, und seine Gleichung war bei zweiäugiger Beobachtung 19, also ähnlich den unter 2. angeführten Fällen. Der dritte, ein Arzt, an der Presbyopiegrenze (40 J.), beiderseits mehr als volle Sehschärfe, Refraktion Hypermetropie 1 dptr bds., hatte die auffallend niedrige Binokulargleichung: 16, 17 aufsteigend, 18, 17 absteigend. Er trug bei der Prüfung sein Glas von + 1 dptr; er hatte den Heringschen Fallversuch tadellos bestanden. Ich möchte vorläufig keine Deutung dieser Abweichung versuchen.

Die 6 Kurzsichtigen schließlich wiesen mit einer gleich zu erwähnenden Ausnahme Gleichungen mit geringerer Präzision und niedrigeren Werten auf, als in Gruppe A 1. beobachtet wurden, und das sowohl bei ein- als auch bei zweiäugigem Sehen.

Die niedrigsten Werte bei zweiäugiger Beobachtung hatte Georg M., Lehrer, 21 Jahre (rechts M 14, S = 0,6, links M 12 astigm., S = 0,6): **14—16.**

Die weitesten Schwankungen hingegen zeigte Viktor H., Bartpfleger, 41 Jahre (rechts M 6 astigm., S = 0,1, links M 4, astigm., S = 0,4): **17—21.**

Die Ausnahme betraf den Dr. Jaroslav K., 27 Jahre, Arzt, rechts myopischer Astigmatismus (— 2, 5 dptr ⊃ — 0,75 cyl. Achse 20°), aber S = 1,75, links dieselbe Sehschärfe bei Myopie 0,5 dptr; er ist ein geübter Schütze, war lange Assistent am histologischen Institut; seine Gleichung bei einäugigem Beobachten rechts und links betrug präzise 20, also so viel wie beim zweiäugigen Beobachten der normalen Emmetropen. Dieser Beobachter wurde übrigens ohne Glas geprüft, da er infolge seiner Anisometropie keines zu tragen gewohnt ist: Sein linkes Auge genügt ihm für das Sehen in der Ferne. Andere Myopen, ohne Glas geprüft, hatten nie derartige Gleichungen.

Auch dieser Fall wird weiterhin nochmals zu berühren sein. Hier sei nur vergleichsweise bemerkt, daß zwei andere Myope, ebenfalls Ärzte, 27 bzw. 29 Jahre alt, bei einäugiger Beobachtung die Werte **12** (M 1,75) und **13—15** (M 3) fanden: also „Merkeinstellung" mit stärkerer Annäherung zur „Proportionaleinstellung".

Die Wirkung des Vorsetzens verschiedener sphärischer Gläser wurde bei 6 Personen der Gruppe genauer geprüft, wovon 3 emmetrop, 2 kurzsichtig und 1 weitsichtig war.

Dabei zeigte sich, daß beim Emmetropen das Konvexglas und das Konkavglas eine solche Verschiebung der Gleichung beim ein- und zweiäugigen Beobachten bewirkt, daß sich die Werte von der Gleicheinstellung entfernen, wobei die Zahl der aufeinander folgenden gleich erscheinenden Flächen wächst. Die Kurz- und die Weitsichtigen verhielten sich ähnlich: Die höchsten Werte erschienen bei Beobachtung mit dem korrigierenden Glase. Ohne dasselbe verhielten sich Kurzsichtige höhern Grades wie Emmetrope mit vorgesetztem Konvexglas!

Ein kurzsichtiger Arzt (27 Jahre, beiderseits M 1,75) hatte binokular folgende Werte: unkorrigiert 15, 16, mit — 1 dptr 15—17, mit — 1,75 dptr: 16, 17. Also Besserung mit fortgesetzter Annäherung an die Vollkorrektur. (Diesen Einfluß der Vollkorrektion beobachtete auch Prokopenko l. c.)

Eine bemerkenswerte Veränderung der Angaben während der Prüfung zeigte

der unter Gruppe A 2 bereits angeführte, intelligente 12jährige Ernst O. Während seine binokulare Gleichung um 20 lag (vgl. S. 283), sank sie beim Vorsetzen von Konvexgläsern (2 dptr beiderseits) sofort auf 16, 17; mit Konkavgläsern (2 dptr) war die Gleichung 17—19, stieg aber während des Versuches langsam bis zu 20—21. Es scheint, daß der Knabe die künstliche Hypermetropie (wenn man so sagen darf) durch Akkommodation ausglich und daher sehr bald wieder die Gleicheinstellung erreichte.

Nach diesen Beobachtungen an 17 binokularsehenden Versuchspersonen kann man folgendes über die Versuchsanordnung sagen:

Bei regelrechtem zweiäugigem Sehen weichen die Gleichungen emmetroper und mancher weitsichtiger Beobachter von der Gleicheinstellung selten um mehr als 1mm ab; die Einstellungen sind präzise, so daß selten mehr als drei aufeinanderfolgende Größen Gleichungen geben. Dieselben Beobachter jedoch nähern sich bei einäugigem Beobachten, sowie beim Vorsetzen von ihrem Refraktionszustande nicht entsprechenden Gläsern der Proportionaleinstellung in sehr verschiedenem Grade, ohne sie jedoch im hellen Zimmer je zu erreichen. Geringgradige Herabsetzung der Sehschärfe eines Auges, sowie Hypermetropie ändert nichts an dieser Regel. Dagegen scheint Presbyopie und Myopie, sowie stärkere Herabsetzung der Sehschärfe die Binokulargleichung gegen die Proportionaleinstellung hin zu verschieben; höhere Grade von Sehstörung wirken besonders auf die Präzision der Einstellung ungünstig, so daß 4 und mehr aufeinanderfolgende Werte noch Gleichung geben. Auffallend war in einigen Fällen der hohe Wert der Monokulargleichung (bis zur Gleicheinstellung), worüber später zu sprechen sein wird (S. 293). Obzwar nur 8 Emmetrope binokular geprüft wurden, stellt die obige Zusammenfassung ein Normalverhalten des Zweiäugigen beim Beobachten am „Flächenvergleichapparat" dar, da mit diesen 8 Personen zum Teil in größeren Zeitabständen über 40 Versuche angestellt wurden, die jedesmal mit eindeutiger Sicherheit die gleichen Werte ergaben.

Daß die so gefundenen Werte etwas mit der Tiefenlokalisation zu tun haben, scheint mir aus der Stufenleiter von Proportional- bis Gleicheinstellung im Zusammenhalt mit den Umständen, bei denen diese Einstellungen erfolgten, hervorzugehen. Der Unterschied zwischen binokularer Tiefenwahrnehmung und monokularer Tiefenlokalisation ist gewiß nicht Ursache dieser verschiedenen Einstellungen, da einerseits bei einäugiger Beobachtung gelegentlich Werte auftreten, die sonst der zweiäugigen eigentümlich sind und anderseits korrigierte Kurzsichtige bei zweiäugiger Beobachtung Werte wie Emmetrope bei einäugiger geben, während doch bei sonstigen Prüfungen des zwei-

äugigen Sehens (Fallversuch!) der Kurzsichtige hinter dem Emmetropen nicht zurücksteht. Auch das Vorsetzen von nichtkorrigierenden schwachen Gläsern stört die binokulare Tiefenwahrnehmung nicht, wohl aber die Reaktion am Flächenvergleichapparat. Jedenfalls sind hier sekundäre Motive der Tiefenlokalisation im Spiele; welche und mit welchem Anteil jedes einzelne, das entzieht sich noch der Beurteilung. Die Werte der Gleichungen als Maß der Tiefenlokalisation zu verwenden, möchte ich nach den bisherigen Erfahrungen kaum wagen; doch dürfte ihre weitere Verfolgung auch dann von Interesse sein, wenn wir aus ihnen vorderhand nur einen Index der Wirksamkeit der Entfernungsunterschiede auf das Größenurteil ableiten, wozu uns das bisher Betrachtete wohl ein Recht gibt.

Ausgehend von der Tatsache, daß bei einäugigen Versuchen im Dunkelzimmer nach Ausschaltung aller sekundären Motive der Tiefenlokalisation Proportionaleinstellung auftritt, bei zweiäugigem Beobachten aber, im hellen Zimmer Gleicheinstellung, könnte man also den einen Fall (Unwirksamkeit des Entfernungsunterschiedes) mit EI (Index der Wirksamkeit des Entfernungsunterschiedes aufs Größenurteil) = 0, den andern als Normalreaktion mit EI = 1 charakterisieren. Die dazwischen liegenden Übergänge, die verschiedenen Merkeinstellungen, ließen sich dann darstellen als EI 0,1 bis 0,9.

Die Umrechnung der Quadratseitenlängen der scheinbar gleichen Flächen unseres Apparates in EI ist dank der gewährten Maße sehr einfach: da sich die Entfernungen wie 1 : 2 verhalten und das entferntere Quadrat ständig 20 mm Seitenlänge hat, entspricht das Quadrat mit 10 mm Seitenlänge EI = 0, das mit 20 mm EI = 1; die dazwischenliegenden Werte 11—19 entsprechen EI = 0,1—0,9, die Übergleicheinstellungen 21, 22 dem EI 1,1, 1,2 — wobei gleich zu bemerken wäre, daß diese letzteren nicht als günstiger im Vergleich zu EI = 1 aufzufassen sind. Werte unter 10 mm wurden im hellen Zimmer nie eingestellt; sie wären als Verkehrteinstellung (l. c. 522f.) mit negativem Vorzeichen: für 9 als EI = — 0,1, für 8 EI = — 0,2 zu charakterisieren.

Im folgenden soll nun das Verhalten von 73 praktisch Einäugigen vor dem Flächenvergleichapparate besprochen werden, von denen 39 einseitig hochgradig amblyop oder amaurotisch und 34 einseitig enucleiert oder exenteriert waren.

Gruppe B.

Unter 39 Untersuchungen an Personen mit einseitig stark herabgesetzter Sehschärfe (unter 0,1) wurde 26mal annähernde oder genaue Gleicheinstellung beobachtet; hievon aber handelte es sich nur 11mal um halbwegs präzise Gleicheinstellung, die übrigen 15

zeigten große Schwankungen und nahmen mehr als 3 aufeinanderfolgende Werte für gleich, waren also „unpräzise". Weitere 12 mit Merkeinstellung waren recht präzise bei ihren niedrigen Werten.

Was die Sehschärfe betrifft, so hatten

	Mit dem besseren Auge Sehschärfe = 1 oder mehr	Mit dem schlechteren Auge noch Formensehen	Einseitige Amaurose
von 39 Untersuchten	20	7	8
von 11 pr. gl. Einstellenden .	10	4	2

Das heißt, unter den Personen, welche annähernd so reagierten wie sonst der normale Zweiäugige, hatte ein im Vergleich zur Zahl aller Geprüften recht hoher Prozentsatz gute Sehschärfe auf dem bessern und noch Formensehen auf dem schlechtern Auge, dagegen bloß ein der Gesamtzahl entsprechender Prozentsatz Amaurose des schlechtern Auges. Also: bei Personen mit einseitig stark herabgesetzter Sehschärfe begünstigt gute Sehschärfe des sehenden Auges und erhaltenes, wenn auch ganz geringes Formensehen des schlechtern Auges das Auftreten präziser Gleicheinstellung („pr. Gl.").

In der Literatur findet sich häufig die Angabe, daß der Einäugige sich um so besser an seinen Zustand gewöhne, je jünger er ist und je länger die Einäugigkeit besteht. Wenn wir unsere Versuchspersonen nach diesen Gesichtspunkten gruppieren, so finden wir:

	1. Alter				
	bis 20 J.	20—30 J.	30—40 J.	40—50 J.	über 50 J.
von den überhaupt Untersuchten	13	4	9	6	7
von den pr. gl. Einstellenden . .	6	2	2	0	1

Es zeigt sich also in dieser Gruppe eine größere Prozentzahl „pr. gl." Einstellender unter den jugendlichen Personen (bis 30 Jahre) als unter den ältern (über 30 Jahren).

	2. Dauer der Schädigung				
	bis 10 Tg.	bis 20 Tg.	bis 1 Mon.	bis 6 Mon.	über 6 Mon.
von allen Untersuchten . .	5	3	6	15	10
von den pr. gl. Einstellenden	0	2	3	4	2

Es war demnach die lange Dauer der Schädigung (2 Fälle über 30, 2 Fälle über 40 Jahre praktisch einäugig!) nicht bestimmend für die pr. Gl.-Einstellung, im Gegenteil zeigte sich schon recht früh (zwischen dem 11. und 30. Tage) ein auffallend hoher Prozentsatz günstiger Werte.

Vergleichen wir die Gleichungen mit den Angaben der Geprüften über ihre subjektiven Beobachtungen bezüglich ihrer Orientierung im Raume, so finden wir unter den 39 Geprüften 8, die ihre Zufriedenheit aussprachen, 2 die das Gegenteil angaben; von den ersten 8 (verzeichnet mit der Anmerkung „subjektiv gut") sind drei im Verzeich-

nis der präz. Gleicheinstellung, die fünf übrigen stellten nicht „gleich", aber doch „präzise" ein; die zwei mit ihrem Raumsehen Unzufriedenen waren auffallenderweise präzise Gleicheinsteller; auf diesen scheinbaren Widerspruch wird noch zurückzukommen sein (vgl. S. 289).

Betrachten wir in gleicher Weise die 34 nach Enucleatio oder Exenteratio bulbi Einäugigen.

Gruppe C.

Von 34 Untersuchten zeigten 18 annähernde oder genaue Gleicheinstellung, hievon jedoch nur 4 eine halbwegs präzise Gleicheinstellung. Außerdem zeigten 4 Beobachter zwar Merkeinstellung, aber recht präzise Werte.

Nach der Sehschärfe geordnet, hatten

	volle oder höhere Sehschärfe	unternormale Sehschärfe
von allen Untersuchten	26	8
von den pr. Gl.-Einstellern	4	0

Nach dem Alter geordnet, entfielen

auf die Lebensjahre	bis 20	21—30	31—40	41—50	über 50
von den Untersuchten	11	9	9	3	2
von den pr. gl. Einstellenden .	1	1	1	1	0

Nach der Dauer der Schädigung geordnet, waren

einäugig seit	0 bis 30 Tg.	31 Tg. bis 2 Mon.	2—12 Mon.	1—5 J.	6—10 J.	11—20 J.	20—30 J.
von allen Untersuchten . .	3	3	6	8	6	5	3
von den präz. gl. Einstellenden	0	0	2	0	1	0	1

Auf Grund der Angaben über die Orientierungsfähigkeit bei den üblichen Hantierungen und im Berufe waren unter dieser Gruppe: 8 Zufriedene, 10 Unzufriedene. Bei beiden fand sich je ein präzise gleich Einstellender, bei den Zufriedenen außerdem noch 3 mit präziser Merkeinstellung.

Wenn wir das Verhalten der einseitig Enucleierten, bzw. Exenterierten (Gruppe C) mit dem der einseitig Amblyopischen bzw. Amaurotischen (Gruppe B) vergleichen, so finden wir

1. Eine der Einstellung des normalen Zweiäugigen gleiche Reaktion zeigten von 39 einseitig Amblyopischen bzw. Amaurotischen 11, dagegen von 34 einseitig Enucleierten nur 4. Da von den 11 „präzise gleich" Einstellenden der Gruppe B 9 Personen noch Lichtsinn, davon 4 noch Formensehen hatten, so ist die „pr. Gl.-Einstellung" als eine bei Einäugigen und einseitig Amaurotischen seltene Reaktion zu bezeichnen.

2. Die „pr. gl. Einstellenden" sind unter den einseitig Amblyopischen am häufigsten in den jugendlichen Lebensaltern; die einseitigen Anophthalmi ließen eine derartige Bevorzugung der jüngern Lebensalter nicht erkennen, was aber auch an der geringen absoluten Zahl der überhaupt pr. gl. Einstellenden Anophthalmi liegen könnte.

3. Die einseitig Amblyopen hatten zum Teil recht bald (nach 20 Tagen in 66%, 30 Tagen 50%) nach dem Eintritte der Schädigung die dem Verhalten des normalen Binokularsehenden entsprechende pr. Gl.-Einstellung; diese zeigte sich bei den Anophthalmi nicht bloß überhaupt seltener, sondern auch später, das erstemal frühestens nach 6, das zweitemal nach 9 Monaten.

4. Was die Angaben der Beobachter über ihre Raumbeherrschung bei den Handgriffen des täglichen Lebens oder ihres Berufes betrifft, so ist allerdings ein Zusammentreffen von zufriedenen Äußerungen mit pr. Gl.-Einstellung nicht regelmäßig, ja sogar selten; dieser Gegensatz aber findet sofort seine Aufklärung, wenn man bedenkt, daß von den 12 über ihre räumliche Orientierung Klagenden (2 der Gruppe B, 10 der Gruppe C) nicht weniger als 8 bereits Unfallrentenempfänger waren, bei den 4 andern Renten möglicherweise zu erwarten standen. Daß sie „schlecht sehen", wollten diese Leute ja niemanden einreden, nur daß sie „die Entfernungen nicht erkennen". Und die aufgetragene Vergleichung der Vierecke erweckte nicht den Verdacht einer Methode zur Prüfung ihrer Tiefenlokalisation: sie brauchten dabei nicht zu simulieren. Aber von ihrem Danebengreifen, unsichern Wassereinschenken, mühsamen Nadeleinfädeln u. dgl. sind sie zu erzählen gewöhnt und bringen diese Klagen — nicht immer begründete Klagen — bei dieser Gelegenheit jedenfalls wieder vor. Man wird also auf diese subjektiven Angaben um so weniger Wert legen dürfen, als vielfach Personen mit bedeutend ungünstigern Werten (allerdings meist präzise Einsteller!) meistens Leute ohne Rentenansprüche, ihrer Zufriedenheit mit ihrem räumlichen Sehen Ausdruck gaben. Immerhin ist es bemerkenswert, daß bei den Anophthalmi fünfmal so viel Unzufriedene waren, als bei den einseitig Schwachsichtigen.

Die folgenden Bemerkungen über die Gewöhnung an das einäugige Sehen werden sich teils auf die soeben besprochenen, teils auf weitere Beobachtungen an zwölf Personen stützen, die mehrmals, in Abständen bis zu vier Monaten untersucht wurden.

Das Problem der Gewöhnung des Einäugigen an seinen Zustand ist anfänglich weniger vom theoretisch-physiologischen Standpunkte, als aus praktischem Interesse wegen der Versicherungs- und Unfalls-

schädigungsbemessung studiert worden. Es ist trotz zahlreicher Veröffentlichungen heute noch durchaus nicht als geklärt zu bezeichnen.

Als die Unfallentschädigungsfragen an die Augenärzte herantraten, wurden die Einäugigkeit und die ihr gleichzusetzenden Zustände als eine recht bedeutende Störung aufgefaßt und die Betroffenen mit hohen Renten beteilt. Am meisten Geltung hatte lange Zeit die Schätzung Zehenders[31]) auf 33⅓%, während Jatzow[32]) 40%, Moore n[33]) 50% Rente für den einäugigen Arbeiter forderte, der mit dem erhaltenen Auge gut sieht. Später ermäßigten sich diese Rentenforderungen beträchtlich und zwar anscheinend mehr auf Grund lohnstatistischer Überlegungen als auf Grund der damals spärlichen optisch-physiologischen Untersuchungen über diese Frage. So ergab eine größere Lohnstatistik[34]), daß von 117 einäugigen Arbeitern nur 6 ihre Arbeit aufgegeben und nur 43 eine Lohnverminderung erlitten hatten, die übrigens im Mittel nur 16% des früheren Lohnes betrug (Bergwerkarbeiter). Andere Statistiken ergaben noch günstigere Werte, z. B. Magnus[35]) 9,57%. Doch schon 1892 versuchte Guillery[36]) mit physiologisch-optischen Methoden zu beweisen, daß Einäugige mit der Zeit erhebliche Sicherheit in der Entfernungsschätzung (als der am meisten durch den Verlust des anderen Auges gestörten Funktion) gewinnen können. Seither ist der Begriff der „Gewöhnung an den einäugigen Zustand" immer populärer geworden. Magnus[35]) fand auf Grund von Lohnberechnungen, daß diese „Gewöhnung" zwischen zwei Monaten und zwei Jahren nach der Beschädigung eintritt; in diesem Sinne empfiehlt Groenouw[37]) anfänglich eine höhere Rente (33%), die nach ein bis höchstens eineinhalb Jahren herabzusetzen wäre (auf 20%), da dieser Zeitraum bei den meisten Menschen genüge, um die „optischen Konsequenzen der Einäugigkeit zu überwinden". Unter diesen Konsequenzen verstanden die meisten Autoren die Aufhebung der binokularen Tiefenwahrnehmung, unter der Überwindung das Besserwerden der einäugigen Tiefenlokalisation. Zeeman (l. c.), welcher das Sehen der Einaugigen sorgfaltig analysierte, ist ebenfalls der Meinung, daß von den Unterschieden zwischen ein- und zweiäugigem Sehen (Helligkeitsdifferenzen, Sehschärfenunterschiede, Fixationssicherheit, Gesichtsfeldverlust, Tiefensehen) dieses letztere vor allem Beachtung verdiene, da die zwei ersten Unterschiede keine großen sind, die Sicherheit der Fixation bei einaugigem Sehen von ihm nicht schlechter als bei zweiaugigem gefunden wurde und der Gesichtsfeldverlust ein unabänderliches Minus bedeutet. Worin aber die fragliche Besserung gerade auf dem Gebiete der Tiefenlokalisation besteht, darüber sind die Autoren nicht einig. Helmholtz[38]) sprach die Ansicht aus, daß hauptsächlich die durch Körperbewegungen bedingten Veränderungen des Retinabildes dem Einaugigen richtige Anschauungen von den körperlichen

Formen der Umgebung verschaffen; diese parallaktischen Verschiebungen bei Kopfbewegungen hält denn auch Stock[39]) für das Mittel des Einäugigen, die Entfernungen beurteilen zu lernen. Best[40]) legt besonders Gewicht auf die Ausnützung der Parallaxe und der bekannten Objektgrößen. In älteren Arbeiten wurde als das besserungsfähige Mittel der einäugigen Tiefenlokalisation in Anlehnung an die Donderssche Auffassung das Muskelgefühl [Moses[41])], beziehungsweise das „fein ausgebildete Bewußtsein der Bewegungsinnervation" (Guillery l. c.) bezeichnet, Pfalz[42]) erwähnt die monokulare Parallaxe und das monokulare Akkommodations- und Konvergenzgefühl. Die große Mehrzahl der Beobachter hebt den Einfluß des Alters hervor. Jugendliche sollen den fraglichen Zustand der Angewöhnung leichter erreichen, als Personen, die in späteren Jahren ein Auge verloren. [Wagenmann[43]), Nuel[44]), Cords[45]) u. a.] Dieser Umstand wird wieder mit dem Einflusse der Akkommodation auf die Gewöhnung an das einäugige Tiefensehen erklärt [van Eysden[9])].

Von den genannten Motiven, deren bessere Ausnützung eine Besserung der Tiefenlokalisation gewährleisten soll, sind Parallaxe und Objektgröße jedenfalls die unbestrittensten. Die Bedeutung der Akkommodation, noch mehr des „monokularen" Innervationsgefühles, ist bei dem gegenwärtigen Stande der Sinnesphysiologie mit Vorsicht zu bewerten.

In praktischer Hinsicht hat übrigens der Apparat von Pfalz, seit der ersten Demonstration beim Naturforschertag in Düsseldorf 1898 rasch Verbreitung und Anhänger gefunden, da mit seiner Hilfe wirklich Unterschiede zwischen Personen, die an das einäugige Sehen gewöhnt waren und solchen, die noch nicht diesen Zustand erreicht hatten, feststellbar zu sein schienen. [Axenfeld[46]), zur Nedden[47]) u. v. a.]

Mit der Zeit aber ergaben sich Schwierigkeiten, welche viele Autoren an der Brauchbarkeit des Pfalzschen Apparates, ja an der Brauchbarkeit überhaupt jeder Methode zum Nachweise der fraglichen Gewöhnung zweifeln ließen. Man berief sich z. T. auf frühere Versuche z. B. Grußendorfs[6]), welcher mit seinem empfindlichen Nadelapparat keine Unterschiede zwischen seit langer und seit kurzer Zeit Einäugigen gefunden hatte, Hilckers[14]), der ebenfalls die Angewöhnung an den einäugigen Zustand bestritt, allerdings mit einer Methode, der Hillebrand[63]) die Zuverlässigkeit abspricht. Auch v. Grohmann[48]) war schon 1897 auf Grund klinischer Erfahrung ein Gegner der Annahme einer Gewöhnung an den einäugigen Zustand. Über längere Benützung des Pfalzschen Apparates berichtete 1908 Wolters[15]) und kam zu dem Schlusse, daß der Apparat zur Feststellung einer erlangten besseren Tiefenschätzung unbrauchbar sei. Auf der Tagung

der südwestdeutschen Augenärzte in Freiburg 1912 erklärte Wagenmann[49]), daß er den Apparat zwar benütze, daß aber durch denselben allein keine sicheren Anhaltspunkte zu gewinnen seien. Zeeman[3]) kritisiert in einer sehr sorgfältigen Untersuchung über das Sehen der Einäugigen die durch den Pfalzschen Apparat gewonnenen Ergebnisse und meint, daß vielfach die Besserungen der Werte des Beobachters lediglich einer Gewöhnung an den Apparat, nicht an die Einäugigkeit entsprechen. Ähnliche Ergebnisse berichtet Schweitzer[18]), der ebenfalls fand, daß Besserungen nach Wiederholung der Versuche in kurzen Abständen vorkommen können. Zu dieser Frage der Gewöhnung an den Apparat wäre zu bemerken, daß auch bei anderen Versuchsanordnungen eine solche aufzutreten scheint, wie in den Fädenversuchen Arrers[50]), wo einzelne Versuchspersonen schon in der zweiten Versuchsreihe die Werte der ersten überholten. Im Gegensatz hierzu steht eine Bemerkung Poppelreuters[51]), der der Wiederholung des Versuches nur bei der zweiäugigen Ausführung eine Verstärkung des Tiefeneindruckes zuschreibt, während beim einäugigen Beobachten die Wiederholung den Eindruck abschwächte. Was dagegen die mögliche Gewöhnung an die Einäugigkeit betrifft, so fand Verwey[52]) in seinen sorgfältigen Versuchen keinen Einfluß der Übung und meint, man müsse zum Nachweise der Gewöhnung Apparate verwenden, welche mehr die wirklichen Verhältnisse nachahmen als sein Kantenapparat.

Spätere Beobachter lehnen fast durchweg die Verwendbarkeit des Pfalzschen Apparates ab [Rübel[17]), Stuelp[19]), Fischer[53])], oder sprechen sich überhaupt gegen die Brauchbarkeit von Apparaten zu dem erwähnten Zwecke aus [Goetze[22]), Eppenstein[54])].

Diese Ansicht war auch die herrschende auf der Versammlung der rheinisch-westfälischen Augenärzte in Düsseldorf 1914[55]). Die meisten Redner erklärten den Pfalzschen Apparat für unzulänglich, die Untersuchung durch andere Behelfe ergänzungsbedürftig, so zur Nedden, der früher Anhänger der Methode war, Quint, der andere Mittel zur Feststellung der Gewöhnung an die Einäugigkeit erprobt hat, ähnlich wie Jung und Perlia. Hertel erklärt geradezu, man könne die Entscheidung der eingetretenen Gewöhnung an den einäugigen Zustand eher dem Arbeitgeber als bei den verfügbaren Methoden dem Arzte überlassen. Damit wären wir wieder bei der Ansicht Magnus' (l. c. S. 71) angelangt, der auch Cramers[56]) Stellungnahme entspricht.

Wenn ich in den Versuchen am Flächenvergleichapparat auch nach einer etwa nachweisbaren Besserung der EI Einäugiger und einseitig Schwachsichtiger gesucht habe, so geschah das in dem Bewußtsein,

daß die Zwischenzeiten zwischen den ersten und letzten Untersuchungen sehr kurz waren und daß auch die Zahl der Untersuchten keine zu allgemeinen Schlüssen berechtigende Größe erreichte.

Wenn mit dem beschriebenen Apparate eine Gewöhnung an das einäugige Sehen festgestellt werden kann, so muß sie sich in einer Präzise-Gleich-Einstellung oder der Annäherung an eine solche ausdrücken.

Suchen wir zunächst in den Protokollen der 17 binokularsehenden Personen der Gruppe A nach pr. Gl.-Einstellung bei einäugiger Prüfung. Wir finden sie in den oben (S. 283f.) bereits als auffallend bezeichneten vier Fällen. In allen vier Fällen liegt die Annahme nahe, daß der Untersuchte nicht zum erstenmal einäugig sieht, sondern dies schon einige Zeit zu tun gewohnt war.

1. Der 28jährige Arzt Dr. Jaroslav K. (anisometrop, bei starker Konvergenz wich sein emmetropes Auge nach auswärts ab; hatte als Assistent eines histologischen Institutes sehr viel mikroskopiert, geübter Schütze — beiderseits monokular präzise EI = 1) hatte offenbar seit Jahren das einäugige Sehen geübt.

2. Der 18jährige Weber Josef V. (mit dem rechten Auge pr. 19, ein andermal 18 aufstgd., 19 abstgd.) hatte über dem linken Auge seit mehreren Tagen wegen Iritis einen Verband.

3. und 4. Der 31jährige Taglöhner August L. (mit dem rechten Auge EI = 1) und der 36jährige Fabrikarbeiter Karl L. (mit dem linken Auge 19, 20, 21) trugen beide das andere Auge wegen Erosio corneae verbunden.

Auffallend bleiben immerhin bei den zwei letzten die nach nur dreitägigem Verbundensein beobachteten hohen Werte.

Unter den Personen mit einseitiger Amblyopie oder Amaurose sind solche, die 3, 5, 8 und 10 Tage nach dem Eintritt der Schädigung geprüft wurden; aber erst der 17 Tage nach der Verletzung untersuchte 51jährige Steinmetz Adam R. und der ebenso lange nach seiner Verletzung zuerst untersuchte 16jährige Wagnerlehrling Albin F. geben pr.-Gl.-Einstellung. Die nächsten Intervalle betragen 18, 21, 24 Tage; erst wieder bei den einen Monat nach der Verletzung Untersuchten finden sich 2 pr.-Gl.-Einsteller. Bei den weitern liegt die Verletzung bzw. zwei, drei, vier, viereinhalb Monate und 16 Jahre (zweimal) zurück.

Gar bei den Enucleierten und Exenterierten war der am frühesten präzise gleich Einstellende sechs Monate nach der Operation; die nächsten Intervalle sind neun Monate, 10 Jahre und 30 Jahre.

Betrachten wir nun die wiederholten Versuche an 12 Personen. In 6 Fällen wurden Besserungen bei wiederholter Untersuchung gefunden.

Besserung des EI.

Versuchsperson	Alter	Visus des sehenden	Visus des verlorenen Auges	Wieviel Tage nach der Beschädigung untersucht	EI
H., Steinklopfer . . .	41 J.	1,0	Handbew. vor dem Auge	1. 7 Tage 2. 21 „	0,3 0.9—1.2
F., Metallpresser . .	28 J.	1.0	Handbew. vor dem Auge	1. 30 Tage 2. 74 „	0.7—0.9 1.0
K., Bahnarbeiter . .	48 J.	1.0	Exenteratio bulbi	1. 16 Tage 2. 116 „	0.6—0.7 0.8—0.9
Z., Schüler	9 J.	1.0	Enucleatio bulbi	1. 60 Tage 2. 120 „	0.5—0.6 0.7—0.9
H., Schüler	11 J.	1.5	Fingerzählen in $^1/_2$ m	1. 126 Tage 2. 153 „	0.7—1,1 0.8—0.9
D., Bäuerin	45 J.	0.5	Enucleatio bulbi	1. 60 Tage 2. 158 „	0.2—0.4 0.4—0.7

Die früheste Besserung trat 21 Tage nach der Beschädigung auf; die Hälfte der Gebesserten waren einseitige Anophthalmi; eine besondere Bevorzugung der jüngern Jahrgänge fällt nicht auf; einmal äußert sich die Besserung in Zunahme der Präzision unter Rückgang des EI von der Übergleich-Einstellung zur annähernden Gleicheinstellung.

Die übrigen Personen, bei denen eine Besserung nicht festgestellt werden konnte, standen ebenso lange in Beobachtung wie die Gebesserten (bis 4 Monate). Sie hatten alle auf dem sehenden Auge Sehschärfe mindestens 1,0, das beschädigte Auge war bei keinem amaurotisch oder operativ entfernt, eines hatte noch gutes Formensehen; bei drei von ihnen waren allerdings die EI-Werte von vornherein hoch.

Es zeigten sich also bei Untersuchung mit dem Flächenvergleichapparate bei einer Anzahl der Beobachter, die aus irgendeinem Grunde längere Zeit einäugig zu sehen genötigt waren, Besserungen des EI oder wenigstens der Präzision der Einstellung. Diese Besserung tritt nach bisweilen wenigen Tagen, oft nach Monaten in Erscheinung und ist in unsern Fällen kaum in sichere Beziehung zu setzen mit Alter, Beruf und Sehschärfe der Versuchsperson. Bei jahrzehntelang dauernder Einäugigkeit fanden sich bisweilen trotz guter Sehschärfe niedrige Werte des EI und geringe Präzision der Einstellung.

Ich habe den Eindruck, daß solche Personen im Unfallversicherungsverfahren sehr ungerecht behandelt würden, wenn man allen Einäugigen, wie manche für richtig halten (20. 21. 22), nach einer bestimmten Zeit

dieselbe Rente zuerkennen wollte. Es scheint eben doch große Unterschiede zu geben in der Art, wie sich die verschiedenen Verletzten mit ihrer einäugigen Tiefenlokalisation behelfen. Eigentümlichkeiten, die einstweilen nicht klar zu fassen sind, hindern anscheinend bei einer Anzahl von Einäugigen die bessere Wirkung der sekundären Motive der Tiefenlokalisation, die bei andern in verschiedener, oft auffallend kurzer Zeit nach der Beschädigung sicher eintritt. Allerdings hatten wir bisher kein Mittel, diese bessere Ausnützung der sekundären Motive der Tiefenlokalisation festzustellen, geschweige denn zu messen. Die Apparate von Pfalz[4]), Perlia[57]) und ähnliche scheinen nach mehrfachen eingehenden Untersuchungen (vgl. S. 291 f.) theoretisch und praktisch diesem Zwecke nicht zu entsprechen. Vielleicht könnte der oben beschriebene Apparat seine Verwendbarkeit in dieser Richtung erweisen; meine bisherigen, aus äußern Gründen leider noch unvollständigen Erfahrungen sprechen dafür. Allerdings müßten die Beobachtungen an einer größeren Menge Einäugiger fortgesetzt werden, wenn aus den bisher aufgedeckten Regelmäßigkeiten feste Regeln abgeleitet werden sollen. Jedenfalls trifft den Apparat nicht der von Zeeman (l. c.) allen frühern Apparaten zur Prüfung der einäugigen Tiefenlokalisation gemachte Vorwurf, daß sie nicht die Funktion des Auges, sondern eher die Intelligenz des Beobachters prüfen, indem bessere Angaben keiner Besserung der Tiefenlokalisation entsprechen müssen, sondern Gewöhnung an den Apparat bedeuten können. Eine Meinung, die auch Schweitzer ausspricht (l. c.). Denn abgesehen davon, daß der größte Teil der in unsern einäugigen Versuchen günstig reagierenden Personen nicht durch Intelligenz den übrigen Beobachtern überlegen schien, ist eine Gewöhnung an den Apparat schon darum wenig wahrscheinlich, weil der Beobachter entweder nicht weiß, worauf es eigentlich ankommt, oder wenn er es auch weiß, keine andern Anhaltspunkte zur Erkennung der wirklich gleichgroßen Vergleichsfläche hat als eben jene sekundären Motive der Tiefenschätzung, deren Einwirkung ja geprüft werden soll.

Soll der Apparat für praktische Zwecke verwendbar sein, so muß er auch die Möglichkeit der Simulation ausschließen oder doch einschränken können. Solange der Untersuchte nicht weiß, was der Apparat bezweckt, wird er, wenn er gute Sehschärfe hat und zugibt, kaum Schwierigkeiten machen, da er beim völligen Fehlen jeder auf Entfernungen bezüglichen Frage, die Flächenvergleichung nicht als Methode zur Untersuchung seiner Tiefenlokalisation verdächtigen wird. Tut er das trotzdem, so wird er kaum von selbst die kleinsten Quadrate als gleich bezeichnen, eher durch schwankende Angaben den Arzt irrezuführen suchen. Kennt aber der Simulant die Normalreak-

tion, so wird er sich allerdings bemühen, die Gleicheinstellung zu vermeiden (möglichst kleine Quadrate dem entfernteren gleichsetzend) und sehr unpräzise einzustellen.

Folgende Momente wären zu beachten, um Simulation auszuschließen.

Die Vorversuche haben ergeben, daß die am 60-cm-Stifte (vgl. S. 281) gewonnenen Werte zwischen der Gleicheinstellung und den Werten des 40-cm-Stiftes liegen.

So stellte ein emmetroper 29jähriger Arzt bei einäugiger Prüfung ein:
auf dem 40-cm-Stift: monokular **14**, binokular **18**.
auf dem 60-cm-Stift: monokular **17**, binokular **19—20**;
ein 27jähriger Arzt mit Myopie 1.75 stellte ein:
auf dem 40-cm-Stifte: einäugig **12**, zweiäugig **16**,
auf dem 60-cm-Stifte: einäugig **16**, zweiäugig **19**.

Es wird also bei auffallend niedriger Gleichung und Simulationsverdacht der 60-cm-Stift mit zu verwenden sein. Sind die so gefundenen Werte nicht etwas höher als die am 40 cm-Stifte, so ist absichtliches Kleinwählen der angeblich scheinbar gleichen Flächen wahrscheinlich. Je kleiner übrigens der EI auf 40 cm Entfernung ausfiel, desto deutlicher dürfte sein Ansteigen in 60 cm werden (vgl. oben: 12 zu 16!).

Ferner ist zu beachten, daß meistens bei aufsteigender Vergleichung (mit der vorteilhaft begonnen wird) die Gleichung oft um eine Einheit tiefer einzutreten pflegt als bei absteigender. Ein derartiges Verhalten macht also nicht simulationsverdächtig.

Dagegen erschien bei den sicher unbeeinflußten Personen meiner Vorversuche nie beim Aufsuchen der Gleichung eine zwischen scheinbar gleichen Werten liegende Einheit ungleich. Geringe Präzision heißt, daß vier, ja fünf aufeinanderfolgende Größen gleich erscheinen; das wurde beobachtet; daß aber z. B. 14 gleich erscheint, 15 größer, 16 kleiner, 17 gleich — das habe ich (in demselben Einzelversuch) stets nur bei — Rentenempfängern beobachtet.

Bei Beobachtung dieser Tatsachen wird man gröbere Simulation in den meisten Fällen ausschließen können. Bei Kenntnis der Versuchsgrundlagen wird allerdings ein geschickter Schwindler imstande sein, den Arzt irrezuführen.

Zusammenfassung.

Mit einer Versuchsanordnung, die den Beobachter zur Beachtung und Beurteilung der vorhandenen Entfernungsunterschiede überhaupt nicht veranlaßt, fanden sich deutliche, zahlenmäßig feststellbare Unterschiede zwischen der Reaktion normal binokular Sehender und der Reaktion bei einäugiger Beobachtung.

Die typische Reaktion des Einäugigen — der übrigens die Reaktion des kurzsichtigen, des schwachsichtigen und des alterssichtigen Zweiäugigen ähnelt — liegt zwischen der Gleicheinstellung des binokular Sehenden und der nur bei einäugiger Betrachtung im Dunkelzimmer erzielbaren Proportional- (Netzhautbildgrößen-)Einstellung.

Da bei dieser letzteren nur die Größe des Netzhautbildes für den Größeneindruck maßgebend ist und die Entfernungsunterschiede wirkungslos bleiben, bei der Gleicheinstellung dagegen der Entfernungsunterschied in vollem Ausmaße zur Geltung kommt, kann man aus den dazwischenliegenden Merkeinstellungen auf eine dem Werte und der Präzision der Einstellung entsprechend wechselnde Einwirkung des Entfernungsunterschiedes auf das Größenurteil, wohl durch die sekundären Motive der Tiefenlokalisation, schließen.

Tatsächlich zeigen einzelne Einäugige und auch Zweiäugige bei einäugiger Beobachtung Werte, die sich in verschiedenem Grade der Reaktion des Zweiäugigen nähern, ja sie erreichen.

Während also die mit dem Gesichtseindruck gegebene binokulare Tiefenwahrnehmung betreffs Feinheit und Schnelligkeit unersetzlich ist, scheinen die sekundären Motive der Tiefenlokalisation beim einäugigen Sehen gelegentlich eine Einwirkung der Entfernungsunterschiede auf das Größenurteil zu bedingen, die hinter der bei zweiäugigem Sehen nicht zurücksteht. Welche Umstände dies begünstigen, wäre näher zu untersuchen. Dabei wären den einzelnen sekundären Motiven etwa entsprechende Anteile an dieser Einwirkung wenn möglich gesondert zu prüfen, was diesmal nicht versucht wurde, und auch dem etwaigen Einfluß der Akkommodation ein besonderes Augenmerk zuzuwenden, da die einen ihre Mitwirkung bei der einäugigen Tiefenlokalisation behaupten [Wundt[58]), Pannum[59]), Arrer[50]), Landois[60]), Rivers[61]), Quidor[62]), van Eyden[9]], die anderen mit guten Gründen entschieden bestreiten [Hillebrand[63]), Bourdon[64]), Cords[24])].

Einseitig Schwachsichtige reagieren besser, wenn das schlechtersehende Auge noch Formensehen hat. Auch die Jugendlichen scheinen im Vorteil gegenüber den Älteren — wenigstens bei den Amblyopen — doch scheint die Dauer des Zustandes geringen Einfluß auf eine Besserung der Ausnützung der sekundären Motive zu haben. Die ungünstigsten Werte zeigen die einseitig Amaurotischen und Anophthalmi; auch bei ihnen wirkte gute Sehschärfe des erhaltenen Auges günstig.

Die Methode könnte mit Rücksicht auf die wichtige Frage der Gewöhnung an die Einäugigkeit praktisch verwertet werden. Simulation ließe sich bei solchen Untersuchungen ziemlich gut ausschließen.

Für die gütige Erlaubnis, bei diesen Untersuchungen das Material der Straßburger bzw. Prager deutschen Augenklinik zu verwerten, sowie für das der Arbeit entgegengebrachte Interesse bin ich meinem damaligen Chef, Herrn Geh.-R. Prof. Hertel, sowie meinem gegenwärtigen Chef, Herrn Prof. Elschnig, zu ergebenstem Danke verpflichtet.

Literaturverzeichnis.

Die Literaturangaben machen keinen Anspruch auf Vollständigkeit, da mir gegenwärtig nur meine bis zum Kriegsausbruche 1914 gesammelten Auszüge zur Verfügung stehen.

1. Greeff, Untersuchungen über das binokulare Sehen. Zeitschr. f. Psychol. u. Physiol. der Sinnesorgane **18**, III. 1891.
2. Pickert, Untersuchungen mittels des Heringschen Fallversuches. Inaug.-Dissertation. Göttingen 1893.
3. Zeeman, W. P. C., Das Sehen der Einäugigen. Klin. Monatsbl. f. Augenheilkunde **41**, 657. 1912.
4. Pfalz, Ein verbessertes Stereoskoptometer. Klin. Monatsbl. f. Augenheilk. **45**. 1907.
5. Prokopenko, Einiges über das Tiefenschätzungsvermögen bei Anisometropen. Archiv f. Augenheilk. **76**, I, 69. 1914.
6. Grussendorf, Untersuchungen über den binokularen Schakt bei Aphakie. Inaug.-Dissert. Göttingen 1899.
7. Schmidt-Rimpler, 71. Naturforscher-Vers. Ref. Wien. Med. Wochenschr. **43**. 1899.
8. Köllner, Die Tiefenwahrnehmung einseitig Myopischer. Archiv f. Augenheilkunde **75**, 40. 1913.
9. van Eyden, Bedeutung der Akkommodation für das monokulare Tiefensehen. Inaug.-Dissert. Utrecht 1913.
10. Wundt, Beiträge zur Theorie der Sinneswahrnehmungen. 1862.
11. Perlia, 33. Vers. rhein.-westfäl. Augenärzte. Ref. Klin. Monatsblätter **52**. 509. 1914.
12. Hering, In Herrmanns Handbuch der Physiologie, III, 1, 415.
13. Helmholtz, Handbuch, I. Aufl., S. 650.
14. Hilcker, Versuche über die Fähigkeit der Schätzung nach der Tiefendimension. Inaug.-Dissert. Marburg 1889.
15. Wolters, Einiges über die Bewertung der Einäugigkeit usw. Inaug.-Dissert Rostock 1908.
16. Cords, Bemerkungen zur Untersuchung des Tiefenschätzungsvermögens. Zeitschr. f. Augenheilk. **30**, 1. 1913.
17. Rübel, Vereinigung südwestdeutscher Augenärzte. Klin. Monatsbl. f. Augenheilkunde **52**, 124. 1914.
18. Schweitzer, Über die Grenzwerte bei Untersuchung am Pfalzschen Apparate. Archiv f. Ophthalmol. **86**. Heft 2. 1913.
19. Stuelp, Über den Nachweis der Gewöhnung an die Einäugigkeit. Ärztl. Sachverst.-Ztg. 1914, Heft 42.

20. Hertel, Vers. südwestdeutscher Augenärzte 1913. Klin. Monatsbl. 1913.
21. zur Nedden, Ärztl. Sachverst.-Ztg. 1914, Heft 7; Klin. Monatsbl. f. Augenheilkunde **52**, 922. 1914.
22. Goetze, Zur Frage der Gewöhnung an die Einäugigkeit. Inaug.-Dissert. Rostock 1914.
23. Kries, In Helmholtz, Handbuch, III. Aufl., S. 315.
24. Cords, 33. Vers. rheinisch-westfäl. Augenärzte. Ref. Klin. Monatbl. f. Augenheilkunde **52**, 505. 1914.
25. Ascher, Zur Frage nach dem Einfluß von Akkommodation und Konvergenz auf die Tiefenlokalisation usw. Zeitschr. f. Biol. **62**, 508. 1913.
26. Holtz, Über den unmittelbaren Größeneindruck bei künstlich erzeugten Augentäuschungen. Göttinger gel. Nachr. 1893, S. 163.
27. Foerster, Jahresbericht der schles. Ges. Med. Sekt. XXXVII.
28. Guttmann, Zeitschr. f. Psychol. u. Physiol. der Sinnesorgane **32**, 333. 1903.
29. Heine, Über Orthoskopie. Archiv f. Ophthalmol. **51**, 563. 1900.
30. Helmholtz, Handbuch III. Aufl., S. 635.
31. Zehender, Über den zahlenmäßigen Ausdruck der Erwerbsfähigkeit. Klin. Monatbl. f. Augenheilk. 1889, S. 265, 531.
32. Jatzow, Bestimmungen des Prozentsatzes der Erwerbsfähigkeit. Naturf.-Ärzte-Verein Köln. 1889.
33. Mooren, Sehstörungen und Entschädigungsansprüche. Düsseldorf 1891.
34. Statistik über die einäugigen Arbeiter usw. Monatsschr. f. Unfallheilk. **6**, 7. 1894.
35. Magnus, Die Einäugigkeit in ihren Beziehungen zur Erwerbsfähigkeit. Breslau 1895.
36. Guillery, Entschädigungsansprüche Einäugiger. Klin. Monatsbl. f. Augenheilkunde 1892, S. 206.
37. Groenouw, Anleitung zur Berechnung der Erwerbsfähigkeit bei Sehstörungen. Wiesbaden 1896.
38. Helmholtz, Handbuch, III. Aufl., S. 625.
39. Stock, Dittrichs Handbuch der ärztlichen Sachverständigentätigkeit. IV. 2, S. 276. 1911.
40. Best, Die Untersuchung der Tiefensehschärfe. 38. Ber. der ophthalmol. Ges. Heidelberg 1912.
41. Moses, Über den Grad der Erwerbsfähigkeit nach Verletzungen eines Auges. Inaug.-Dissert. Breslau 1889.
42. Pfalz, Zur Stereoskoptometrie. Klin. Monatsbl. f. Augenheilk. **50**, 101. 1911.
43. Wagenmann, Graefe-Saemisch, Handbuch der Augenheilkunde, S. 266, 272.
44. Nuel, Über den Einfluß des Alters usw. bei Verlust eines Auges. Soc. Belg. d'Ophth. 26. Novbr. 1906. Ref. Klin. Monatsbl. f. Augenheilk. **45**, 234.
45. Vers. d. rhein.-westfäl. Augenärzte 1914. Klin. Monatsbl. f. Augenheilk. **52**, 505. 1914.
46. Axenfeld, Internation. Kongreß. Luzern 1904, S. 113f.
47. zur Nedden, Anleitung zur Begutachtung von Unfällen des Auges. Wiesbaden 1911.
48. von Grohmann, Über den gegenwärtigen Stand der Unfallentschädigungsfrage usw. Zeitschr. f. prakt. Ärzte 1897, Nr. 17, 20, 21.
49. Wagenmann, Vereinigg. südwestd. Augenärzte 1912. Ref. Klin. Monatsbl. f. Augenheilk. **1**, 85. 1913.
50. Arrer, Über die Bedeutung der Konvergenz- und Akkommodationsbewegungen usw. Wundts phil. Stud. VIII. 1898.
51. Poppelreuter, Raumphysiologie. Zeitschr. f. Psychol. u. Physiol. der Sinnesorgane **58**, 254. 1911.

52. Verwey, Das Tiefensehen mittels einäugiger Parallaxe. Ned. Tijdschr. v. Geneesk. **2**. 1908—1909.
53. Fischer, Monatsschr. f. Unfallheilk. u. Invalidenwesen 1914, **2**.
54. Eppenstein, Die Tiefenschätzung und ihr Verlust als Unfallsfolge. Ärztl. Vers. Marburg. 4. Februar 1914. Ref. Zbl. f ges. Ophth. **1**, 259.
55. Ref. Klin. Monatsbl. f. Augenheilk. **52**, 508ff. 1914.
56. Cramer, Verletzungen und Erkrankungen des Auges usw. Begutachtung; im Handbuch der Unfallserkrankungen II, 1.
57. Perlia, R., Ein vereinfachtes Stereoskoptometer. Klin. Monatsbl. f. Augenheilk. **50**, 492. 1914.
58. Wundt, Über den Einfluß der Akkommodation auf die räumliche Tiefenwahrnehmung. Zeitschr. f. rat. Med. **8**, 108. 1859.
59. Pannum, Physiologische Untersuchungen über das Sehen mit zwei Augen. Archiv f. Ophthalmol. **5**, 1. 1859.
60. Landois, Lehrbuch der Physiol., 8. Auflage.
61. Rivers, On the apparent size of objects. Mind. 1896, S. 78.
62. Quidor, Etude stéréoscopique. Annal. d'oculistique. **142**, 26. 1909.
63. Hillebrand, Über das Verhältnis von Akkommodation und Konvergenz zur Tiefenlokalisation. Zeitschr. f. Psychol. u. Physiol. der Sinnesorgane **7**, 144. 1893.
64. Bourdon, Perception de l'espace. Paris 1902, S. 236ff.

(Aus der Universitäts-Augenklinik Berlin
[Direktor: Geh. Med.-Rat Prof. Dr. E. Krückmann].)

Ein Mikrophthalmus congenitus mit Membrana pupillaris persistens corneae adhaerens und anderen Anomalien.

Von
Privatdozent Dr. **W. Meisner**,
Assistent der Klinik.

(Mit 2 Tafeln.)

Das Studium der Entwicklungsgeschichte des Auges hat die verschiedenen Mißbildungen dieses Organs unserem Verständnis näher gebracht; andererseits hat die Untersuchung mißbildeter Augäpfel vielfach Aufklärung über die normale Genese ergeben. Wenn die klinische Beobachtung nur in seltenen Fällen fördern kann, so ist die anatomische Untersuchung von bedeutend größerem Wert. Diese konnte ich in folgendem Falle ausführen, über den hier kurz berichtet werden soll.

Anfang 1912 wurde die 2jährige Frieda S. von ihrer Mutter in die poliklinische Sprechstunde unserer Klinik gebracht, das linke Auge sollte nach Aussage der Mutter ständig schmerzhaft sein, das Kind sei weinerlich und deute bei Befragen auf dieses Auge.

Bei der Untersuchung wurde ein mäßiger Grad von Mikrophthalmus links festgestellt. Die Hornhaut war matt, in ihrem Zentrum die tieferen Schichten, in den peripheren auch die oberflächlich gelegenen, getrübt. Ein Einblick ins Innere war nicht möglich. Die Bindehaut der Lider und des Bulbus war leicht gerötet, eine Betastung des Auges war undurchführbar, da die Kleine jeden Versuch energisch abwehrte. Durch das Fehlen der konsensuellen Reaktion rechts wurde Amaurose links festgestellt. Das rechte Auge war normal.

Dieser Zustand soll schon seit der Geburt, die ohne Kunsthilfe und normal verlief, ziemlich unverändert bestanden haben.

Im übrigen war die Kleine wohlgebildet und ihrem Alter entsprechend körperlich und geistig entwickelt. Es war das einzige Kind. Beide Eltern sind nach Angabe der Mutter gesund und ohne Mißbildungen, solche sind auch in der Verwandtschaft nicht bekannt.

Nachdem die Kleine eine Zeitlang beobachtet war und der Zustand sich nicht veränderte, wurde das linke Auge entfernt.

Das Präparat wurde in Zenker fixiert, in steigendem Alkohol gehärtet und in Celloidin eingebettet. Eine kleine untere Kalotte wurde gekappt. Die Netzhaut war durch den Schnitt noch nicht getroffen, so daß der Glaskörperraum noch nicht eröffnet war. An der Innenwand der Kalotte ließ sich auch mit Lupenbetrachtung nichts Abnormes erkennen. Der Bulbus wurde in horizontale Linienschnitte von 15—20 μ Dicke zerlegt und diese mit Hämatoxylin-Eosin, nach van Gieson und mit molybdänsaurem Hämatoxylin nach Held gefärbt.

Der Augapfel ist im ganzen verkleinert. Es fielen an ihm makroskopisch betrachtet weder abnorme Prominenzen noch Einziehungen auf. An den Schnitten gemessen beträgt sein größter Durchmesser in der Horizontalen 13 mm, in der Sagittalen 10 mm (normal 19 : 18 mm beim Neugeborenen).

Die Hornhaut besitzt ihre regelmäßige Wölbung und normale Oberfläche. Das Epithel besteht aus dem normalen Plattenepithel mit schönen hohen Basalzellen, die nur in der Peripherie, wo sie sehr zahlreich und dicht gedrängt liegen, ihre gewöhnliche Gestalt und Anordnung verloren haben. Dort sendet das Epithel Zapfen und Schläuche in die Tiefe in einer Ausdehnung, wie man es sonst nicht sieht. Ferner schiebt sich von der Sclera her eine sich schnell verschmälernde Schicht von Gefäße führendem Bindegewebe subepithelial vor (Arcus embryonalis). Dieser reicht am Hornhautrande stellenweise nach hinten bis zur Iriswurzel, verjüngt sich aber sehr schnell nach dem Hornhautzentrum zu. Dort liegt unter dem Epithel eine schmale Gewebslage, die zahlreiche Bindegewebskerne, aber nur wenig Fasern enthält. Eine Bowmansche Membran ist stellenweise zu sehen, aber nicht regelmäßig ausgebildet. Diese Verhältnisse ändern sich auch in den weiteren Schnitten nicht wesentlich, nur schiebt sich stellenweise ein homogener schmaler Streifen Hornhautgewebes, das aber breiter ist als die Bowmansche Membran, zwischen die unterste Epithelschicht und die darunterliegende soeben erwähnte Kernlage. Die Hornhautlamellen selbst erscheinen kürzer und schmaler als sonst, in ihren Zwischenräumen ist die Zahl der Hornhautkörperchen bedeutend vermehrt, was besonders in den hinteren Lagen hervortritt. Die Descemet und ihr Endothel sind überall normal ausgebildet, bis auf das Zentrum, wo besondere, später im Zusammenhang zu besprechende Verhältnisse herrschen. Der Kammerwinkel ist von scleralen Bälkchen begrenzt, die sich stellenweise noch eine kurze Strecke auf die Iriswurzel fortsetzen. Das uveale Gerüstwerk tritt im Kammerwinkel zurück. Ein Schlemmscher Kanal fehlt völlig. Stellenweise bemerkt man dort kleine venöse Gefäßlumina.

Die Sclera ist in ihrem Gefüge normal, sie ist vorn am dünnsten und verdickt sich ziemlich gleichmäßig nach hinten zu; in der Mitte zwischen beiden Extremen mißt sie etwa 1 mm. Die ganze Form des Bulbus ist an den Horizontalschnitten, wie sich auch aus den anfangs angegebenen Maßen ergibt, im horizontalen Durchmesser breiter als im sagittalen.

Die hintere Kammer ist schmal, aber sie reicht wegen der stark verkleinerten Linse (s. später) weit bis zur Mitte.

Ciliarkörper (uvealer Teil) und Aderhaut sind (infolge der Härtung) von der Lederhaut abgelöst, nur etwa im hinteren Fünftel in der Umgebung der Papille liegt die Chorioidea an. Sie ist wohlgebaut, das Stroma vielleicht zellreicher, als normal.

Die Netzhaut liegt der Aderhaut nirgends an, und zwar bestand dieser Zustand schon intra vitam, wie aus der zwischen beiden Häuten sich befindlichen eiweißhaltigen Flüssigkeit, in der auch einzelne Zellen suspendiert sind, hervorgeht. Eine genauere Beschreibung der Retina folgt später im Zusammenhang, wir müssen uns zunächst noch mit den Verhältnissen am vorderen Augenabschnitt beschäftigen.

Bei Schnitt 15 beginnt temporal neben dem Zentrum der dort noch peripher getroffenen Iris eine Wucherung der retinalen Schichten der Iris, die sich etwa halbkreisförmig in das Mesoderm einwühlen und die ersten Sphincterbündel erraten lassen. Einige Schnitte weiter findet sich nasal eine genau gleichartige Stelle; zwischen beiden entwickelt sich dann deutliches Sphinctergewebe. Mit dem geringer werdenden Gehalt an Pigment geht eine Streckung der Kerne einher, so daß die Zellen den Charakter epithelialer Muskelzellen annehmen. Pigmentierte Fortsätze strahlen vom Pigmentepithel zwischen die einzelnen Muskelbündel aus. Vom Schnitt 30 an wird das Mesoderm im Zentrum der Iris stärker, es erhebt sich

dort in einem stumpfen Höcker gegen die Hornhauthinterwand. Letztere zeigt ungefähr entsprechend ihrer Mitte eine kleine Prominenz, die noch von Descemet und Endothel überkleidet ist, aber darunter zahlreichere Kerne aufweist als die übrige Hornhaut. Der Vorsprung hat eine breite Basis und wird in den folgenden Schnitten immer größer. Bald hören Descemet und Endothel an seinem Rande auf, an der höchsten Stelle des Höckers begegnen wir einer seichten Eindellung. Die Lamellen der Hornhaut biegen sich neben, vor und unterhalb des Höckers wieder nach der Peripherie zurück, so daß entsprechend der Mittellinie in den hintersten Hornhautschichten ein Wirbel entsteht, der auch noch ganz kurze unregelmäßige Lamellen mit zahlreichen Kernen aufweist. Bald zeigen sich ihnen aufgelagert in dem Defekt von Descemet und Endothel zarte, teils pigmentierte, teils unpigmentierte feinverzweigte Bindegewebszellen und -fasern, sowie Blutgefäße. Aus diesen Bestandteilen ist dann der eigentliche Höcker zusammengesetzt. Die pigmentführenden Zellen gleichen ganz den mesodermalen Chromatophoren der Iris und auch das übrige Gewebe zeigt übereinstimmend den Charakter des zarten zierlichen mesodermalen Gewebes dieser Membran: Die korrespondierend gelegenen Zapfen von Hornhaut und Iris nähern sich in den folgenden Schnitten einander und in Schnitt 40 erscheinen beide vereinigt. Während diese Brücke zwischen Hornhaut und Iris anfangs nur schmal ist, verbreitert sie sich in den folgenden Schnitten immer mehr und nimmt in ihren breitesten Partien an der Iris etwa das mittlere Fünftel ein (s. Taf. XXXVI, Fig. 1). Bei Schnitt 100 ist die Verbindung zwischen Hornhaut und Iris wieder unterbrochen, in Schnitt 145 ist auch kein Sphinctergewebe mehr zu finden und die Irisvorderfläche erscheint etwa normal geformt. Die Vorderkammer muß also nicht die Form einer Kugelkalotte, sondern etwa eines um die Gewebsverbindung zwischen Hornhaut und Iris gelegenen nach dem Kammerwinkel zu geschärften Ringes haben. Bei Schnitt 100 sind auch Descemet und Endothel wieder normal. Aber nicht nur das Irismesoderm, sondern auch das Epithel wächst zentral nach vorn zu einem breiten Höcker aus, so daß es das vor ihm gelegene Mesoderm vorzutreiben scheint. Diese Vortreibung ist aber auch erheblich mächtiger, als es etwa seiner Vordrängung durch das Epithel entspräche.

Das in die Vorderkammer vorspringende und eine Strecke weit Hornhaut und Iris verbindende Gewebe besitzt völlig die Struktur und enthält alle Bestandteile des mesodermalen Anteils der Iris. Es nimmt ferner genau das Zentrum der Iris ein, indem es in seiner Lage nach allen Richtungen dem Sphincter entspricht. Wir müssen es also als Membrana pupillaris ansprechen. Sie ist aber nicht durchweg solide, vielmehr enthält sie sowohl an ihrer Basis, wo sie kontinuierlich in das Irisgewebe übergeht, wie in dem die Vorderkammer durchziehenden Teil, größere und kleinere Hohlräume (s. Taf. XXXVI, Fig. 1). Auch die Gefäße sind z. T. obliteriert; es ist also wohl nicht daran zu zweifeln, daß sich in ihr gewisse Rückbildungsvorgänge abspielen. In dem mesodermalen Gewebe von Iris und Pupillarmembran finden sich ganz vereinzelte eosinophile Zellen. Jegliche Anzeichen einer noch bestehenden oder abgelaufenen Entzündung fehlen aber völlig sowohl im vorderen wie — vorweg bemerkt — hinteren Bulbusabschnitt. An der Oberfläche der Pupillarmembran liegen wie bei der Iris die Stromazellen in regelmäßiger und dichterer Anordnung, eine Bildung, die man als Endothel oder richtiger als vorderes Stromablatt bezeichnet hat. Dasselbe meint auch wohl Vassaux[1]), wenn er von einer „einfachen epithelialen Bekleidung" der Pupillarmembran spricht (s. Taf. XXXVI, Fig. 1).

Es geht nun aus dem Gesagten schon hervor, daß von einer richtigen Pupille nicht geredet werden kann. Ihre Stelle läßt sich nach dem Auftreten des Sphincters leicht ermitteln. Wir finden dort keine Unterbrechung im Irisgewebe, wohl aber

noch mehrfache Anomalien. Bis zum Schnitt 60 zieht das Pigmentepithel der Iris ununterbrochen von einer Iriswurzel zur andern. Davor liegt in der mittleren Partie der Regenbogenhaut der Sphincter. Von Schnitt 65*) bis 100 ist das Epithel in der Mitte durchbrochen, von 70—90 auch der Sphincter. Doch wird trotzdem keine Pupille frei, weil das Mesoderm der Iris bzw. der Pupillarmembran ohne Unterbrechung die Lücke der epithelialen Gebilde bogenartig überbrückt.

In diese Lücke schiebt sich die Linse ein, die zum Teil vor, zum Teil hinter der Ebene des Pigmentepithels liegt (s. Taf. XXXVI, Fig. 2). Schnitt 95 (Linse liegt nur noch hinter der Irisebene). Sie ist hochgradig deformiert, die Kapsel mehrfach defekt und zusammengerollt. Man trifft Kapselbestandteile schon auf mehreren Schnitten an, bevor die eigentliche Linsensubstanz getroffen wird, vielfach sogar an Stellen, die mit dem Hauptteil der Linse gar nicht kontinuierlich zusammenhängen, so z. B. mitten im Mesoderm der Iris bzw. Pupillarmembran (s. Taf. XXXVI, Fig. 1) und hinter dem Pigmentepithel seitlich der „Pupille", zwischen ihr und den langausgezogenen Ciliarfortsätzen, sowie ferner in einem hinter dem Pigmentepithel befindlichen Mesoderm, dessen Verhalten sogleich noch näher besprochen werden soll (s. Taf. XXXVI, Fig. 2). Die Hauptmasse der Linse liegt aber in der oben geschilderten Weise in dem Bereich der „Pupille" zum größten Teil dahinter, zum kleineren Teil davor. Auch hier finden wir keine regelmäßige Schichtung von Linsenfasern, sondern eine homogene körnige oder krümelige Masse, deren größere Bestandteile mehr Kreisform annahmen, etwa analog den Morgagnischen Kugeln bei Katarakt oder den scheiben- und blasenähnlichen Gebilden bei einer Cataracta secundaria. Ein regelmäßiges Linsenepithel ist an keiner Stelle zu finden, dagegen haben einige der bläschenförmigen Gebilde einen wandständigen Kern ähnlich wie Fettzellen, entsprechen also wohl abnorm ausgewachsenen Linsenzellen. Homogene Linsenmassen ohne oder mit teilweise einhüllender kapselartigen Membran sieht man noch mehrfach in dem Gewebe hinter der Iris liegen, teils ohne, teils im Zusammenhang mit der Hauptmasse der Linse; ihre Substanz färbt sich mit Eosin gleichmäßig rot.

Es hört ferner der Sphincter nicht in der Fluchtlinie des Pigmentepithels auf, sondern er schlägt sich am „pupillaren" Rand desselben auf beiden Seiten hakenförmig noch eine Strecke weit nach hinten um (s. Taf. XXXVI, Fig. 2). Mit ihm dringt auch gefäßführendes Mesoderm nach hinten und bildet dort eine oben und unten ziemlich geringe, in den mittleren Schnitten umfangreichere, Gefäße führende, lockere Bindegewebsmasse von der gleichen Zusammensetzung, wenn auch von etwas dichterer Struktur als das Mesoderm der Iris und Pupillenmembran. Auch läßt sich an beiden Seiten eine Kommunikation der Gefäße mit denen der Iris durch die Pupille hindurch nachweisen. In dieses Gewebe eingebettet liegen die Hauptlinse und die Mehrzahl der Linsenreste. Vereinzelt sind auch Zonulafasern nachzuweisen, die von dem sehr weit vornliegenden retinalen Corpus ciliare und den zum Teil auf die Irishinterfläche verschobenen, in die Länge gezogenen Ciliarfortsätzen ausgehen.

Mit dem Mesoderm hinter der Iris stehen im innigen Zusammenhang retinale Gewebsmassen, die schon ziemlich früh in den nach unten gelegenen Schnitten auftauchen, schnell zunehmen und bei Schnitt 105 die Papille erreichen. Sie bringen von dort ein arterielles und ein venöses Gefäß mit, die als direkte Fortsätze der Zentralgefäße des Opticus erscheinen und zahlreiche Blutkörperchen enthalten. An der Papille und im hintersten Teil des Glaskörperraumes ist es nur ein relativ schmaler Strang retinalen bzw. gliösen Charakters, der die Gefäße enthält, nach vorn zu entfaltet er sich breit und auch die Gefäße verzweigen sich vielfach. Sie durchsetzen mit feiner gliöser Hülle umkleidet den seitlichen und vorderen Glaskörperraum und legen sich zum Teil an die Limitans interna der

*) Dieser Schnitt ist in Fig. 1 wiedergegeben.

seitlichen Netzhaut bzw. die peripheren dicht zusammengedrängten Fasern des Glaskörpers. Eine zweifellos sichere Kommunikation dieser Gefäße mit denen des wandständigen Netzhautgewebes habe ich nicht gefunden, doch dringen sie zum Teil tief in dasselbe ein (Taf. XXXVII, Fig. 3, Schnitt 150). Auch der sonst von der Wand abgelöste Glaskörper bleibt an diesen Stellen im innigen Zusammenhang mit der Netzhaut. Im übrigen zeigt der mittlere Strang der Netzhaut eine wirr gliöse Faserung und zahlreiche unregelmäßig gelagerte Kerne, deren Identifizierung mit bestimmten zelligen Netzhautelementen nicht immer möglich ist. Zum größten Teil sind es sicherlich gliöse Kerne, wie aus ihrem Zusammenhang mit den gliösen Fasern und Membranen hervorgeht, ein Teil zeigt aber auch in der Anordnung Ähnlichkeit mit den Körnerschichten der Netzhaut. Es finden sich ferner die von v. Hippel, Seefelder, Fleischer u. a. des öfteren beschriebenen „Rosetten", die hier oft ein Gefäß umgeben. Diese Zellen werden von den meisten Autoren von der äußersten Kernschicht der Retina, den Stäbchen- und Zapfenkernen abgeleitet, so daß also diese Elemente in der mittleren Netzhautpartie angenommen werden können, andere leiten sie von Gliazellen ab. Die bindegewebigen Fasern stehen alle in unmittelbarem Zusammenhange mit den Gefäßscheiden. Verbindungen zwischen den Gefäßen der mittleren Retinafalte zu den Gefäßen des Mesoderms hinter der Iris und damit zu Irisgefäßen, habe ich trotz sorgfältiger Durchmusterung der Serien nicht feststellen können, obwohl beide Gewebe sich sehr innig aneinander lagern. Eine Kommunikation zwischen den Gefäßen des Netzhautstranges von Pupille zu Linse und den Gefäßen einer Membrana vasc. lent., wie sie in der Fötalzeit regelmäßig angetroffen wird, kann also nicht nachgewiesen werden. Wohl aber findet sich ein schmaler gefäßführender Strang von Netzhautgewebe, der von der bisher beschriebenen Partie zur Netzhaut der temporalen Seite zieht. Ferner weist der mittlere Netzhautteil zahlreiche Hohlräume auf, die von gliösen Membranen abgeschlossen sind. In diesen und dem Glaskörperraum finden sich hier und da freie Zellen (Gliazellen?). Hohlräume und Glaskörperraum sind von zarten Fasern durchzogen, deren Kreuzungsstellen sich als feine Punkte abheben, und sind von einem feinkörnigen oder feinfädigen, kaum sichtbaren Inhalt erfüllt (s. Taf. XXXVII, Fig. 3).

Der Nervus opticus findet sich an normaler Stelle und ebenso die Papille (Taf. XXXVII, Fig. 4). Am Sehnerv fällt eine Verbreiterung der bindegewebigen Septen und der Kernreichtum der verschmälerten sog. nervösen Säulen auf. Die letzteren bestehen in der Hauptsache aus den reihenartig angeordneten Gliazellen, sodann aus relativ spärlichen Fasern. Letztere dürften gleichfalls rein gliöser Natur sein. Sie anastomosieren untereinander, strahlen meist gerade aus zur Limitans interna, nur wenige entfalten sich in der Papille seitlich, inserieren aber auch hier größtenteils deutlich an der Grenzmembran.

Der Opticus geht noch eine kurze Strecke weit geschlossen ins Bulbusinnere hinein, ehe er sich zur Netzhaut entfaltet (Taf. XXXVII, Fig. 4). In diesem Abschnitt wird er außen beiderseits von teils pigmentierten, teils unpigmentierten epithelialen Zellen (Pigmentepithel oder Gliazellen) begrenzt (s. Taf. XXXVII, Fig. 5). Ich erinnere daran, daß zu einer gewissen Entwicklungszeit das Pigmentepithel sich am Foramen sclerae noch auf eine kurze Strecke auf die Außenseite des inneren Netzhautblattes umschlägt (bzw. dort die ursprünglichen epithelialen Zellen des inneren Blattes als solche noch länger sich erhalten). Die Retina zieht nur wenig divergierend von der Papille nach vorn, um etwa an der Grenze zwischen ciliarem und mittlerem Drittel jederseits die Hinterfläche der Iris bzw. dort entspringende Ciliarfortsätze zu erreichen. Sie ist in toto abgehoben, Risse fehlen, zwischen ihr und dem Pigmentepithel befindet sich eine leicht körnige, geronnene, spärliche Zellen enthaltende Flüssigkeit. Die Netzhaut erscheint viel zu straff gespannt, um der Chorioidea und dem Pigmentepithel angelegen zu haben. Sie ist durchweg verdickt, die Innenseite zeigt zahlreiche regellose Vorsprünge und Einziehungen. Die regelrechten

drei Kernreihen sind nur hier und da zu erkennen, stellenweise besteht ihre Struktur aus einem ziemlich regellosen Durcheinander von Kernen und Fasern. An andern Orten lassen sich aber wenigstens die Körnerschichten identifizieren, wenn auch nicht entfernt in der gewöhnlichen Regelmäßigkeit, die äußere ist noch verhältnismäßig am besten ausgeprägt. Stäbchen und Zapfenaußenglieder sind nirgends zu finden, vielmehr sieht man nach außen von der oben beschriebenen, oft mehrfachen Kernreihe der äußeren Körner eine etwa halb so breite, strukturlose, körnige Schicht, auf die oft nach außen noch eine mehrfache Schicht rein epithelial angeordneter Gliazellen folgt, in der Fasern sehr zurücktreten, ähnlich den an der Papille beschriebenen. Die Zwischenkörnerschicht fehlt stellenweise ganz. Ganglienzellen sind sehr spärlich, degeneriert, ohne deutliche Fortsätze. Nie stehen sie so dicht, daß sie eine richtige Reihe bilden. Vielfach finden sich auch Rosetten. Eine Fovea ist nicht aufzufinden. Die in der Netzhaut vorhandenen Fasern kennzeichnen sich durch ihren Ansatz an Limitans interna oder externa oder Membranbildung fast durchweg als Gliafasern. Nervöse Faserelemente lassen sich mit Sicherheit nicht feststellen. Das Bild ist in den vorderen Partien kaum anders. Gefäße sind zahlreich zu finden, namentlich in der vorderen Netzhaut und zwar haben dort die Gefäße eine zum Netzhautverlauf senkrechte Richtung (radiär zum Bulbus). Über die Einstülpungen der Limitans interna und der Glaskörperfasern in die Netzhaut an den Stellen, wo Gefäße aus dem Glaskörperraum dagegen vordringen, ist schon berichtet (s. Taf. XXXVII, Fig. 3). Erwähnenswert ist noch das völlige Fehlen einer Pars plana retinae im größten Teil des Bulbus. Die vordersten Partien der Netzhaut grenzen nicht an den uvealen Ciliarkörper, sondern an die Hinterfläche der Iris oder die dort befindlichen Ciliarfortsätze. Sie bestehen nicht aus epithelialen Zellen, sondern aus einem Gemenge von Kernen und Fasern.

Das Pigmentepithel ist zum Teil an der Aderhaut haftengeblieben, zum Teil infolge der Fixierung etwas abgehoben. Es bleibt in Größe und Ausbildung seiner Elemente hinter einem normalen Pigmentepithel sehr zurück. Kleine Zapfen und Wärzchen springen netzhautwärts vor.

Der Glaskörper hat sich meist von der Netzhaut etwas zurückgezogen, seine Faserung ist besonders am Rande deutlich verdichtet. Hier und da sieht man in ihm Gliazellen und in seinem vorderen Teil die bereits erwähnten Gefäße (Taf. XXXVII, Fig. 3), deren Zusammenhang mit denen der mittleren Netzhautfalte sich in den Serienschnitten verfolgen läßt. Durch diese bereits besprochene Falte wird der Glaskörperraum in einen temporalen und in einen nasalen Teil geteilt, die oben und unten, hinten oben und unten besonders breit miteinander kommunizieren.

Kurz zusammengefaßt finden wir bei einem Mikrophthalmus mäßigen Grades, der einem 2jährigen Individuum ohne sonstige nachweisbare Mißbildungen entstammt, folgendes: An der Hornhaut sieht man einen Arcus embryonalis und einen zentralen Defekt von Descemet und Endothel. Die Pupillarmembran persistiert in großer Ausdehnung und ist diesen zentralen Partien der Cornea adhärent. Die Iris enthält alle meso- und ektodermalen Teile. Die kataraktöse Linse ist in mehreren nicht miteinander zusammenhängenden Stücken nachweisbar, der Hauptrest liegt etwa an normaler Stelle; diese Teile sind in gefäßführendes Bindegewebe vom Charakter des Irisstromas vor und hinter dem Irisdiaphragma eingeschlossen. Dahinter findet sich retinales Gewebe, das durch einen die Vasa hyaloidea enthaltenden Strang mit der Papille zusammenhängt. Die Netzhaut ist von unregelmäßiger Struk-

tur, liegt dem Pigmentepithel nicht an, enthält spärliche Ganglienzellen und keine sicheren Nervenfasern. Der Sehnerv besteht aus Gliazellen und -fasern. Zeichen von Entzündung fehlen.

Wie ist dieser Befund zu erklären und wie reiht er sich anderen bekannten Bildern ein?

Die allgemeinen Verhältnisse des Bulbus zeigen einen Mikrophthalmus, dessen Maße die Hälfte der Dimensionen eines normalen Auges der gleichen Altersstufe um ein geringes übersteigen. Erwähnenswert ist hierbei, daß bei der im großen und ganzen erhaltenen normalen Form des Augapfels der horizontale Durchmesser den sagittalen nicht unbeträchtlich übertrifft. Dieser Umstand ist wohl auf die Entwicklung der mittleren Retinafalte zurückzuführen, die den Glaskörper zu größerer Breitenentwicklung zwang und vielleicht auch durch ihren engen Zusammenhang mit dem hinter der Linse gelegenen Mesoderm das Längenwachstum zu hindern vermochte. Ein Mikrophthalmus ist in der Mehrzahl der Fälle mit einem Kolobom vergesellschaftet. Daher wird mit Recht auch die Ursache des Kleinerbleibens des Augapfels von v. Hippel und Seefelder meist in den gleichen Störungen gesucht, die ein Kolobom herbeiführen. So sagt Seefelder[2]) „daß das Kolobom die weitaus häufigste Begleiterscheinung und nicht bloß das, sondern die weitaus häufigste Ursache des Mikrophthalmus ist".

„Die Entstehung eines Koloboms ist es (loc. cit. S. 652), welche die Entwicklung des Mikrophthalmus einleitet. Wie dieses, so ist der M. mit Kolobom in erster Linie auf die abnorme Persistenz des Mesoderms in der fötalen Augenspalte zurückzuführen, durch diese werden zwei weitere Vorgänge eingeleitet, welche zur direkten Ursache der abnormen Kleinheit des Augapfels werden. Das sind erstens: die Entwicklung von reichlichem Mesodermgewebe im Glaskörperraum und zweitens die Duplikaturenbildung der Retina und die daraus resultierenden Verwachsungen dieser Falten, sowohl unter sich als mit dem Mesoderm und mit der Linse, lauter Vorgänge, welche die für die Größenzunahme des Augapfels außerordentlich wichtige reguläre Entwicklung des Glaskörpers verhindern. Die mangelhafte Entwicklung des Glaskörpers (= Gerüst und Flüssigkeit) ist auch die Ursache des Mikrophthalmus ohne nachweisbares Kolobom. Sie ist hier wie dort auf die abnorme Entwicklung von mesodermalem Bindegewebe im Augeninnern und auf Verwachsungen dieses Gewebes mit Teilen der glaskörperbildenden Organe (der Retina und Linse) zurückzuführen."

Und für die Fälle von Mikrophthalmus ohne Kolobom sagt er (l. c. S. 663), daß wir bei ihnen „deutliche Entwicklungsanomalien" finden, „nämlich eine abnorme Persistenz und abnorm starke Entwicklung des hyaloiden Gefäßsystems nebst Resten der Pupillarmembran. Das

sind aber Befunde, welche in mikrophthalmischen Augen an der Tagesordnung sind und ... anscheinend unter Umständen für sich allein imstande sind, zur Entstehung eines Mikrophthalmus Veranlassung zu geben". Die letztere Beschreibung paßt auch auf den hier beschriebenen Fall, der mit mehreren von Seefelder dort erwähnten (Parsons, v. Hippel, Lafon) mehr oder weniger weitgehende Übereinstimmung zeigt. Er unterscheidet sich von ihnen dadurch, daß der Glaskörper, wenn auch keineswegs normal ausgebildet, so doch entschieden besser entwickelt war, als in den von den beiden letztgenannten Autoren beschriebenen Augen, bei denen der Glaskörperraum völlig durch Wucherungen retinaler, bzw. gliöser Massen eingenommen war. Doch entstammte der v. Hippels einem bereits 29jährigen Mann. Es besteht somit die Möglichkeit, daß auch das Bild bei meinem Falle im Laufe längerer Jahre sich dem von v. Hippel untersuchten mehr angenähert hätte. Lafon ferner beschreibt einen noch weit stärkeren Grad von Mikrophthalmus, womit ebenfalls die sehr schwache Ausbildung des Glaskörpers harmoniert. In allen diesen Fällen konnte das Fehlen eines Koloboms bewiesen werden. Auch in meinem Falle finden sich nirgends Andeutungen eines solchen. Die Netzhaut ist frei von Unterbrechungen oder Veränderungen, die als kolobomatös angesprochen werden könnten. Die Arteria hyaloidea und die mittlere Netzhautfalte verlaufen ohne verbindende Stränge nach der Gegend des Fötalspalts. Es findet sich im Glaskörper nur Bindegewebe, das entweder mit der Pupillarmembran bzw. Irismesoderm oder den Gefäßwänden der Hyaloidea in einem direkten Zusammenhang steht. Irgendwelche sonstigen Reste als auch Metaplasien in Knorpel oder Fettgewebe, wie sie gleichfalls nicht selten an dem im Fötalspalt eingedrungenen Gewebe gefunden werden, fehlen völlig. Die Pupillarmembran und das die Linse umgebende Mesoderm sind für sich abgeschlossen und der Sphincter, sowie der übrige pupillare Teil der Iris, ohne Defekte. Die Chorioidea ist sehr gut ausgebildet. Im Hinblick auf die erwähnten Fälle von Mikrophthalmus ohne Kolobom werden wir wohl nicht fehlgehen, wenn wir die formale Ursache für unseren Mikrophthalmus in den beschriebenen Entwicklungsanomalien der abnormen Persistenz und der abnorm starken Entwicklung des hyaloiden Gefäßsystems und der Pupillenmembran und dem innigen Konnex beider suchen. Dazu kommt noch, was auch Seefelder an anderen Orten derselben Arbeit betont, die schlechte Entwicklung der Linse und der Netzhaut, welche beide an der Genese des Glaskörpers größeren Anteil nehmen.

Als negativer Allgemeinbefund muß noch betont werden das Fehlen irgendwelcher Entzündungserscheinungen in den Geweben des Augapfels, besonders da diesen früher sowohl in der Ätiologie des Mikrophthalmus wie anderer Mißbildungen eine entschei-

dende Rolle zuerkannt wurde. Die geringe Anzahl von eosinophilen Zellen, die sich wie erwähnt in Iris und Pupillarmembran finden, können bei dem Fehlen sonstiger Anzeichen nicht hierzu herangezogen werden. Seit den grundlegenden Arbeiten v. Hippels[3])[4]) und denen von Peters[5]) und Seefelder[6])[7]) sind in mißbildeten Augen entzündliche Anzeichen fast durchweg vermißt worden. Wir kommen bei Besprechung des Befundes am vorderen Augenabschnitt noch darauf zurück.

Was nun die eigentliche Augenblase angeht, so ist zunächst klar, daß die Einstülpung der primären Augenblase stattgefunden hat, und daß beide Blätter der sekundären ausgebildet sind; auch der Fötalspalt ist geschlossen. Hervorzuheben ist aber, daß das innere Blatt, die eigentliche Netzhaut dem äußeren, dem Pigmentepithel nicht anliegt und auch wohl kaum je angelegen hat. Ich möchte das nicht so sehr aus dem zwischen ihnen liegenden mit eiweißhaltigem Gerinnsel ausgefüllten Spaltraum und aus dem gestreckten Verlauf der Netzhaut zur Iris folgern — beides wird man ja auch bei alten Netzhautablösungen finden können — als aus den beschriebenen Verhältnissen an der Außenseite des Papillenteils des Sehnerven und aus der mangelhaften Ausbildung der äußersten Netzhautschicht. Die Gründe für dieses Verhalten sind nicht mit Sicherheit anzugeben. Ähnliches ist auch in anderen Fällen berichtet, z. B. von Fleischer[8]), von v. Hippel und Lafon (l. c.), Seefelder[2]) XIV, S. 649. Auf dem mangelnden Kontakt der Retina mit Pigmentepithel und Chorioidea beruht vielleicht auch die mangelhafte Ausbildung der eigentlichen Sinnesepithelien, der Stäbchen und Zapfen und das völlige Fehlen ihrer Außenglieder. Oder soll man aus diesem Umstand auf eine a priori mangelhafte Anlage der Retina schließen? Aus der Betrachtung der Netzhaut geht weiter hervor, daß die nervösen Elemente derselben zwar angelegt sind — denn keine der drei Kernreihen wird ganz vermißt —, daß sie aber auf einer niedrigen Stufe der Entwicklung stehengeblieben sind. Zur Faserentwicklung sind vielleicht nur stellenweise zwischen den äußeren und inneren Körnern Ansätze vorhanden. Die spärlichen Ganglienzellen lassen deutlich Degeneration erkennen. Dahingegen ist nach anderer Richtung hin ein hypertrophierendes Wachstum festzustellen, einmal, und zwar ganz besonders stark, von seiten der Gliazellen und Fasern, und zweitens von seiten der äußeren und inneren Körner, indem diese Reihen an manchen Stellen dichter sind als normal, miteinander verschmelzen; und ferner, indem ihre Proliferation in der Ausbildung der „Rosetten" eine ganz andere Richtung genommen hat. Derartige Abnormitäten finden wir sehr häufig in mißbildeten Augen, und es soll hierauf daher nicht näher eingegangen werden. Erwähnt sei nur, daß ich in diesem Falle auch Gefäße im Innern einzelner Rosetten fand, ein Umstand auf den v. Hippel[9]) und Fleischer (l. c.)

aufmerksam machten. Doch ist das keineswegs durchgehends der Fall, und ich habe in einem früher beschriebenen Auge diese Bildungen in einer gänzlich gefäßlosen Netzhaut gefunden[10]). Die „vikariierende" Hypertrophie der Glia endlich findet sich nicht nur in mißbildeten jugendlichen Augen, sondern das Gewebe bewahrt seine „raumausfüllende" Eigenschaft auch während des ganzen Lebens, wie es von pathologischen Prozessen, sowohl im Zentralnervensystem wie am Auge [Krückmann[11])[12])] bekannt ist. Die erwähnte Netzhautfalte, die, die Hyaloidea einhüllend, den Glaskörperraum durchzieht, ist ähnlich in mikrophthalmischen Augen ohne Kolobombildung beobachtet (Parsons), noch häufiger mit gleichzeitigem Kolobom wie bei Fleischer, Salffner[13]) („Bulbus septatus") u. a. Der letzte Fall ist darum besonders interessant, weil von Mesoderm innerhalb des Fötalspalts nichts aufzufinden war, dieser aber gleichwohl durch eine Gliacyste offengehalten wurde, was wieder zu einem Kolobom von Iris, Corp. cil. und Retina geführt hatte.

Eine Gefäßverbindung zwischen den die Linse umspinnenden Gefäßen und der den Glaskörper durchziehenden Hyaloidea ist bis zum 8. Fötalmonat regelmäßig vorhanden, doch reicht normalerweise der gefäßumhüllende Gliamantel höchstens bis zur Hälfte Weges zwischen Papille und Linse. Ein Vorkommen gliöser Wucherungen hinter der Linse ist auch praktisch beachtenswert, denn es sind Fälle bekannt, in denen diese Gewebe besonders im Zusammenhange mit gleichfalls persistierender Membrana pupill. oder Membr. capsul. lentis ein Gliom im kindlichen Auge vortäuschten und zur Enucleation Anlaß gaben. So berichten z. B. Reis[14] B) und Velhagen[25]) von einem solchen Fall. v. Hippel[15]) betont allerdings, daß ein Zusammenvorkommen von Mikrophthalmus und Gliom im gleichen Auge noch nicht sicher bewiesen ist. Die in solchen Augen beobachteten Wucherungen der Glia tragen stets nur den Charakter von Gliosen, nie von malignen, andere Gewebe zerstörenden Gliomen. Dasselbe ist auch hier der Fall.

Der vordere Augenabschnitt bietet ebenfalls ein beachtenswertes Bild. Es gehört zu einer Gruppe von Fällen, die in den letzten Jahren mehrfach Gegenstand des Interesses gewesen sind und als gemeinsame Züge aufweisen: einen Defekt der hintersten Schichten im Zentrum der Hornhaut, Embryontoxon und verschieden stark ausgeprägte Störungen im normalen Aufbau von Hornhaut, Iris und Linse. Als erster machte v. Hippel[16]) auf das sog. „Ulcus internum corneae" aufmerksam. Er wies an klinisch beobachteten Fällen einen zentralen Defekt der Hornhauthinterfläche nach, der sich nach Einträuflungen von Fluorescein grün färbte. Dieses Bild wurde von ihm auf Entzündung zurückgeführt. Ihm gegenüber behauptete Peters[5])[17])[18])[19]) auf Grund anatomischer Untersuchungen ähnlicher Fälle, daß es sich

hier um eine reine Entwicklungshemmung ohne irgendwelche entzündliche Ursache oder Begleiterscheinungen handele. Die Ansicht des letzteren ist jetzt im allgemeinen als die herrschende anzusehen. Besonders setzte sich auch Seefelder[2)20)21)] dafür ein, der in der Besprechung dieses Kapitels der Ergebnisse im Lubarsch-Ostertag auch die gesamte Literatur zusammenstellt und kritisch sichtet. Auch die Präparate von Mohr[26)27)28)] werden von ihm (wie übrigens auch von Peters) im Gegensatz zum Autor als reine Entwicklungsstörungen aufgefaßt. Ich verweise auf seine Besprechung der bis 1912/13 beobachteten Fälle. Die Gründe, derartige Befunde als reine Hemmungsmißbildungen anzusprechen, sind folgende: Das Fehlen von Entzündungserscheinungen, die oft beobachtete, symmetrische Lage de Hornhautdefektes auf beiden Augen, das in einigen Fällen festgestellte familiäre Auftreten, das Vorkommen anderer sicher als reine Mißbildung angesprochener Fehler im gleichen Auge (Embryontoxon, Anomalien der Kammerbucht, Kolobome von Iris, Ciliarkörper oder Chorioidea.) Die meisten in letzter Zeit veröffentlichten Fälle von z. B. Reis[14A)], Meisner[10)], Peters[19)], Wirths[23)] (die beiden letztbenannten besprechen denselben Bulbus), Schomann[29)] sind ähnlich gedeutet worden. Der hier zur Diskussion stehende fügt sich mit seinen Hauptzügen ohne Schwierigkeiten in diesen Rahmen ein; er zeichnet sich vor der Mehrzahl aus durch das Verhalten der Pupillarmembran und der Linse. Von der Pupillarmembran waren zwar in einzelnen Fällen (Peters, Seefelder, Mohr bzw. Uhthoff, Reis) Teile erhalten und mit der Hornhauthinterwand in Verbindung. Doch ist meines Wissens eine so ausgedehnte Persistenz derselben in solchen Fällen noch nicht beobachtet. Die Möglichkeit liegt auch durchaus vor, daß sich die Pupillarmembran hier auch noch im Laufe des Lebens zum Teil wenigstens zurückgebildet haben würde. Für eine solche Rückbildung bringt Brückner[24)] ein Beispiel und auch im vorliegenden Falle sprechen die Höhlenbildung und Gefäßobliteration der Pupillenmembran in diesem Sinne. Als letzte Reste einer Persistenz von mesodermalem Iris- oder Pupillarmembrangewebe haben wir die kongenitale Melanosis der Hornhaut anzusehen, wo nur einzelne uveale Chromatophoren an der Hinterwand der Hornhaut gefunden wurden.

Die Erklärung für die hier vorliegenden Zustände kann noch nicht restlos gegeben werden. Hornhaut, mesodermale Iris und Pupillarmembran entstehen aus einer gemeinsamen mesodermalen Grundlage. Ihre vollständige Differenzierung muß aus irgendeinem Grunde unterblieben sein. Peters mißt dem Verhalten der Linse eine große Bedeutung in der Ätiologie derartiger Mißbildungen bei. Diesen Gedanken, der schon in seinen früheren Arbeiten zu finden ist, führte er in dem Vortrage in der Berl. Ophth. Gesellschaft[19)] näher aus und auch Wirths[23)],

S. 561, findet ihn „sehr verlockend". Indessen muß uns der Umstand, daß anfangs die Linse stets der Hornhaut anliegt, ohne der Ausbildung derselben, sowie der von Iris und Pupillarmembran, hinderlich zu sein, einige Reserve auferlegen. Ebensogut ist es möglich, daß durch Störungen des Mesoderms, auf die die wachsende Linse mit ihrer Ernährung angewiesen ist, eine fehlerhafte Lage und Entwicklung des Linsenbläschens verschuldet werden kann oder, daß beide Vorgänge einander parallel gehen. Ferner ist immerhin die Tatsache zu registrieren, daß Seefelder und Wolfrum[24]) bei einem viermonatigen Foetus einen Lentiglobus ant. beschrieben haben, der in eine Delle der Hornhauthinterwand hineinragte, ohne daß Pupillenmembran und Mesoderm gefehlt hätten. In meinem Falle ist die Linse in völliger Desorganisation begriffen, in mehrere voneinander völlig getrennt liegende Stücke zerfallen, und zwischen das Mesoderm und die Wucherungen der Netzhautfalte eingemauert, spielt also augenscheinlich keine aktive Rolle. Salffner (l. c.) erklärt die Entstehung der Katarakt in dem von ihm beschriebenen Falle als Folge der Kompression der wachsenden Linse durch das Mesoderm und Gliagewebe (l. c. S. 558). Der starke Zerfall der Linse erinnert an die Fälle von Lenticonus post., der ebenfalls nicht selten mit Persistenz der Arteria hyaloidea verbunden ist. Von einigen Autoren wird die Ansicht vertreten, daß die abnorm feste Verbindung dieses Gefäßes mit der Linse bzw. deren Gefäßkapsel, bei Größenwachstum des Bulbus zu Einreißen der Linsenkapsel führen kann, womit für eine weitere Degeneration der Linsensubstanz Tür und Tor geöffnet sind. In meinem Fall ist diese so hochgradig, daß über die Art und Weise, in der der Auflösungsprozeß der Linse seinen Anfang genommen hat, nichts ausgesagt werden kann. Jedenfalls geht aus der Lage der Linsenreste und aus der sehr guten Entwicklung des gefäßführenden Mesoderms von Iris und Pupillenmembran wenigstens so viel mit Sicherheit hervor, daß die Linse dem Verwachsen dieses Gewebes in den Raum der späteren Vorderkammer kein Hindernis abgegeben hat. Einen ähnlichen Zerfall der Linse finden wir in der bereits zitierten Arbeit Mohrs[27]) (Fall III identisch mit dem in [29]) beschriebenen), weniger hochgradig in Fall VIII[27]) und bei Böhm[30]), einen Lenticonus anterior ebenfalls bei Mohr[27]) (Fall II). Bei Schomann fehlt sie überhaupt; in dem von Peters und Wirths[19])[23]) untersuchten Augen lagen Reste in der Hornhaut.

Es ist noch hervorzuheben, daß die starken Gefäße, die um den Pupillenrand der Iris umbiegen, nicht die Entwicklung der Iris gestört haben, insbesondere kein Kolobom erzeugten, wie dies des öfteren beschrieben ist. In anderen Fällen [Seefelder[31]), Wolfrum[38])] haben sie auch zu einer Korektopie Veranlassung gegeben.

Mir scheint aus dem ganzen Befund die Schwierigkeit hervorzu-

gehen für das Bestreben, eine Mißbildung in Kausalzusammenhang zu bringen mit der abnormen Entwicklung einzelner, selbst räumlich naher Gewebe bzw. Organbestandteile. Vielmehr glaube ich, geht gerade aus dem Nebeneinander der mangelhaften bzw. abnormen Entwicklung von vorderem und hinterem Bulbusausschnitt, von Mesoderm und Ektoderm die Forderung hervor, eine Keimesanomalie anzunehmen, die auf beide Gewebe hemmend gewirkt hat. Wenn ich ihn recht verstehe, hat Wolfrum diesen Gedanken in der oben zitierten Arbeit[38]) hervorgehoben. Er beschreibt dort ein Auge, an dem die Persistenz mehrerer Gefäße des Augenbecherrandes nur zu einer Korektopie geführt hat, aber nicht zu einem Kolobom der Iris.

Wie früh die abnorme Entwicklung in dem von mir hier veröffentlichten Falle eingesetzt hat, geht aus dem Verhalten der Netzhaut hervor. Diese hat keine funktionsfähigen Ganglienzellen und überhaupt keine Nervenfasern gebildet. Letztere pflegen schon normaliter in der fünften Fötalwoche auszuwachsen, zu einer Zeit, in der die Entwicklung der Gebilde des vorderen Augenabschnittes noch sehr im Fluß ist, und die Linse beispielsweise gerade erst als geschlossenes Linsenbläschen die Kommunikation mit dem Amnion aufgegeben hat. Die Störung also muß spätestens bereits in diesem Stadium das Auge getroffen haben.

Das Vorkommen von Drucksteigerung, die bei derartig mißbildeten Augen nicht selten gefunden wird und bei manchen der Grund zur Enucleation war, muß noch mit einigen Worten gestreift werden. In meinem Fall konnte sie klinisch festgestellt werden. Glaukom bestand ferner bei Reis (l. c.), Seefelder[31]), Mohr[27]) Fall II, VII, IX. Nicht selten entsteht später ein Hydrophthalmus bzw. Augen, die wegen Hydrophthalmus enucleiert werden, zeigen einige der hier beschriebenen Mißbildungen (Böhm l. c. und [32]), — bei den in der letzten Arbeit untersuchten Bulbis spielt nach Böhms Ansicht die Entzündung eine wichtige ätiologische Rolle —). Dies Zusammentreffen ist darum interessant, weil es die neueren Auffassungen über die Ätiologie des Hydrophthalmus unterstützt.

Bekanntlich sehen wir heute die Ursache der Drucksteigerung bei Hydrophthalmus in kongenitalen Anomalien der Abflußwege [Seefelder[33])[34], Reis[35]), v. Michel[36])]. Haben die genannten Autoren besonders auf die Verhältnisse in der Kammerbucht hingewiesen, so macht Meller[37]) eine Entwicklungsanomalie der Iris für die Genese des Hydrophthalmus verantwortlich.

Erklärung der Tafeln XXXVI und XXXVII.

Tafel XXXVI.

Fig. 1. Schnitt 65. Hämatoxylin. Eosinfärbung. Zeiß-Obj. AA, Okul. 3. Pupillenmembran der Hornhaut adhärent, die hier Descemet und Endothel vermissen läßt. In der P.-M.-Höhlenbildung, sowie etwa im Zentrum ein Stückchen Linsenkapsel, das mit der Hauptlinse nicht in Verbindung steht. Das Pigmentepithel der Iris ist bereits in der Mitte unterbrochen, doch überbrückt der Sphincter diese Lücke noch. Auch hinter dem Iris-Diaphragma ist mesodermales Irisgewebe sichtbar.

Fig. 2. Schnitt 95 v. Gieson. Zeiß-Obj. AA. Okul 3. Hauptmasse der Linse mit mehreren ebenfalls von einer Kapsel umschlossenen Linsenresten hinter der zentralen Lücke im Pigmentepithel der Iris. Der Sphincter biegt hakenförmig beiderseits um, mesodermales Gewebe dringt dazwischen nach hinten. Links sieht man darin ein Gefäß, das in Serienschnitten mit Irisgefäßen in Verbindung steht. Hinter der Linse retinales Gewebe.

Tafel XXXVII.

Fig. 3. Schnitt 150. Heldsche Färbung mit molybdänsaurem Hämatoxylin. Zeiß-Obj. AA. Okul. 3. Vorderer seitlicher Teil von Retina und Glaskörper. Die Netzhaut läßt keine Schichtung erkennen. Im Glaskörper zahlreiche Gefäße mit Bindegewebssäumen, die mehrfach tief in die Netzhaut eindringen. Diese Gefäße entstammen der Hyaloidea.

Fig. 4. Schnitt 110, Färbung wie Fig. 3. Papille, der die Hyaloidea begleitende Netzhautstrang ist nicht getroffen. Der Sehnerv verläuft noch eine kurze Strecke intrabulbär geschlossen, ehe er sich zur Netzhaut entfaltet. Das Pigmentepithel, der Chorioidea anhaftend, setzt sich an seiner Außenseite noch fort, um dann in epitheliale unpigmentierte Zellen überzugehen, was auf

Fig. 5 bei Ölimmersion, Okular 1, bei stärkerer Vergrößerung nochmal gezeichnet ist.

Literatur.

1. Vassaux, Archive d'ophthalmol. **3**. 1883.
2. Seefelder, Die angeborenen Anomalien und Mißbildungen des Auges. Lubarsch-Ostertag, Ergebnisse der allgemeinen Pathologie der pathologischen Anatomie **14** u. **15**. Ergänzungsband.
3. Hippel, E. v., Mißbildungen im Handbuch von Graefe-Saemisch **2**.
4. Derselbe, Embryologische Untersuchungen über die Entstehungsweise der typischen angeborenen Spaltbildungen des Auges. v. Graefes Archiv **55**.
5. Peters, Die angeborenen Fehler und Erkrankungen der Augen. Monographie. Bonn 1909.
6. Seefelder, Pathologisch-anatomische Beiträge zur Kenntnis der angeborenen Kolobome des Auges. v. Graefes Archiv **68**.
7. Derselbe, Zur Kenntnis der pathologischen Anatomie und Pathogenese der Cyclopie. v. Graefes Archiv **68**.
8. Fleischer, Beitrag zur pathologischen Anatomie und Pathogenese des Mikropthalmus und Kolobom. v. Grafes Archiv **68**.
9. Hippel, E. v., Über Mikrophthalmus congenitus, Kolobom usw. Zieglers Beiträge z. allg. Path. u. pathol. Anat., 7. Suppl.-Bd. Festschrift für Arnold.
10. Meisner, Ein Kolobom der Aderhaut und Netzhaut mit Aplasie des Sehnerven. v. Graefes Archiv **79**.
11. Krückmann, Über Pigmentierung und Wucherung der Netzhautneuroglia. v. Graefes Archiv **60**.

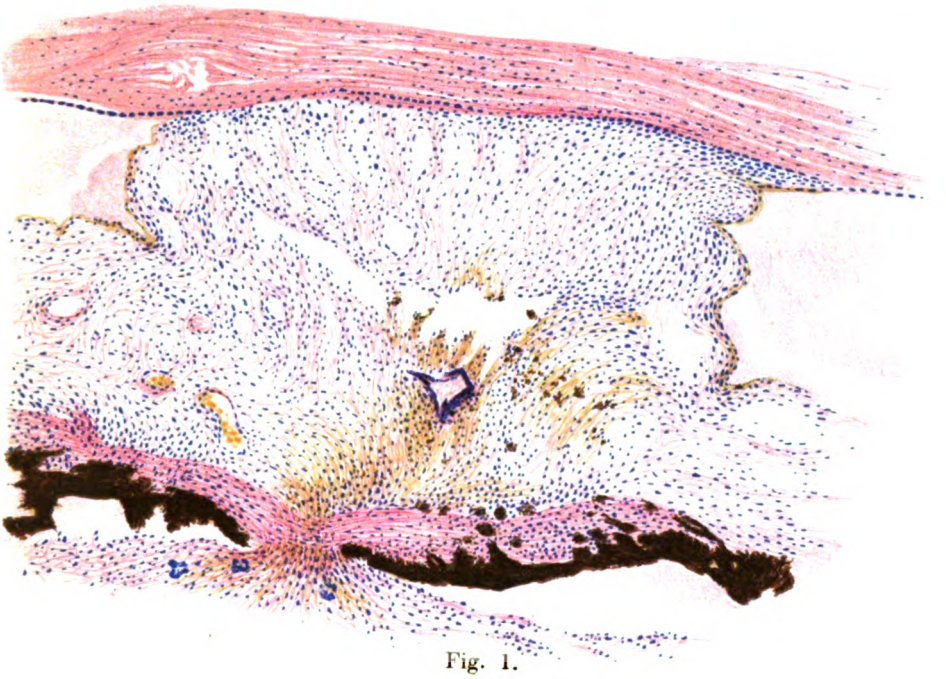

Fig. 1.

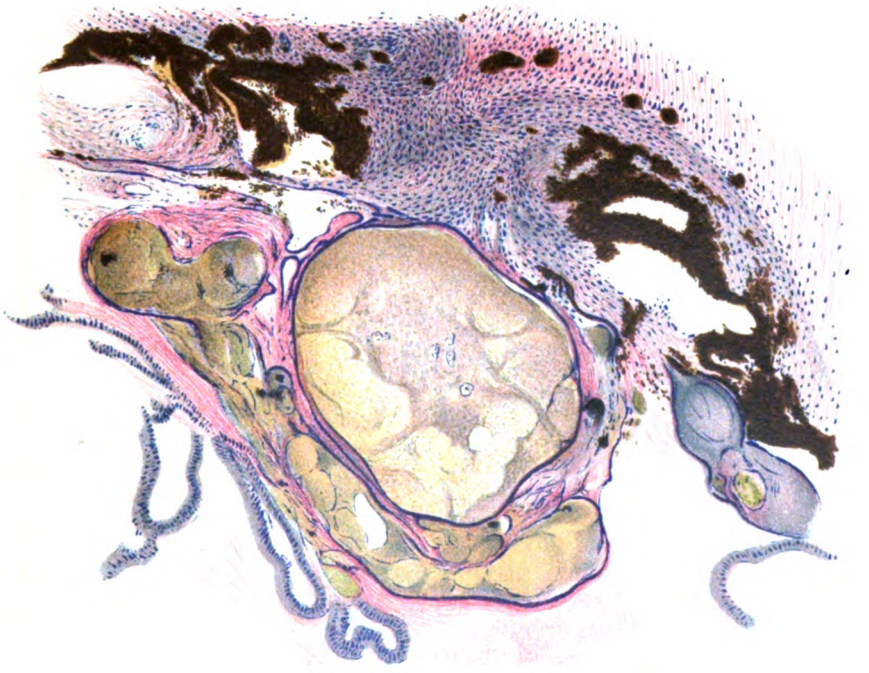

Fig. 2.

Fig. 3.

Fig. 4.

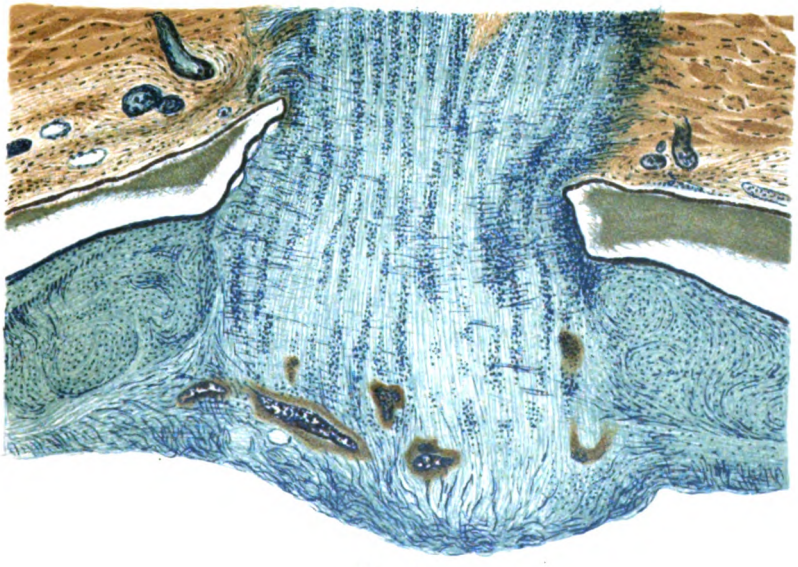

Fig. 5.

12. Derselbe, Ophthalmoskopisches und Klinisches über die Neuroglia des Augenhintergrundes. Heidelberger Vers. 1905.
13. Salffner, Bulbus septatus. v. Graefes Archiv **54**.
14. Reis, A. Angeborene Defektbildung der Membrana Descemeti; B. Persistenz der Membrana capsularis lenti. 37. Heidelberger Versammlung.
15. Hippel, E. v., Ist das Zusammenvorkommen von Mikrophthalmus congen. und Glioma retinae im gleichen Auge sicher bewiesen? v. Graefes Archiv **61**.
16. Derselbe, Das Geschwür der Hornhauthinterfläche. Festschrift für A. v. Hippel.
17. Peters, Über angeborene Defektbildung der Descemetschen Membran. Klin. Monatsblätter 1906.
18. Derselbe, Weiterer Beitrag zur Kenntnis der angeborenen Defektbildung usw. Klin. Monatsbl. f. Augenheilk. 1908.
19. Derselbe, Vortrag in der Berliner Ophthalmologischen Gesellschaft. Hirschbergs Zentralblatt 1912.
20. Seefelder, Drei Fälle von doppelseitiger angeborener Hornhauttrübung usw. Archiv f. Augenheilkunde 1905.
21. Derselbe, Über den anatomischen Befund in einem Falle von Membr. pupill. persev. corn. adh. und angeborener Hornhauttrübung. Archiv f. Augenheilk. 1911.
22. Wirths, Über angeborene Hornhautstaphylome. Deutschmanns Beiträge 1913.
23. Brückner, Über Persistenz von Resten der Tunica vasc. lentis. Archiv f. Augenheilk. 1907.
24. Seefelder und Wolfrum, Über eine eigenartige Linsenanomalie usw. v. Graefes Archiv **65**.
25. Velhagen, Bindegewebsbildung an der hinteren Linsenfläche unter dem Bilde des Glioma retinae. Klinische Monatsbl. f. Augenheilk. **50**.
26. Mohr, Ein Beitrag zur Pathogenese des Lenticonus ant. Klin. Monatsbl. f. Augenheilk. **2**. 1910.
27. Derselbe, Beiträge zur Frage der Entstehung der kongenitalen Hornhauttrübungen. Klin. Monatsbl. f. Augenheilk. **2**. 1910.
28. Derselbe, Kongenitale Hornhauttrübungen mit vorderer Synechie usw. Archiv f. vergl. Ophthalmol. 1910.
29. Schomann, Über Veränderungen des Hornhautzentrums bei angeborenen Hornhauttrübungen. Klin. Monatsbl. f. Augenheilk. **2**. 1915.
30. Böhm, Ein Fall von Membr. pupill. usw. Klin. Monatsbl. f. Augenheilk. **2**. 1914.
31. Seefelder, Anatomischer Befund in einem Fall von angeborener Ektopie der Pupille usw. Zeitschr. f. Augenheilk. **25**.
32. Böhm, Über kongenitale vordere und hintere Synechien der Iris mit Hydrophthalmus. Klin. Monatsbl. f. Augenheilk. **1**. 1914.
33. Seefelder, Klinische und anatomische Untersuchungen zur Pathologie und Therapie des Hydrophthalmus congen. v. Graefes Archiv **63**.
34. Derselbe, Frühstadien von Hydrophthalmus congen. Heidelberger Vers. 1910.
35. Reis, Untersuchungen zur pathologischen Anatomie und Pathogenese des angeborenen Hydrophthalmus. v. Graefes Archiv **60**.
36. v. Michel, Über Veränderungen des Auges und seiner Adnexe bei angeborenem Neurofibrom der Gesichtshaut. Heidelberger Vers. 1908.
37. Meller, Hydrophthalmus als Folge einer Entwicklungsanomalie der Iris. v. Graefes Archiv **92**.
38. Wolfrum, Ein Fall von persistierender Pupillarmembran usw. v. Graefes Archiv **90**.

(Aus dem pharmakologischen Institut der Reichsuniversität Utrecht.)

Über vestibuläre Augenreflexe.

I. Über die Entstehungsursache des kalorischen Nystagmus, nach Versuchen an Katzen und Kaninchen.

Von

A. de Kleyn und **W. Storm v. Leeuwen.**

Mit 3 Textfiguren.

Die Erklärung des kalorischen Nystagmus ist noch immer eine offene Frage. Besonders zwei Theorien stehen einander schroff gegenüber: einerseits diejenige von Bárány, welche die Erscheinungen bei dem kalorischen Nystagmus aus Endolymphstörungen zu erklären versucht, anderseits diejenige von Bartels, welche in der vollständigen oder teilweisen Ausschaltung, resp. Reizung des Labyrinthes infolge von Ausspritzung mit kaltem, resp. warmem Wasser die Ursache des kalorischen Nystagmus erblicken will. Die Absicht der vorliegenden Mitteilung ist, zu zeigen, daß bei Katzen und Kaninchen der nach Ausspritzen des Gehörganges mit kaltem Wasser auftretende kalorische Nystagmus nicht einer vollständigen Ausschaltung des Labyrinthes zugeschrieben werden darf.

Die Temperatur des bei den Untersuchungen benützten Wassers betrug immer 11—12° C, die Fallhöhe aus dem Wasserbehälter 1,5 m.

Der Gedankengang bei den Untersuchungen war folgender:

Wenn der mit kaltem Wasser hervorgerufene kalorische Nystagmus einer Ausschaltung des Labyrinthes der ausgespritzten Seite entspräche, so müßte:

1. der kalorische Nystagmus mit dem nach einseitiger Labyrinthexstirpation auftretenden Spontannystagmus übereinstimmen.

Hierüber geben die folgenden Tabellen 1—6 Aufschluß. Die Versuche, denen diese Tabellen entnommen sind, wurden in folgender Weise angestellt.

Versuchsnummer	I: Kalor. Nyst. Ausspritzen rechtes Ohr	I: Spont. Nyst. unmittelbar nach rechtsseitiger Lab.-Exst.	Zeit zwischen I und II in Tagen [1]	II: Kalor. Nyst. nach einseitiger Lab.-Exst. Ausspritzen linkes Ohr	II: Spont. Nyst. nach doppelseitiger Lab.-Exst.
Tabelle 1. Bauchlage.					
1		horizontal			
2	horizontal	horizontal			
3	hor. + Spur rotato.	hor. + Spur rot.			
4		horizontal			
5		horizontal	3		hor. + rot. n. rechts
6	horizontal	horizontal			
7			42	hor. n. rechts	Spur hor. + rot. n. rechts
8			47	hor. + Spur rot. n. rechts	
9	horizontal	horizontal	9	hor. n. rechts	hor. + rot. n. rechts
10	hor. n. links [2]	hor. + Spur rot. n. links			
11	hor. n. links	hor. n. links	14	hor. n. rechts	hor. + rot. n. rechts
12	hor. + Spur rot. n. links	hor. n. links	11	hor. n. rechts	hor. + rot. n. rechts
13	hor. n. links	hor. n. links	14	hor. + rot. n. rechts	hor. + rot. n. rechts
14	hor. n. links	hor. + rot. n. links	9	hor. n. rechts	hor. + rot. n. rechts
15	hor. n. links	hor. n. links	13	hor. + Spur rot. n. rechts	Spur hor. + rot. n. rechts
16	hor. n. links	hor. n. links	13	hor. n. rechts	hor. + rot. n. rechts
17	hor. n. links	hor. + rot. n. links	12	hor. + Spur rot. n. rechts	hor. + rot. n. rechts
Tabelle 2. Tier vertikal, Kopf oben.					
1		hor. + rot.			
2	hor. + stark rot.	hor. + stark rot.			
3	Spur hor. + rot.	Spur hor. + rot.			
4		Spur hor. + rot.			
5		hor. + rot.	3		hor. + rot. n. rechts
6	Spur hor. + rot.	rot.			
7			42	rot. + hor.	Spur. hor. + rot. n. rechts
8			47	hor. + rot. n. rechts	
9	Spur hor. + rot.	Spur hor. + rot.	9	hor. + Spur rot. n. rechts	hor. + rot. n. rechts
10	hor. + rot. n. links	rot. n. links			
11	hor. + Spur rot. n. links	rot. n. links	14	hor. n. rechts	hor. + rot. n. rechts
12	rot. n. links	hor. + abwechs. rot. n. links	11	hor. n. rechts	hor. + rot. n. rechts
13	hor. + Spur rot. n. links	Spur hor. + rot. n. links	14	hor. n. rechts	hor. + rot. n. rechts
14	rot. n. links	rot. n. links	9	hor. + rot. n. rechts	hor. + rot. n. rechts
15	hor. + Spur rot. n. links	Spur hor. + rot. n. links	13	Spur hor. + rot. n. rechts	Spur hor. + rot. n. rechts
16	hor. + Spur rot. n. links	hor. + rot. n. links	13	hor. n. rechts	hor. + rot. n. rechts
17	hor. + Spur rot. n. links	rot. n. links	12	hor. n. rechts	hor. + rot. n. rechts

[1]) Zeit zwischen I und II heißt die Zeit zwischen der rechts- und linksseitigen Labyrinth-Exstirpation.
[2]) Wo die Richtung des Nystagmus nicht angegeben ist, wurde dieselbe nicht protokolliert.

Versuchsnummer	I: Kalor. Nyst. Ausspritzen rechtes Ohr	I: Spont. Nyst. unmittelbar nach rechtsseitiger Lab.-Exst.	Zeit zwischen I und II in Tagen	II: Kalor. Nyst. nach einseitiger Lab.-Exst. Ausspritzen linkes Ohr	II: Spont. Nyst. nach doppelseitiger Lab.-Exst.
Tabelle 3. OD oben.					
1		horizontal			
2		horizontal			
3	horizontal	hor. + Spur rot.			
4		hor. + rot.			
5		horizontal	3		hor. + rot. n. rechts
6	hor. + rot.	Spur hor. + rot.			
7			42	Spur hor. + rot.	Spur hor. + rot. n. rechts
8			47	hor. + Spur rot. n. rechts	
9	hor. + rot.	Spur hor. + rot.	9	rot. n. rechts	hor. + rot. n. rechts
10	hor. n. links	rot. n. links			
11	hor. n. links	rot. n. links	14	hor. n. rechts	hor. + rot. n. rechts
12	hor. n. rechts	rot. n. links	11	hor. + rot. n. rechts	hor. + rot. n. rechts
13	hor. + rot. n. links	Spur hor. + rot. n. links	14	hor. + rot. n. rechts	hor. + rot. n. rechts
14	rot. n. links	rot. n. links	9	hor. + Spur rot. n. rechts	hor. + rot. n. rechts
15	Spur hor. + rot. n. links	rot. n. links	13	rot. n. rechts	Spur hor. + rot. n. rechts
16	rot. n. links	rot. n. links	13	hor. + Spur rot. n. rechts	hor. + rot. n. rechts
17	rot. n. links	rot. n. links	12	hor. n. rechts	hor. + rot. n. rechts
Tabelle 4. OS oben.					
1		hor. + Spur rot.			
2		hor. + Spur rot.			
3	Spur hor. + rot.	hor. + rot.			
4		Spur. hor. + rot.			
5		hor. + rot.	3		hor. + rot. n. rechts
6	rot.	rot. + Spur hor.			
7			42	hor. + Spur rot. n. links	Spur. hor. + rot. n. rechts
8			47	rot. n. links	
9	hor. + Spur rot.	hor. + abwechs. rot.	9	hor. n. links	hor. + rot. n. rechts
10	Spur hor. + rot. n. links	Spur hor. + rot.			
11	rot. n. links	hor. + Spur rot. n. links	14	hor. + Spur rot. n. links	hor. + rot. n. rechts
12	hor. + rot. n. links	rot. n. links	11	hor. n. links	hor. + rot. n. rechts
13	hor. + rot. n. rechts	rot. n. links	14	hor. + rot. n. links	hor. + rot. n. rechts
14	hor. + Spur rot. n. links	rot. n. links	9	hor. n. links	hor. + rot. n. rechts
15	hor. + Spur rot. n. links	rot. n. links	13	hor. n. links	Spur hor. + rot. n. rechts
16	hor. + rot. n. links	rot. n. links	13	hor. + Spur rot. n. links	hor. + rot. n. rechts
17	Spur hor. + rot. n. links	rot. n. links	12	hor. n. links	hor. + rot. n. rechts

Versuchsnummer	I: Kalor. Nyst. Ausspritzen rechtes Ohr	I: Spont. Nyst. unmittelbar nach rechtsseitiger Lab.-Exst.	Zeit zwischen I und II in Tagen	II: Kalor. Nyst. nach einseitiger Lab.-Exst. Ausspritzen linkes Ohr	II: Spont. Nyst. nach doppelseitiger Lab.-Exst.
Tabelle 5. Rückenlage.					
1		Spur hor. + rot.			
2		Spur hor. + rot.			
3	rot.	rot.			
4		rot.			
5		rot.	3		hor. + rot. n. rechts
6	rot.	rot.			
7			42	rot.	Spur. hor. + rot. n. rechts
8			47	rot. n. links	
9	rot.	rot.	9	rot. n. links	hor. + rot. n. rechts
10	rot. n. ?	rot. + Spur hor. n. links			
11	rot. n. rechts	rot. n. links	14	rot. n. links	hor. + rot. n. rechts
12	rot. n. rechts	rot. n. links	11	hor. + rot. n. links	hor. + rot. n. rechts
13	rot. n. rechts	rot. n. links	14	Spur. hor. + rot. n. links	hor. + rot. n. rechts
14	rot. n. rechts	rot. n. links	9	hor. + rot. n. links	hor. + rot. n. rechts
15	Spur. hor. + rot. n. rechts	hor. + rot. n. links	13	rot. n. links	Spur hor. + rot. n. rechts
16	hor. + rot. n. rechts	Spur. hor. + rot. n. links	13	Spur hor. + rot. n. links	hor. + rot. n. rechts
17	hor. + rot. n. rechts	rot. n. links	12	Spur hor. + rot. n. links	hor. + rot. n. rechts
Tabelle 6. Tier vertikal, Kopf unten.					
1		hor. + Spur rot.			
2		hor. + Spur rot.			
3	hor. + Spur rot.	hor.			
4		hor. + wechs. rot.			
5		hor. + Spur rot.	3		hor. + rot. n. rechts
6	hor. + Spur rot.	hor. + Spur rot.			
7			42	hor. + Spur rot. n. links	Spur hor. + rot. n. rechts
8			47	hor. + rot. n. links	
9	hor. + Spur rot.	hor. + Spur rot.	9	hor. + Spur rot. n. links	hor. + rot. n. rechts
10	hor. n. rechts	hor. n. links			
11	hor. n. rechts	hor. n. links	14	hor. n. links	hor. + rot. n. rechts
12	hor. n. rechts	hor. + Spur rot. n. links	11	hor. n. links	hor. + rot. n. rechts
13	hor. n. rechts	hor. n. links	14	hor. + Spur rot. n. links	hor. + rot. n. rechts
14	Spur hor. + rot. n. rechts	hor. + Spur rot. n. links	9	hor. n. links	hor. + rot. n. rechts
15	hor. n. rechts	hor. n. links	13	hor. n. links	Spur hor. + rot. n. rechts
16	± kein Nyst.	hor. n. links	13	hor. n. links	hor. + rot. n. rechts
17	hor. n. rechts	hor. n. links	12	hor. + Spur rot. n. links	hor. + rot. n. rechts

Die Tiere (in diesem Fall Katzen) wurden mit einer Kopfklemme versehen auf ein Brett fixiert und nun der kalorische Nystagmus in sechs verschiedenen Lagen (Bauchlage, Rückenlage, Kopf oben, Kopf unten, Auge der ausgespritzten Seite oben, Auge der ausgespritzten Seite unten) beobachtet. Danach wurde das Labyrinth der ausgespritzten Seite entfernt[1]) und nun in denselben sechs Lagen der Spontannystagmus untersucht, jedoch immer erst, nachdem das Tier vollständig aus der Narkose erwacht war. Bei einigen Tieren wurde der Spontannystagmus auch noch am folgenden Tage kontrolliert. Es wurde untersucht: die Art, die Schnelligkeit, und die Richtung[2]) des Nystagmus.

Die Schnelligkeit des Nystagmus ist in den Tabellen nicht angegeben, da sich dieselbe sowohl bei dem Spontannystagmus, wie hauptsächlich beim kalorischen Nystagmus sehr häufig in ein und derselben Lage ändert. Die Ursache dieser Erscheinung ist uns unbekannt, möglicherweise spielen Spontanbewegungen der Augen und die größere oder geringere Unruhe des Tieres eine Rolle dabei. Trotz dieses Wechselns der Schnelligkeit konnte aber festgestellt werden, daß in den verschiedenen Lagen auch die Schnelligkeit des Nystagmus eine verschiedene ist, so schlägt z. B. sowohl der kalorische wie der Spontannystagmus nach einseitiger Labyrinthexstirpation in Bauchlage viel langsamer als in Rückenlage.

Auch die Art des Nystagmus ist nicht leicht zu bestimmen. Sehr oft geschieht es z. B. daß bei einem rein horizontalen Nystagmus plötzlich einige rotatorische Schläge auftreten oder umgekehrt; in der Lage Kopf oben wurden einige Male auch Gruppen von beinahe vertikalem Nystagmus festgestellt. Bei längerer Beobachtung trat aber doch immer eine bestimmte Art in den Vordergrund, und diese wurde dann in die Tabellen eingetragen. Es wurde auch sehr darauf geachtet, den Nystagmus in den verschiedenen Lagen immer erst dann zu bestimmen, wenn sich das Tier schon eine Weile in der betreffenden Lage befunden hatte; hierdurch wurden Einflüsse durch Bewegungen bei Änderung der Lage ausgeschlossen.

Ganz abgesehen jedoch von der Art und der Schnelligkeit, geht aus der Richtung des Nystagmus, welche in allen Lagen genau bestimmt werden konnte[3]) unzweifelhaft hervor, daß von einer Übereinstimmung zwischen kalorischem Nystagmus und nach einseitiger

[1]) Für die Technik der Labyrinthexstirpation s. Archiv f. d. ges. Physiol.

[2]) In den Tabellen bedeutet Nystagmus nach rechts = Nystagmus mit der schnellen Komponente nach rechts und Nystagmus nach links = Nystagmus mit der schnellen Komponente nach links.

[3]) Nur in einem Versuch folgten in Rückenlage die Schläge des Nystagmus so schnell aufeinander, daß ihre Richtung nicht bestimmt werden konnte.

Labyrinthextirspation auftretendem Spontannystagmus keine Rede sein kann.

Der nach einseitiger Labyrinthexstirpation auftretende Spontannystagmus schlägt in allen Lagen immer nach der Seite des intakten Labyrinths.

Der kalorische Nystagmus schlägt in Bauchlage und in der Lage Kopf oben immer, in Seitenlage fast immer (s. Tabelle) nach der Seite des nicht ausgespritzten Ohres, in Rückenlage und in der Lage Kopf unten immer nach der Seite des ausgespritzten Ohres.

2. Unmittelbar nach einseitiger Labyrinthexstirpation müßte Ausspritzung des Ohres der intakten Seite ein sofortiges Aufhören des Spontannystagmus zur Folge haben.

Wenn Ausspritzen eines Ohres mit Ausschaltung des Labyrinths gleichzustellen wäre, so müßten unmittelbar nach einseitiger Labyrinthexstirpation und Ausspritzen des andern Ohres mit kaltem Wasser beide Labyrinthe ausgeschaltet sein, so daß, ebenso wie bei gleichzeitiger doppelseitiger Labyrinthexstirpation, in keiner Lage mehr Nystagmus aufträte.

Dies ist jedoch nicht der Fall. Bei vier Katzen wurden Versuche in dieser Richtung angestellt. Der Nystagmus wurde in Bauchlage und Lage Kopf unten näher untersucht, da, wie schon oben beschrieben, der kalorische Nystagmus in diesen zwei Lagen in entgegengesetzter Richtung schlägt. Als Beispiel möge folgendes Versuchsprotokoll dienen; die Regelmäßigkeit des Nystagmus ermöglichte es, auch dessen Schnelligkeit genau zu bestimmen.

31. 5. 1917: Katze.

Ausspritzen des rechten Gehörganges mit kaltem Wasser (11° C), Fallhöhe 1,5 m

Tier in Bauchlage: horizont. Nystagmus nach links.

Tier Kopf unten: horizont. + rotat. Nystagmus nach rechts.

11 Uhr 15 Min.: Beendigung der linksseitigen Labyrinthexstirpation unter Äthernarkose.

11 Uhr 45 Min.: Spontaner Nystagmus nach rechts.

Bauchlage: Schnelligkeit in je 10 Sekunden { 11, 11, 11, 11, 12 } Schläge.

Kopf unten: Schnelligkeit in je 10 Sekunden { 14, 15, 15, 18, 16 } Schläge.

11 Uhr 50 Min.: Ausspritzen des rechten Gehörganges in Bauchlage: noch immer, wiewohl geringer Nystagmus nach rechts; es gelingt nicht, den Spontannystagmus ganz zum Verschwinden zu bringen.

12 Uhr 10 Min.: Ausspritzen des rechten Gehörganges.

Bauchlage: spontaner horizontaler Nystagmus nach rechts bleibt, wiewohl ganz schwach bestehen (ungefähr 2 Schläge in 10 Sekunden).

Kopf unten: starker horizont. + rotat. Nystagmus nach rechts; Schnelligkeit in je 10 Sekunden { 24, 23, 25, 23, 24 } Schläge.

5 Uhr 15 Min.: Spontaner Nystagmus nach rechts.

Bauchlage: horizont. Schnelligkeit in je 10 Sekunden { 12, 12, 11, 13, 12 } Schläge.

Kopf unten: horizont. + rotat. Schnelligkeit in je 10 Sekunden { 16, 14, 16, 14, 15 } Schläge.

Ausspritzen des rechten Gehörganges.

Bauchlage: Augen vollkommen ruhig, O. S. in deutlicher Deviation nach unten.

Kopf unten: starker horizont. + etwas rotat. Nystagmus nach rechts, Schnelligkeit in je 10 Sekunden { 24, 23, 22, 20, 22 } Schläge.

Wieder Bauchlage: Augen vollkommen stillstehend, O. S. in Deviation nach unten.

5 Uhr 30 Min.: rechtsseitige Labyrinthexstirpation unter Äthernarkose.

8 Uhr 30 Min. keine Spur von Nystagmus. Augen in vollkommen normaler Stellung.

Die drei übrigen Versuche verliefen im Prinzip genau so; in Bauchlage gelang es den Spontannystagmus zum Verschwinden zu bringen, in der Lage Kopf unten blieb derselbe aber bestehen und war sogar bedeutend stärker.

Aus diesen Versuchen läßt sich das Folgende schließen:

Sofort oder einige Stunden nach einseitiger Labyrinthexstirpation gelingt es, durch Ausspritzen des Gehörganges des nicht operierten Ohres mit kaltem Wasser in Bauchlage den Spontannystagmus zum Verschwinden zu bringen. In der Lage Kopf unten bleibt der Spontannystagmus aber bestehen, wird sogar bedeutend verstärkt.

Wäre kalorischer Nystagmus dem Spontannystagmus gleichzustellen, so müßte auch in der Lage Kopf unten der Spontannystagmus zum Verschwinden zu bringen sein.

3. Der Nystagmus, welcher bei einseitig labyrinthekto-

mierten Katzen auftritt, wenn man nach Verlauf von einigen Tagen auch das andere Labyrinth exstirpiert, müßte, was seine Art, Schnelligkeit und Richtung anbelangt, analog sein mit dem Nystagmus, welcher bei einseitig labyrinthektomierten Katzen auftritt, wenn man unmittelbar vor der zweiten Labyrinthexstirpation den Gehörgang des intakten Ohres mit kaltem Wasser ausspritzt.

Wenn man bei einem Tier beide Labyrinthe gleichzeitig exstirpiert, treten sehr heftige Erscheinungen auf, Nystagmus der Augen fehlt jedoch vollständig. Ganz anders verhält es sich aber, wenn man zwischen der Exstirpation des einen und des anderen Labyrinths einige Zeit verstreichen läßt. Bechterew hat wohl als erster an Hunden gezeigt, daß bei solchen Tieren doch wieder Nystagmus nach der anderen, zuerst zerstörten Seite auftritt. Auf die Frage, wie dieser Nystagmus zustande komme, d. h. welche Teile des Zentralnervensystems vorhanden sein müssen, um das Auftreten dieses Nystagmus zu ermöglichen, wollen wir hier nicht näher eingehen. Diesbezügliche Versuche sind gegenwärtig im hiesigen Institut im Gange und sollen später veröffentlicht werden. Die für die Kompensation erforderliche Zeit ist sehr verschieden, nach einigen Tagen jedoch ist dieselbe in allen Fällen schon vorhanden. Es hat sich herausgestellt, daß man auf eine sehr einfache Weise untersuchen kann, ob die Kompensation schon stattgefunden hat oder nicht. Wenn man bei einer Katze das eine Labyrinth exstirpiert, so tritt Nystagmus nach der intakten Seite auf. Reizt man nun das intakte Labyrinth mit kaltem Wasser, so gelingt es, wie oben beschrieben, den Nystagmus in Bauchlage zum Verschwinden zu bringen. Meistens schon am folgenden, jedenfalls aber nach einigen Tagen kann man nicht nur den Spontannystagmus zum Verschwinden bringen, sondern es gelingt auch, kalorischen Nystagmus nach der operierten Seite hervorzurufen. Sobald dies der Fall ist, tritt auch nach Exstirpation des zweiten Labyrinths ein Spontannystagmus nach der zuerst operierten Seite auf; von diesem Kompensationsnystagmus war weiter oben unter 3 die Rede.

Die Versuche wurden in folgender Weise angestellt. Einer Katze wurde z. B. das rechte Labyrinth exstirpiert. Nach einigen Tagen, nachdem sich die zentrale Kompensation sicher schon vollzogen hatte, wurde der linke Gehörgang mit kaltem Wasser ausgespritzt und der auftretende Nystagmus in den verschiedenen Lagen untersucht. Dann wurde das zweite Labyrinth exstirpiert und wieder der Spontannystagmus in den verschiedenen Lagen beobachtet. Hierbei ergaben sich auch wieder große Unterschiede zwischen dem kalorischen und dem Spontannystagmus.

Der Spontannystagmus blieb sich in allen Lagen genau

gleich[1]) und schlug immer nach der zuerst operierten Seite: der mit kaltem Wasser hervorgerufene kalorische Nystagmus schlug in Bauchlage, Lage Kopf oben und Auge der zuerst operierten Seite oben gleichfalls immer nach der zuerst operierten Seite, in Rückenlage, Lage Kopf unten und Auge der zuerst operierten Seite unten immer nach der zuletzt operierten Seite und war in den verschiedenen Lagen von wechselnder Art.

4. Bei gleichzeitiger Ausspritzung der beiden Gehörgänge mit kaltem Wasser müßte jeglicher vestibuläre Augenreflex fehlen.

Um über diesen Punkt Klarheit zu bekommen, wurden Versuche an Kaninchen angestellt, wobei untersucht wurde:

a) Kompensatorische Augenstellungen bei verschiedenen Lagen des Kopfes im Raume.

In einer schon früher im hiesigen Institut angestellten Versuchsreihe sind die kompensatorischen Augenstellungen, und zwar speziell die Raddrehungen und die Änderungen der Vertikalstellung der Augen genau untersucht worden[2]). Dabei hat sich herausgestellt, daß der größte Unterschied in den Raddrehungen auftritt in den Lagen Kopf oben — Kopf unten und der größte Unterschied in den Vertikalstellungen in den beiden Seitenlagen.

Die Versuche wurden nun in folgender Weise gemacht. Zuerst wurden die beiden Gehörgänge nacheinander mit kaltem Wasser ausgespritzt, um festzustellen, ob das Tier auf kalorische Reize gut mit Nystagmus reagiere. War dies der Fall, so wurden beide Gehörgänge zu gleicher Zeit ausgespritzt und zum weiteren Versuch nur solche Tiere benützt, bei denen nach dieser doppelseitigen Ausspritzung kein Nystagmus auftrat. Es erwies sich, daß diese Vorsorgmaßregel nicht überflüssig war, da es vorkam, daß auch bei Kaninchen ebenso wie bekanntlich bei Menschen nach gleichzeitiger Ausspritzung beider Gehörgänge häufig doch noch Nystagmus nach der einen oder anderen Seite auftrat, weil das eine Labyrinth besser auf kalorische Reize reagierte als das andere.

Waren die Tiere derartig geprüft, so wurde auf die Cornea nach vorheriger Cocainisierung ein oberflächliches Kreuz eingebrannt; an der Kopfklemme wurde ein Rahmen befestigt, um mit dessen Hilfe die Raddrehungen genau bestimmen zu können. Danach wurde zuerst ohne jegliche Ausspritzung der Kopf in den Stellungen Kopf oben und Kopf unten photographiert, um die Lage des Kreuzes genau zu bestimmen.

[1]) Auch die Schnelligkeit war in den verschiedenen Lagen sehr konstant.

[2]) J. v. d. Hoeve und A. d. Kleyn Archiv f. d. ges. Physiol. (im Druck).

Nun wurden unter fortwährendem Spülen zwei Aufnahmen gemacht in den Lagen Kopf oben und Kopf unten. Auf Fig. 1 und Tabelle 7 sind die Resultate ersichtlich.

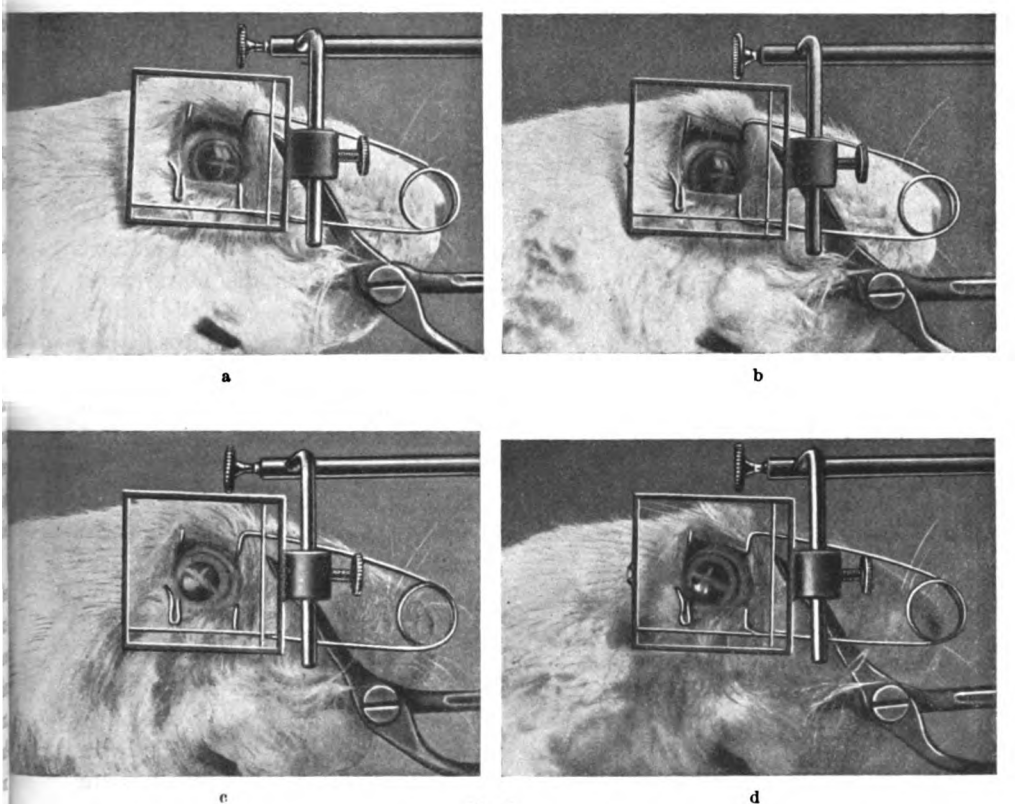

Fig. 1.

a. Tier vertikal. Kopf oben. Ohne Ausspülung.
b. Tier vertikal. Kopf unten. Ohne Ausspritzung. Die Stellung des Auges hat sich durch Raddrehung deutlich geändert.
c. Tier vertikal. Kopf oben. Doppelseitige Ausspritzung des Gehörganges mit kaltem Wasser. Stand der Augen wie auf Fig. 1a.
d. Tier vertikal. Kopf unten. Doppelseitige Ausspritzung des Gehörganges mit kaltem Wasser. Stand des Auges wie auf Fig. 1b. Die Stellung des Auges hat sich durch Raddrehung geradeso geändert, wie ohne Ausspritzung.

Tabelle 7 Unterschied der Raddrehungen.

In den Lagen Kopf oben und Kopf unten	Ohne Spülung	Bei doppelseitiger Spülung
Versuch 1	66,5°	57°
2	70,0°	65°
3	59,0°	61°
4	88,0°	98°
5	63,0°	78°

Hieraus ergibt sich also, daß bei doppelseitiger Spülung die Raddrehungen nicht nur bestehen bleiben, sondern daß sogar zwischen den Raddrehungen mit und ohne Spülung wahrscheinlich gar kein Unterschied ist. In früheren Untersuchungen betrugen bei 6 normalen Kaninchen die Unterschiede in den Raddrehungen zwischen Maximum- und Optimumstellung 87°, 87°, 88°, 91°, 99° und 100°. Wie aus der Tabelle hervorgeht, war bei 4 von den hier untersuchten 5 Tieren der Unterschied zwischen Maximum-Optimumstellung viel geringer, außerdem war der Unterschied in den Raddrehungen bei einigen Tieren ohne Spülung größer als mit Spülung, und bei anderen Tieren umgekehrt. Dies muß wahrscheinlich dem Umstande zugeschrieben werden, daß die Untersuchungen unmittelbar nach Markierung der Cornea ausgeführt worden sind. Infolge der Reizung der Cornea durch die Markierung treten sehr leicht Hemmungen auf; da es uns aber in diesem Falle hauptsächlich darum zu tun war, zu zeigen, daß die Raddrehungen überhaupt bestehen bleiben, haben wir nicht gewartet, bis diese Reizung ganz vorüber war. Daß auch die Änderungen der Vertikalstellung der Augen bei Änderung der Lage des Kopfes im Raume bestehen bleiben, hat sich bei diesen Versuchen gleichfalls erwiesen.

Bei doppelseitiger Ausspülung der Gehörgänge mit kaltem Wasser verschwinden also die kompensatorischen Augenstellungen nicht.

b) Drehnystagmus bei doppelseitiger Ausspülung der Gehörgänge.

Die Kaninchen wurden ebenso wie unter a) beschrieben, zuerst auf die kalorische Reizbarkeit der Labyrinthe untersucht und festgestellt, daß bei doppelseitiger Spülung der Gehörgänge kein Nystagmus auftrat. Dann wurde das Fixierbrett mit dem Tiere auf eine Drehscheibe gestellt. Nach vorhergegangener Cocainisierung der Cornea wurde in die Mitte derselben ein Faden geknüpft und dieser an einem feinem Hebel befestigt, welcher die Bewegungen des Auges auf ein gleichfalls auf der Drehscheibe befindliches Kymographion aufzeichnete.

Nun wurde das Tier erst ohne Spülung ganz langsam gedreht und der normale Drehnystagmus aufgezeichnet, dann wurde das Tier unter fortwährender doppelseitiger Spülung nochmals in demselben Tempo gedreht und wieder die Augenbewegungen registriert. Die Ergebnisse waren folgende:

In einem Fall, Fig. 2, trat während der Spülung Nystagmus auf, der aber bedeutend langsamer war als der Drehnystagmus ohne Spülung. In einem anderen Falle Fig. 3, trat während doppelseitiger Spülung keine Spur von Nystagmus, sondern nur einzelne Spontanbewegungen des ganzen Tieres auf.

In drei anderen Versuchen war der Nystagmus ganz oder so gut wie ganz abwesend.

Hieraus ergibt sich, daß der Drehnystagmus bei Kaninchen bei ganz langsamer Drehung und gleichzeitiger doppelseitiger Spülung der Gehörgänge mit kaltem Wasser entweder ganz fehlt oder viel langsamer ist als bei Drehung ohne Spülung. In dieser Mitteilung soll ganz verzichtet werden auf Erklärungen der gefundenen Tatsachen, weitere

Fig. 2.
A. Drehen ohne Ausspritzen.
B. Doppelseitig Ausspritzen ohne Drehen.
C. Doppelseitig Ausspritzen und Drehen.

Fig. 3.
A—B. Drehen ohne Ausspritzen.
B—C. Ausspritzen rechtes Ohr ohne Drehen.
C—D. Ausspritzen beider Ohren ohne Drehen.
C—D. Ausspritzen beider Ohren ohne Drehen.
D—E. Ausspritzen beider Ohren und Drehen.

Untersuchungen zu ihrer Feststellung sind jedoch im hiesigen Institut im Gange.

Zusammenfassung.

Bei Katzen und Kaninchen ist der kalorische Nystagmus als Folge der Ausspritzung der Gehörgänge mit kaltem Wasser nicht mit einer Ausschaltung des Labyrinths der ausgespritzten Seite zu erklären.

Zur Entfernung von nichtmagnetischen Fremdkörpern aus dem Innern des Auges.

Von

Dr. Kurt Engelbrecht,
Stabsarzt d. L. in einem Kriegslazarett.

Mit 2 Textfiguren.

„Ein wenig trostreiches Kapitel!" — so beginnt der Abschnitt „Ausziehung nichtmagnetisierbarer Fremdkörper" im Czermak-Elschnig[1]). Es ist fraglich, ob wir heute, nachdem uns die Anforderungen der Kriegsheilkunde auch auf diesem Wege ein Stück vorwärtsgetrieben haben, berechtigt sind, dies Kapitel mit hoffnungsvolleren Worten einzuleiten. Wenn das durch diese Mitteilung erreicht würde, wäre ihr Zweck vollauf erfüllt.

Der Grund, der diesen operativen Eingriff am Auge so wenig aussichtsvoll macht, liegt nicht in der Methode, nach der man operiert. Von geringfügigen Verfeinerungen der Hilfsmittel abgesehen, kann man sich auch heute noch an die Vorschriften halten, die Hirschberg bei der Schilderung der Anlegung des Meridionalschnittes zur Vornahme der Extraktion mit dem Handmagneten gibt. Erfahrung, Gewohnheit, Findigkeit des einzelnen werden an diesem grundlegenden Verfahren nur Verbesserungen vornehmen, die kaum der Mitteilung wert sind.

Der eigentliche Grund für die Fehlschläge auf diesem Gebiet ist woanders zu suchen. Wenn Hirschberg[2]) schon für die Vornahme der Magnetoperation eine Lagebestimmung des Fremdkörpers fordert, die mit jedem zur Verfügung stehenden Mittel vervollkommnet werden soll, wieviel mehr ist diese dann für die Entfernung nichtmagnetischer Körper nicht nur ein an die gewissenhafte Arbeit des Arztes gestelltes Erfordernis, sondern die erste und unerläßliche Bedingung für den Erfolg des Eingriffs! Daher ist es verständlich, daß aus dem Bestreben, jede nur in Frage kommende Methode diesem Zweck dienstbar zu machen, eine Unzahl Lagebestimmungsverfahren entstanden sind, die, meist von den Absichten der Chirurgie ausgehend, auch auf die Augenheilkunde übertragen worden sind. Die Bestimmung mit dem Augenspiegel bei Sichtbarkeit des Körpers mag hier nur gestreift werden. Sie gibt einen guten

[1]) „Die augenärztlichen Operationen" **2**, 682. 2. Aufl. 1908.
[2]) Zitiert nach Czermak-Elschnig **2**, 652 usf.

Anhalt, zumal dann, wenn man den Spiegel auch während der Operation noch benutzen kann, was trotz Anzweifelung mancher Autoren sehr gut ausführbar ist. Für die Fälle von perforierenden Augenverletzungen jedoch, die uns im Felde zugehen, kann nach meiner Erfahrung der Augenspiegel kaum mehr als in 5% in Anwendung kommen. Dies Verfahren sowohl wie das mit dem Sideroskop überragend, beherrscht heute die Darstellung durch die Röntgenstrahlen auch das augenärztliche Gebiet, da sie in gleicher Weise Augapfel und Augenhöhle umfaßt und durch keine, den Lichtstrahl hemmende Trübung behindert wird.

Es liegt nicht in meiner Absicht, hier eine, jedes der zahlreichen Röntgenverfahren würdigende Darstellung zu geben. Vielmehr möchte ich jetzt, nachdem ein gewisser Abschluß eingetreten ist, nur berichten, wieweit sich das von Hasselwander[1]) angegebene stereoskiagraphische Verfahren, über dessen Anwendung am Auge ich bereits Mitteilung gemacht habe[2]), bei der Entfernung intrabulbärer Fremdkörper bewährt hat. Die Einzelheiten der Methode muß ich bitten, am angegebenen Ort nachzulesen; von der bei uns in über 400 Fällen geübten Art der Röntgenaufnahme und Lagebestimmung habe ich noch folgendes zu sagen:

1. Wir benutzten schließlich nur noch eine Drahtkreuzprothese, deren Schenkel nicht mehr, wie andernorts empfohlen, gerieft, sondern glatt waren und gleichmäßig eine Länge von 9, 10 oder 11 mm hatten, deren kleinerer Krümmungshalbmesser 8, der größere 12 mm betrug. Mit dieser Form glauben wir, genügende Genauigkeit der Messung erreicht zu haben.

2. In allen Fällen konnte die Prothese ohne sonderliche Mühe aufgesetzt werden. Sie saß besonders bei den Frischverwundeten, bei denen die Augapfelbindehaut noch ödematös aufgelockert war, unveränderlich, ja oft infolge gleichzeitiger Ansaugung so fest, daß sie „abgerissen" werden mußte. Am gar nicht oder gering gereizten Augapfel und bei sehr unvernünftigen Leuten kam es dann und wann wohl vor, daß beim Abnehmen des Verbandes entweder die Prothesenschenkel nicht mehr genau in der Richtung der senkrechten Meridiane standen oder die Prothese im ganzen nicht mehr zentrisch aufsaß. Bei geringfügigen Verschiebungen genügte es, wenn man sich das Bild des verschobenen Sitzes genau merkte und dann bei der Bestimmung in Rechnung zog — eine grobe Lageveränderung hätte eine nochmalige Aufnahme notwendig gemacht, was tatsächlich niemals erforderlich

[1]) Verhandl. der Anatom. Ges. XXVI. Versammlung 1912. Fortschritte auf dem Gebiete der Röntgenstrahlen XXIV, S. 345—368. Feldärztl. Beilage der Münch. med. Wochenschr. 1915, Nr. 41, 1916 Nr. 21, 1917 Nr. 21/22. Umschau 1916.

[2]) Verhandlungen der Ophthalmol. Gesellschaft. Kriegstagung 1916 und Klin. Monatsbl. f. Augenheilk. 58, 181 u. f. 1917.

gewesen ist. Aus einem andern Grunde mußte mehrfach, aber auch nur in niedrigem Verhältnis die Aufnahme wiederholt werden, wenn nämlich der Mann trotz Doppelverband die Augen zwischen den beiden Aufnahmen oder sogar während der Belichtung bewegt hatte. Aber selbst in diesen Fällen konnte, wenn das Bild des Drahtkreuzes nicht vollkommen verwischt war, häufig noch ein genügender Genauigkeitsgrad bei der Bestimmung erreicht werden.

3. In keinem Fall wurde eine dauernde oder auch nur vorübergehende Schädigung des Auges beobachtet — in keinem Fall von den Untersuchten mehr als ein leichter Druck geklagt. Nur das Herausnehmen der Prothese kann, wenn es von ungeübter Hand gemacht wird oder der Verwundete den Anordnungen des Arztes in bezug auf die Stellung seiner Augen nicht folgt, etwas schmerzhaft sein, was aber vermieden werden kann.

4. Die Aufnahmestellung war stets die von Hasselwander angegebene: Bauchlage, Gesicht auf das gesunde Auge gelegt, so daß die das verwundete Auge treffenden Strahlen nur die dünne Knochenschicht der temporalen Orbitalwand zu durchlaufen brauchten und der Augapfel fast ganz frei von deckenden Knochenschatten auf die Platte kam. In dieser Stellung kann man schon über den Zustand des andern Auges einige Sicherheit erhalten. Wir haben uns jedoch nicht gescheut, wegen der Wichtigkeit der genauen Bestimmung in Fällen, wo beide Augen splitterverdächtig waren, auch zwei Stereoaufnahmen zu machen. Andere Aufnahmerichtungen haben sich dieser stets unterlegen gezeigt, die frontale — dorsoventrale — Aufnahmerichtung haben wir in vereinzelten Fällen noch als unterstützende herangezogen, wenn es galt, in dem beide Augen einschließenden Splitterfeld unter den unzählbaren Fremdkörperschatten die zueinander gehörigen festzustellen.

5. Die Stereoaufnahme wurde stets mit einer, um 65 mm verschiebbaren Röhre in etwa 50 cm Abstand gemacht, die Belichtungszeit betrug durchschnittlich 11—15 Sekunden.

6. Die Lagebestimmung des Fremdkörpers wurde in der von Hasselwander[1]) in seinen Arbeiten eingehend geschilderten Weise vorgenommen und hat mir Ergebnisse in die Hand gegeben, mit denen mir die nun näher zu beschreibenden operativen Erfolge glückten. Über eine weitere Verfeinerung der körperlichen Darstellung des Röntgenbildes werde ich an anderer Stelle im Zusammenhang berichten. —

Kurz erwähnt seien noch die Bedingungen, unter denen uns die Verwundeten zugeführt wurden: Das Kriegslazarett, in dem wir arbeiteten, lag etwa 50 km hinter den vordersten Stellungen in ziemlich gleich weiter Entfernung von den Flügeln der Armee (rund 80 km). Durch Armeebefehl waren die zuständigen Sanitätsformationen ange-

[1]) l. c.

wiesen, jeden auf intrabulbären Splitter verdächtigen Verwundeten auf dem schnellsten Wege in unser Lazarett zu befördern. Die notwendig erscheinenden Röntgenaufnahmen wurden am nächsten Morgen, die Bestimmungen mittags oder am frühen Nachmittag gemacht und die Operationen von 5 Uhr nachmittags an ausgeführt. Eine noch größere Beschleunigung war im Lazarett nicht durchführbar und nach meiner Erfahrung auch nicht notwendig, da es sich bei den wenigen Fällen von primärer Wundvereiterung um Infektion mit so virulenten Keimen handelte, daß der perniziöse Prozeß schon von dem vorher behandelnden Arzt festsgetellt war. Trafen die Kraftwagen bereits mittags oder am frühen Nachmittag ein, so wurde sofort geröntgt, die Bestimmung noch an der feuchten oder mit Alkohol getrockneten Platte gemacht und die Operation gleich angeschlossen. Auf diese Weise war es uns gelungen, den Zeitraum zwischen Verwundung und vollzogener Operation bis auf achtzehn Stunden hinabzudrücken. Das Durchschnittsmaß lag jedoch zwischen 36 und 72 Stunden, näher dem ersteren.

Röntgenologisch untersucht wurde von uns jeder Verwundete, der den Verdacht auf eine perforierende Augapfelverletzung bot und bei dem man einen intrabulbären Splitter nicht mit Sicherheit ausschließen konnte. Wir haben daher oft auch nur eine „Beruhigungsaufnahme" gemacht auf Grund der Friedenserfahrungen, daß oft ein Auge noch nach Jahren an Siderosis oder anderen Spätfolgen einer Splitterverletzung zugrunde gegangen ist, obwohl die augenärztliche Untersuchung kurz nach der Verletzung einen derartigen Befund ausschließen zu können glaubte. Daß eine solche Aufnahme trotzdem nur in begründeten Fällen geschah, bedarf wohl kaum der Erwähnung. Und doch hat sich als erstes und auffallendstes Ergebnis unserer Röntgenuntersuchungen herausgestellt, daß von 377 Splitterverdächitgen nur 91 einen Splitter im Augapfel hatten. Wie oft ich nach dem klinisch gewonnenen Eindruck: perforierende Wunde mit zentral gerichtetem Wundkanal, Loch oder Zerreißung der Iris, Wundstar usw. mit der Gewißheit an das Röntgenbild herantrat, einen intrabulbären Splitter vorzufinden und dann enttäuscht wurde — das könnte ich fast von der Hälfte der „Splitterverdächtigen" behaupten. Als Erklärung dieser eigenartigen Erscheinung, daß das Röntgenbild negativ ist, wo Art und Form der Verletzung unbedingt für einen intraokulären Splitter spricht, könnte man für einzelne Fälle wohl annehmen, daß es sich um eine stichartige Verwundung mit einem größeren, dolchartigen Splitter handelte, der sich wieder herausgezogen hat. Viel häufiger werden aber die Fälle sein, bei denen der Stoff, aus dem der Splitter besteht, auf der Röntgenplatte keinen Schatten wirft. Das erhält heute bei den häufigen Gesichtsverletzungen durch Handgranaten und Aufschlaggeschosse ganz besondere Bedeutung, da neben den eigentlichen Sprengstücken die zersplitterten Teile der

Deckungen dieselbe Wirkung ausüben. Deshalb rechnen hierzu in erster Linie Holzstücke, Glas, gewisse Steinsorten usw. Besonders oft sehen wir uns davor, Holz aus den Wunden zu entfernen, die dann meistenteils — besonders am Auge — sehr ungünstige Heilaussichten bieten. Als lehrreich und daher der Mitteilung wert halte ich einen von den 78 operierten Fällen, der hier gleich behandelt sei, da er sich nicht in den Rahmen der anderen schickt:

B., Paul, Musketier. Granatverletzung des linken Auges am 18. X. 1916 (?). 3 mm lange Hornhautwunde, auf dem Boden der Vorderkammer stecknadelkopfgroßer, wie Messing glänzender Geschoßsplitter, auf der Iris drei Wimpernhaare. Linse unverletzt, Hintergrund klar und o. B. S — 1,0 = $\frac{5}{18}$. Stereoskiagraphische Aufnahme (Prof. Hasselwander) Nr. 7793/94 mit Drahtkreuzprothese zeigt keine Spur eines Fremdkörperschattens im Augapfel oder seiner Umgebung. — Lanzenschnitt, Entfernung des Splitters mit der Pinzette. — Der Splitter ist 4 mm lang und zeigt bei einer Probeaufnahme, wobei er dicht auf der Kassette liegt, nur einen hauchförmigen Schatten. — Die chemische Untersuchung ergibt Spuren von Zinn und Kupfer, in der Hauptsache Aluminium.

Trotz der deutlichen Sichtbarkeit des Splitters war von uns die Röntgenaufnahme gemacht worden, einerseits um etwa noch weitere Splitter festzustellen, andererseits um die Genauigkeit unseres Verfahrens auch einmal an so einem Fall einer Prüfung zu unterziehen. Das Ergebnis war allerdings überraschend und von großer Bedeutung. Wie oft wir nun bei klinisch so gut wie sicherem intrabulbärem Splitter bei negativem Röntgenbefund auch an Aluminium und seine Legierungen mit Recht denken müssen, das werden erst die zahlreichen Erfahrungen mit verletzten Augen bestätigen, die schließlich — und hoffentlich noch zur rechten Zeit — nach schleichenden Infektionen doch noch zur Enucleation gekommen sind.

Nach Ausscheidung dieses Falles, der nicht dem Zweck dieses Berichtes entspricht, mögen von den 78 operierten Fällen auch noch zwei weitere erst einer besonderen Besprechung gegen den Schluß vorbehalten bleiben, da sie in ihrer besonderen Art so ungeklärt sind, daß sie das hier zu gebende Bild verwirren würden. So bleiben demnach 75 Fälle für die Erörterung. Von diesen wurden 43 Fälle mit dem Magneten mit Erfolg operiert, 16 Fälle wurden von ihrem nichtmagnetischen, intrabulbären Splitter befreit, in 16 Fällen war die Operation erfolglos.

Obwohl auch für die möglichst schonende und schnelle Entfernung magnetischer Fremdkörper die genaue Lagebestimmung von großer Bedeutung ist, sehe ich von einer Besprechung meiner 43 Magnetfälle ab, da ihre Wichtigkeit hinter der der amagnetischen doch ganz erheblich zurücksteht. Leider war ich nicht in der Lage, schon vor der Operation jedesmal mit dem Sideroskop die magnetischen Eigenschaften des Splitters feststellen zu können. Das diene zur Erklärung dafür, daß ich von sämtlichen fehlgeschlagenen Operationen annehme, es habe sich dabei um einen nichtmagnetischen Fremdkörper gehandelt. Für die Mehrzahl dieser 16 Fälle wird das wohl auch richtig sein, bei einigen von

ihnen mag es jedoch, wie ich später noch begründen werde, nicht ausgeschlossen sein, daß der Splitter wohl magnetisch war — der Dichte und Form (Bruchränder) des Röntgenschattens nach zu urteilen —, daß er aber aus anderer Ursache dem Magneten nicht gefolgt ist. Die Berichte in der Literatur, daß auch die Magnetextraktionen nicht unbedingt erfolgreich sind, sondern nur in 92% [Schmidt-Rimpler[1])], 86% [Haab[1])], 73% (von Liebermann jun.) ja sogar nur in 64, 85% [Hürzeler[1])] Erfolge aufzuweisen haben, berechtigt mich wohl auch zu dieser Annahme. Dann würde sich das Verhältnis von mit und ohne Erfolg operierten amagnetischen Splittern, das jetzt wie 16 : 16 oder 50% beträgt, noch ganz erheblich günstiger gestalten. Ich hoffe, noch einmal die Hilfsmittel in die Hand zu bekommen, um auch hier eine reinliche Scheidung ausführen und genaue Zahlen geben zu können, — einstweilen bleibe es bei diesem Verhältnis. Wenn man nun die hier erreichte Verhältniszahl von 50% erfolgreich operierter nichtmagnetischer Splitter mit den bisher veröffentlichten Erfolgen vergleicht, so glaube ich, einen Fortschritt auf diesem Gebiet feststellen zu können. Ich bin leider nicht in der Lage, die gesamte Literatur dieser Frage zur Verfügung zu haben und kann nur aus der Erinnerung die Vergleichsfälle heranziehen. Da sind es hauptsächlich die vor wenigen Jahren von E. von Hippel beschriebenen, erfolgreich operierten Verletzungen durch Kupfersplitter (Zündhütchen), die hierher zu rechnen wären, wenn es nicht meiner Erinnerung nach ausschließlich solche Fälle gewesen wären, in denen der Sitz des Splitters vor, wie während der Operation direkt sichtbar war, also nicht röntgenographisch festgestellt zu werden brauchte. Diese bei den Kriegsverletzungen außerordentlich seltenen Fälle habe ich zwar auch gesehen und mit Erfolg operiert, jedoch bei dieser Aufstellung ausgeschlossen, da für sie eben die Röntgenlokalisation nicht in Frage kommt. Dagegen sind die von von Liebermann[2]) veröffentlichten Zahlen mit Recht hier heranzuziehen, da er sie beim Gebrauch mit dem Sweetschen Verfahren erreicht hat. Nach eingehender Schilderung dieses, zweifellos geschickt ersonnenen, aber auf der indirekten Meßmethode (Doppelaufnahme auf einer Platte) beruhenden und eigens einen nur für den Augapfel — nicht einmal mehr für die Orbita — ausreichenden, kostspieligen Apparat erfordernden Verfahrens gibt er an, daß er bei 169 mit und ohne Erfolg operierten magnetischen Splittern auch drei nichtmagnetische entfernt hat: einen Kupfer- und zwei Steinsplitter. Zwar ist hieraus nicht zu ersehen, wieviel nichtmagnetische erfolglos operiert worden sind und man muß dahingestellt sein lassen, ob überhaupt nur ein so geringer Prozentsatz — 1,4%, während bei mir 32 von 75, also 42,6% — nichtmagnetisch waren oder ob unter den 45

[1]) Zitiert nach Czermak-Elschnig (s. o.).
[2]) Archiv f. Augenheilk. **76**. Heft 3/4. 1914.

erfolglos operierten noch einzelne diese Eigenschaften hatten. Als absolute Zahl genommen muß man aber wohl dem Lagebestimmungsverfahren einige Sicherheit zubilligen, wenn durch den Operateur auszuführen das möglich war, was jetzt ein kurzer Auszug aus den Krankengeschichten wiedergeben soll:

A. Erfolgreich operierte nichtmagnetische Splitterfälle.

Fall 1: S., Martin, Kanonier, am 10. X. 16 durch Granatsplitter am linken Auge verwundet. Aufgenommen am 14. X. 16. Im Unterlid, dicht unter dem äußeren Lidwinkel eine 1 cm lange Wunde, ihrer Lage entsprechend im Bindehautsack ein mit der Pinzette mühelos zu entfernender nichtmagnetischer Geschoßsplitter, darunter Binde- und Lederhaut ausgedehnt verletzt. Iris grünlich verfärbt, hochrote Ciliarinfektion, leichtes Ödem der Conj. bulbi. Pupille eng, reagiert gut, Linse im ganzen milchig getrübt. S = Handbewegung dicht vorm Auge, Projektion normal. — Stereoskiagraphische Aufnahme (Prof. Hasselwander) Nr. 7694/95 mit Drahtkreuzprothese ergibt genau im senkrechten Meridian 4 mm unterhalb des Hornhautrandes einen Geschoßsplitter, der fast so groß erscheint, wie der aus dem Bindehautsack entfernte. 14. X. 16 nachm. 4 Uhr Operation in örtlicher Betäubung, Meridionalschnitt durch Binde- und Lederhaut an der lagebestimmten Stelle, wobei man durch die Ansatzsehne des M. rect. inf. kommt, Durchtrennung der Aderhaut, wobei eine minimale Blutung erfolgt und sich eine kleine Glaskörperperle einstellt. Nach kurzem Suchen wird genau in der Richtung des senkrechten Meridians nach dem Ciliarkörper zu ein etwa 3 × 4 mm großer Messingsplitter mit der Pinzette herausgezogen. Die Wunde klafft nicht, Naht der Bindehaut.

Fall 2: M., Ernst, Musketier. Angeblich am 18. X. 16 durch M.-G.-Schuß, der über dem rechten Auge nach der Nase zu gegangen sein soll, verwundet, Stahlhelm getragen, war bis 29. X. 16 bei der Kompagnie. Sieht angeblich jetzt rechts nichts. Eingeliefert am 31. X. 16. — Auf der Stirn über dem nasalen Ende der Augenbraue ein hirsekorngroßer, bereits vernarbter Einschuß. Der Knochen darunter ist druckempfindlich. Beiderseits angeborenes partielles Iriskolobom nach unten-innen. — Rechtes Auge: 6 mm vom nasalen Hornhautrand, genau horizontal, eine lochförmige, von Bindehaut bereits überzogene Wunde in der Lederhaut. Am nasalen unteren Hornhautrand eine geringfügige Bindehautblutung. Hornhaut, Linse, Iris o. B. Vom Hintergrund kein rotes Licht, S. R. = Lichtschein vorm Auge, Projektion normal, S. L. = $\frac{5}{5}$. — 1. XI. 16, 9 Uhr vorm., stereoskiagraphische Aufnahme (Prof. Hasselwanver) Nr. 8109/10 mit Drahtkreuzprothese ergibt, daß ein kaum hirsekorngroßer Splitterschatten sich im nasal-unteren Quadranten im schrägen (45°) Meridian, 5 mm, im Bogen gemessen, vom Hornhautscheitel entfernt und von hier wieder 4 mm dorsalwärts gelegen befindet. — 2. XI. 16, vorm. $11^1/_2$ Uhr: Operation in Morph.-Scopol.-Narkose. Der schon vorher ausgeführte Magnetversuch verursachte keine Schmerzreaktion. Meridionalschnitt im nasal-unteren, schrägen Meridian durch Binde- und Lederhaut. Dreimalige Einführung des Magnetansatzes ist erfolglos. Die Spitze des Ansatzes ist dabei hinter der Linse sichtbar. Nach diesem Eingriff wird plötzlich in dem Iriskolobom hinter der Linse ein glänzender Reflex wahrnehmbar. Einmaliges Eingehen mit der Pinzette auf den Reflex fördert einen Splitter zutage, der 1 × 0,5 mm groß und nicht magnetisch ist. Kein Glaskörpervorfall, die Lederhautwunde schließt sich glatt, die Bindehaut wird darüber vernäht.

Fall 3: P., August, Musketier. Am 5. XI. 16 durch Granatsplitter am rechten Auge verwundet. Eingeliefert am 10. XI. 16. — Gesicht unverletzt. Rechtes Auge: Conj. bulbi in der unteren Hälfte ödematös, sonst heftig ciliar gerötet, Vorderkammerwasser getrübt, Irisgewebe verwaschen, grünlich verfärbt. Pupille eng, Fibrin auf der vorderen Linsenkapsel. S. R. = Lichtschein dicht vorm Auge, Projektion unsicher. S. L. = $\frac{5}{5}$. 10. XI. 16 vorm.: stereoskiagraphische Aufnahme (Prof. Hasselwander) Nr. 8322/3 ergibt, daß sich im temporal-untern schrägen Meridian dicht an der Sclera an dem Schnittpunkt der 2 mm unterhalb des untern Hornhautrandes gelegenen Horizontalebene ein etwa stecknadelkopfgroßer Splitterschatten befindet. Nach intensiver Atropin- und Cocainisierung zeigt sich am temporal-untern Hornhautrand eine fast 3 mm lange Narbe, dahinter ein ziemlich großes Loch an der Iriswurzel. Die Linse ist im ganzen zart getrübt. — 10. XI. 16, nachm. 6 Uhr, Operation in Morph.-Scop.-Narkose. Schnitt im temporal-untern schrägen Meridian an der lagebestimmten Stelle durch Binde- und Lederhaut. Aus der Wunde quillt eine Spur trüber Glaskörpermasse. Das mehrfache Einführen des Magnetansatzes ist ohne Erfolg. Die Umgebung der Wunde wird mit einer feinen Sonde und Pinzette abgesucht, das aus der Wunde vorgefallene Stückchen Uveagewebe abgetragen, in diesem Gewebe findet sich ein winziges, nichtmagnetisches Metallplättchen, wahrscheinlich Kupfer. Naht der Leder- and Bindehaut.

Fall 4: Sch., Wilhelm, Musketier. Am 10. XI. 16 durch Granatsplitter am linken Auge verwundet. Trug keinen Stahlhelm. — Rechtes Auge ohne perforierende Verletzung. S = $\frac{5}{8}$. — Linkes Auge: Augapfelbindehaut in der unteren Hälfte etwas blutunterlaufen, leicht ödematös. Am untern Hornhautrand verläuft von der Mitte etwas schräg nach nasal-unten eine 5 mm lange Wunde, von der 2 mm in der Hornhaut und 3 mm in der Lederhaut liegen. In der Lederhautwunde liegt inneres Gewebe vorgefallen, die Vorderkammer ist sehr flach, zum Teil mit Blut angefüllt, die Hornhaut in der untern Hälfte streifig getrübt, die Iris hyperämisch, größtenteils mit der vordern Linsenkapsel verklebt, auf Atropin nur wenig und unregelmäßig erweitert, die Linse dahinter kaum sichtbar, anscheinend getrübt. S = Handbewegungen dicht vorm Auge. — 13. XI. 16, früh $8^1/_2$ Uhr: Stereoskiagraphische Aufnahme (Prof. Hasselwander) mit Drahtkreuzprothese ergibt, daß sich im nasal-untern Quadranten, nahe dem vertikalen Meridian, ziemlich genau der Lederhautwunde entsprechend und nahe der Sclera gelegen, ein kleiner Splitterschatten befindet. Ein zweiter kleiner Splitter liegt im horizontalen Meridian, etwa 2 mm vom nasalen Hornhautrand entfernt, ganz oberflächlich, wahrscheinlich im Lid. Ein dritter, erheblich größerer, dornförmiger Splitter im temporal-hinteren-unteren Quadranten nahe der Sagittalebene mit seiner vorderen Spitze 25 mm hinter dem Hornhautscheitel, also sicher schon außerhalb des Augapfels. Die Gestalt dieses Splitterschattens läßt vermuten, daß es sich nicht um Eisen handelt. — 12. XI. 16, $6^1/_2$ Uhr nachmittags: Operation in Morph.-Scop.-Narkose. In der nasalen Horizontalen ist in der Bindehaut weder eine Narbe noch Wunde, noch etwas Splitterverdächtiges zu sehen. Ein Schnitt durch die Bindehaut mit Absuchen des episcleralen Gewebes ist auch erfolglos. Darauf wird die Bindehaut um die Einschußwunde abgelöst, der etwas milchig belegte Vorfall abgetragen, die Lederhautwunde mit dem Graefeschen Messer etwas schräg nach unten verlängert, worauf sich etwas klarer Glaskörper einstellt. Die Einführung des Magnetansatzes sowohl in die Gegend des vorderen, wie hinteren Splitters ist ohne Erfolg. Darauf wird die Wunde noch um 1 mm verlängert, die Wundränder auseinandergehalten, worauf aus der Gegend des lage-

bestimmten vordern Splitters etwas getrübter Glaskörper kommt. Diese Flocke wird vorgezogen, in ihr findet sich ein kaum stecknadelkopfgroßer Splitter, der amagnetisch, wahrscheinlich aus Messing ist. Der vorgefallene trübe Glaskörper wird abgetragen, die klaffende Lederhautwunde durch eine, die Bindehaut durch zwei Nähte vereinigt.

Fall 5: W., Hermann, Soldat. — Am 1. XI. 16 durch Granate im Gesicht verwundet. Eingeliefert am 9. XI. 16. — Rechtes Auge: Hornhautgeschwür. S = Lichtschein. — Linkes Auge: Lider und Augapfelbindehaut sehr stark geschwollen, die Hornhaut zeigt im unteren Drittel mehrere Infiltrate, ist im übrigen klar und spiegelnd, eine perforierende Verletzung nirgends sichtbar. Vorderkammer frei, Iris o. B., Pupille mittelweit, Linse im ganzen dicht getrübt. S = Lichtschein, Projektion normal. — 14. XI. 16: Linkes Auge: Die Augapfelbindehaut ist abgeschwollen, in der Vorderkammer quellende Linsenmasse, daher stereoskiagraphische Aufnahme (Prof. Hasselwander) mit Drahtkreuzprothese, die einen winzigen Splitter in der Linse des linken Auges ergibt. — 15. XI. 16, abends $10^1/_2$ Uhr: Operation in örtlicher Betäubung: Punktion der Vorderkammer links mit der Lanze, Ablassen der gequollenen Linsenmasse, die vollständig austritt und in der sich ein winziger, nichtmagnetischer Splitter befindet. Nach der Operation ist die Pupille tiefschwarz, die Wunde glatt, die Iris liegt normal.

Fall 6: L., Heinrich, Gefreiter. — Am 14. XI. 16 durch Granate verwundet; hat Stahlhelm getragen. Eingeliefert am 16. XI. 16. — Rechtes Auge: Lider etwas blutunterlaufen, Ciliarinjektion mittleren Grades, 3 mm dicht temporal vom oberen vertikalen Meridian eine annähernd wagerecht verlaufende, strichförmige, $1^1/_2$ mm lange, bereits verklebte Wunde durch Binde- und Lederhaut, in der etwas schwarzes Pigment liegt. Die Vorderkammer ist zu zwei Drittel mit Blutflocken angefüllt. Iris blutig verfärbt, Pupille ziemlich eng und unregelmäßig, Linse und Hintergrund in Einzelheiten nicht erkennbar. S = Lichtschein, Projektion normal. — 17. XI. 16: Stereoskiagraphische Aufnahme (Prof. Hasselwander) Nr. 8515/16 mit Drahtkreuzprothese ergibt einen verhältnismäßig großen Splitter in der unteren Hälfte des Glaskörpers im vorderen Abschnitt, genau im vertikalen Meridian. — 17. XI. 16, abends 8 Uhr: Operation in Morph.-Scop.-Narkose. Meridionalschnitt dicht am nasalen Rand des unteren geraden Augenmuskels durch Binde- und Lederhaut, worauf etwas trüber Glaskörper austritt. Die dreimalige Einführung des Magnetansatzes ist ohne Erfolg. Darauf wird vorsichtig die trübe Glaskörperflocke vorgezogen, die vom temporalen Wundrand, also aus der Gegend des vertikalen Meridians, kommt, während an der nasalen Seite der Glaskörper klar ist. Sehr bald sieht man in dem trüben Glaskörper bei intensiver Beleuchtung einen metallisch glänzenden, gelblichen Reflex auftreten, der beim Vorziehen der Glaskörperflocke immer näher an die Wunde herankommt, sich schließlich deutlich als Splitter herausstellt. Mit der Pinzette wird der Splitter mühelos erfaßt und ohne wesentlichen weiteren Glaskörperverlust herausgezogen. Es ist ein etwa 3 × 4 mm großes, vielzackiges Kupfer-Messingplättchen. Die Wunde wird durch Bindehautnähte geschlossen.

Fall 7: W., Anton, Füsilier. — Am 15. XI. 16 durch Granatsplitter am rechten Auge verwundet, Stahlhelm angeblich durchschlagen. Eingeliefert am 18. XI. 16. — Rechtes Auge: Unter der temporalen Hälfte der Augenbraue eine 3 cm lange Quetschwunde, Lider blutunterlaufen, am Hornhautrande temporal-unten eine strichförmige Erosion, in der nasalen Hälfte der Hornhaut ein wie Messing aussehender, reizlos aufsitzender Splitter, Augapfelbindehaut blutunterlaufen, vom Hintergrund nur rotes Licht. S = Fingerzählen in 20 cm, Projektion normal. — 18. XI. 16: Stereoskiagraphische Aufnahme (Prof. Hasselwander) Nr. 8596/97 mit Drahtkreuzprothese ergibt einen winzigen Splitterschatten im horizontalen

Meridian dicht hinter dem Hornhautscheitel, also noch im Hornhautgewebe. Dieser Schatten gehört zweifellos dem oben beschriebenen Hornhautfremdkörper an. Ein zweiter winziger Splitterschatten befindet sich temporal-unten, 2 mm unterhalb des Hornhautrandes und 2 mm vom vertikalen Meridian entfernt gelegen, dicht unter der Sclera. 19. XI. 17, abends $7^1/_2$ Uhr: Operation in Morph.-Scop.-Narkose: Schnitt an der lagebestimmten Stelle in Verlängerung der Hornhauterosion durch die Bindehaut und meridional durch die Sclera. Darauf tritt eine kleine, klare Glaskörperperle heraus, der obere Wundrand wird vorsichtig abgesucht und mit einer kleinen Glaskörperflocke ein winziger Messingsplitter herausgezogen. Auch der kleine Messingsplitter, der die Hornhaut fast ganz durchbohrt hat, wird ausgegraben. — 3. XII. 16: Rechtes Auge fast reizlos, jedoch infolge des unregelmäßigen Astigmatismus stark verzerrt. S = Fingerzählen in 1 m.

Fall 8: G., Matthias, Musketier. — Am 21. XI. 16 durch Explosivgeschoß am rechten Auge verwundet — ohne Stahlhelm. — Eingeliefert am 23. XI. 16. — Rechtes Auge: Lider stark blutunterlaufen, geschwollen, in der Mitte des Oberlides eine kleine zerfetzte Wunde, die das Lid durchschlagen hat. Lidspalte kaum zu öffnen, Augapfelbindehaut stark ödematös und in Falten gelegt, perforierende Verletzung des Bulbus nicht sichtbar. Augapfel sehr weich, Hornhaut klar, kegelförmig vorgewölbt, Vorderkammer tief, Iris blutig verfärbt, Pupille eng, vom Hintergrund kein rotes Licht. S = Lichtschein, Projektion unsicher. — 23. XI. 16: Stereoskiagraphische Aufnahme (Prof. Hasselwander) mit Drahtkreuzprothese ergibt einen reichlich 1 cm langen Splitter im rechten Augapfel am obern Schnittpunkt des vertikalen Meridians mit dem Äquator. — 23. XI. 16, abends $7^1/_2$ Uhr: Operation in Morph.-Scop.-Narkose. Der Augapfel ist sehr weich, aber nicht entzündlich gerötet. Schnitt genau im obern vertikalen Meridian durch die Augapfelbindehaut. Mit dem Schielhaken wird der obere gerade Augenmuskel vorgezogen; dabei stellt sich heraus, daß unter dem Muskel eine ziemlich ausgedehnte scharfrandige Lederhautwunde besteht. In dieser Wunde sieht man im Glaskörper an der lagebestimmten Stelle eine Kante von dem Geschoßsplitter liegen, der mit der Pinzette extrahiert wird und sich als ein relativ großes verbogenes Stück eines Infanteriegeschoßmantels herausstellt. Aus der Wunde quellen gelblich trübe Flocken. Naht der Bindehautwunde.

Fall 9: Sch., Alfons, Landsturmmann. — Verwundung des rechten Auges durch Granatsplitter. — 27. XI. 16: Stereoskiagraphische Aufnahme (Prof. Hasselwander) mit Drahtkreuzprothese ergibt in der Gegend des Schnittpunktes des oberen vertikalen Meridians mit dem Äquator einen größeren Splitter, der wahrscheinlich zum Teil im, zum Teil außerhalb des Augapfels liegt. — 27. XI. 16, abends 7 Uhr: Operation in Morph.-Scop.-Narkose. Die Schußwunde im Augapfel wird durch Loslösung der umgrenzenden Bindehaut freigelegt. Darunter stellt sich eine breit klaffende, etwa 5 mm lange Lederhautwunde mit großem Glaskörpervorfall ein. In diese Wunde wird der Magnetansatz einmal eingeführt, jedoch ohne Erfolg. Die Bindehautwunde wird noch weiter nach rückwärts verlängert, worauf in der Ansatzsehne des geraden Augenmuskels der Splitter sichtbar und mit der Pinzette vorgezogen wird. Von einer Lederhautnaht wird abgesehen, die Bindehautwunde durch drei Nähte geschlossen. — 11. XII. 16: Rechtes Auge: Fast reizlos. Operationswunde gut vernarbt, Linsenstar in Form von punktförmigen Trübungen in der Rindenschicht, ziemlich dichte Glaskörpertrübungen. Hintergrund stark verschleiert, dagegen Papille andeutungsweise sichtbar. S = Lichtschein 1 m. Projektion normal.

Fall 10: L., Martin, Krankenträger. — Am 14. XII. 16 durch Granatsplitter am rechten Auge verwundet, erst 4 Tage später in Behandlung gegangen.

— Eingeliefert am 21. XII. 16. Rechtes Auge: Augapfelbindehaut ziemlich heftig ciliar gerötet. Im nasal-untern Hornhautquadranten eine kleine, noch leicht infiltrierte Narbe. Iris stark hyperämisch. Auf dem Boden der Vorderkammer ein schmales Hypopyon. Pupille auf Atropin kaum mittelweit, hintere Synechie nasal-unten. Linse im vordern Teil klar, aus dem Glaskörper, besonders nasal, grauer Reflex. S = Handbewegung dicht vorm Auge, Projektion unsicher. — 21. XII. 16: Stereoskiagraphische Aufnahme (Prof. Hasselwander) mit Drahtkreuzprothese ergibt einen etwa stecknadelkopfgroßen, ziemlich scharfen Fremdkörperschatten am Schnittpunkt des untern vertikalen Meridians mit dem Äquator, etwas nasal davon, dicht an der Sclera. — 22. XII. 16, abends $6^1/_2$ Uhr: Operation in Morph.-Scop.-Narkose. Meridionalschnitt dicht am nasalen Rand des Sehnenansatzes des untern geraden Augenmuskels durch Binde- und Lederhaut. Aus der Wunde quillt zunächst etwas klarer Glaskörper. Die zweimalige Einführung des Magnetansatzes ist ohne Erfolg. Mit der Pinzette werden darauf geronnene Blutflocken aus der Gegend des lagebestimmten Splitters hervorgezogen, bis sich der etwa stecknadelkopfgroße und — wie sich dann herausstellt — amagnetische Splitter einstellt und entfernt wird. Naht der Bindehautwunde. 9. I. 17: Rechtes Auge: so gut wie reizlos. Operationswunde glatt vernarbt. Hornhaut spiegelnd und klar; Iris reizlos, nasal-unten feine Synechie, in der hintern Rindenschicht der Linse dichte Trübung, auch im übrigen zart diffus getrübt. S = Handbewegungen vorm Auge.

Fall 11: W., Eugen, Musketier. — Am 24. I. 17, früh 1 Uhr, durch Explosion eines Ofens im Gesicht, besonders am linken Auge, verwundet. — Eingeliefert am 24. I. 17. — Linkes Auge: Mäßige Ciliarinjektion. Dicht am temporaloberen Hornhautrande ist eine senkrecht verlaufende, 1 mm lange, schnittförmige, perforierende Wunde, hinter der ein etwa stecknadelkopfgroßes Loch im Wurzelgebiet der Iris sichtbar ist. Der Sphincter ist erhalten. Rest einer kleinen Blutung auf dem Boden der Vorderkammer, sternförmige Trübung in der hintern Rindenschicht, kein Einblick ins Innere. S = Handbewegungen dicht vorm Auge, Projektion normal. — 24. I. 17, nachmittags 5 Uhr: Stereoskiagraphische Aufnahme Nr. 7908/9 (Prof. Hasselwander) mit Drahtkreuzprothese. Wegen ganz ungewöhnlicher Unruhe ist sowohl diese, wie die am 25. I. wiederholte Aufnahme so verwackelt, daß sie für eine Bestimmung unbrauchbar ist. Erst die am 27. I. 17, vormittags $9^1/_2$ Uhr, vorgenommene dritte Aufnahme (Nr. 9749/50) gelingt und zeigt im linken Augapfel einen sehr zarten Fremdkörperschatten, der 5 mm hinter und 2 mm unter dem Ende des nasalen Drahtkreuzschenkels dicht an der Sclera liegt. — 29. I. 17, abends: Operation in Morph.-Scop.-Narkose. Durch Auflegen der Prothese und Abmessen der bestimmten Entfernungen wird die Lage des Splitters im Augapfel genau festgestellt. Meridionalschnitt an der auf diese Weise bestimmten Stelle durch Binde- und Lederhaut. Einführung des Magnetansatzes ist ohne Erfolg. Darauf wird bei diapupillarer Beleuchtung des Augapfelinnern mit dem elektrischen Augenspiegel, wobei das Operationsgebiet in sehr übersichtlicher Weise aufleuchtet, dicht am vordern Winkel der Operationswunde etwas ciliarkörperwärts ein grauer Reflex wahrgenommen; ein ebensolcher auch am hintern Wundwinkel. Die Umgebung der Wunde wird vorsichtig mit der Pinzette abgesucht, zunächst längere Zeit ohne Erfolg, bis schließlich auf den ciliarkörperwärts gelegenen grauen Reflex eingegangen wird, wobei — der Eigenart des Glaskörpers entsprechend — die Flocke wiederholt aus der Pinzette herausrutscht. Endlich gelingt es, ohne wesentlichen Glaskörperverlust ein kaum stecknadelkopfgroßes, amagnetisches Metallplättchen herauszubefördern. Naht der Bindehautwunde. 2. II. 17: Ungestörter Wundverlauf, Bindehaut in der Nähe der Operationswunde noch gerötet. 13. II. 17: Linkes Auge vollkommen reizlos,

Operationsnarbe kaum mehr sichtbar, Hornhaut klar und spiegelnd, Iris reizlos, Pupille beweglich, Linsentrübung unverändert. Hintergrund in Einzelheiten nicht sichtbar. S. L. = Fingerzählen in 1 m.

Fall 12: L., Karl, Ers.-Reservist. — Am 4. II. 17 beim Holzhacken im Quartier durch verborgene explodierende Zündkapsel am rechten Auge verletzt. — Eingeliefert am 7. II. 17. — Rechtes Auge: Hochgradige Ciliarinjektion, in der unteren Hälfte der Hornhaut eine kleine, perforierende Wunde, deren Ränder leicht infiltriert sind. Vorderkammer flach, frei von Blut, Irisgewebe etwas verwaschen, mehrere hintere Synechien, Linse im ganzen dicht getrübt. — 8. II. 17, vorm. 9 Uhr: Stereoskiagraphische Aufnahme (Prof. Hasselwander) mit Drahtkreuzprothese ergibt im Bereich des rechten Augapfels drei winzige, gerade sichtbare Fremdkörperschatten, von denen der eine im untern vertikalen Meridian, 4 mm unter dem Hornhautrand in der Sclera, der zweite und dritte noch etwas weiter nach hinten und eine Spur tiefer liegt. — 8. II. 17, abends 7 Uhr: Operation in Einspritzungsbetäubung. Meridionalschnitt dicht nasal vom untern vertikalen Meridian an der lagebestimmten Stelle durch die Binde- und Lederhaut, worauf eine Menge geronnenes Blut und verflüssigter Glaskörper mit einer feinen Fibrinflocke herausquillt. In dem Schnittgebiet befinden sich bereits in der Bindehaut und im episcleralen Gewebe mehrere, gerade sichtbare Fremdkörperpartikelchen auf einem Fleck dicht zusammengelagert. In dem aus dem Augapfelinnern hervorquellenden Gerinnsel finden sich hintereinander zwei, kaum stecknadelkopfgroße, aber deutlich als Kupfer erkennbare Fremdkörper. Da nach diesem Eingriff die Operationswunde sehr gut aussieht und da anzunehmen ist, daß der dritte, oben als erster bezeichnete Fremdkörperschatten von den in der Bindehaut gefundenen Partikelchen herrührt, wird von einer weiteren Suche abgesehen und die Wunde durch Naht der Bindehaut geschlossen. — 13. II. 17: Dauernd hochgradige Ciliarinjektion, Entfernung der Nähte. — 14. II. 17: Stereoskiagraphische Aufnahme Nr. 10050/1 mit Drahtkreuzprothese zur Nachprüfung zeigt einen deutlichen, aber sehr zarten Fremdkörperschatten in der Gegend der Operationsnarbe, sicher nicht im Augeninnern, wahrscheinlich im episcleralen Gewebe gelegen.

Fall 13: F., Otto, Kanonier. — Durch Handgranate an beiden Augen verwundet. — Eingeliefert am 3. III. 17. — Rechtes Auge: Augapfelbindehaut in der untern Hälfte blutunterlaufen und ödematös, im übrigen gemischt entzündlich gerötet. In der nasalen Hälfte der Hornhaut mehrere punktförmige, etwas infiltrierte Verletzungen, sonst spiegelnd und klar. In der Vorderkammer ein schmaler Bluterguß, Pupille maximal weit, Linse nicht getrübt, am Hintergrund nur rotes Licht ohne Einzelheiten. S = Fingerzählen 1 m. Linkes Auge: In der Mitte des Oberlides eine kleine, zerfetzte und verschmutzte Wunde. Augapfelbindehaut stark ödematös und entzündlich gerötet. Im nasal-oberen Sektor der Hornhaut ist ein großes, rundes Loch mit zerfetzten, infiltrierten Wundrändern. Aus der Wunde hängt ein großer, schmierig belegter Irisprolaps heraus. Die Vorderkammer ist aufgehoben, die Iris dicht mit Blut belegt, Pupille nicht sichtbar. S = 0. — In örtlicher Betäubung Abtragung des Irisvorfalles links, auf dem ein verhältnismäßig großer nichtmagnetischer Splitter gefunden wird; die Wundränder werden mit dem Dampfkauter behandelt, die Wunde durch Bindehautlappen gedeckt. — 5. III. 17: Doppelseitige stereoskiagraphische Aufnahme (Prof. Hasselwander) Nr. 10 478/79 und 80/81 ergibt, daß im rechten Auge 1. ein kleiner Splitter 6 mm unter dem Hornhautscheitel in der Vorderkammer ziemlich genau im vertikalen Meridian (Gegend des Eiterflöckchens) — 2. ein etwas größerer Splitter im nasal-unteren-hinteren Quadranten des Glaskörperraumes 6 mm unter dem Horizontalmeridian — 3. zwei kleine Splitterchen 8 und 10 mm

über dem Horizontalmeridian am Äquator, dicht temporal vom Vertikalmeridian sich befinden. Im linken Augapfel ist im temporal-hinteren-oberen Quadranten jenseits des Äquators und 3—4 mm von der Lederhaut entfernt im Glaskörper gelegen, ein stecknadelkopfgroßer, nicht sehr dichter Fremdkörperschatten. — 8. III. 17: Operation in örtlicher Betäubung. Rechts Punktion der Vorderkammer mit der Lanze von oben her. Mit der Irispinzette wird die Eiterflocke gefaßt und zum Teil herausgehoben. Dabei wird in dem zurückbleibenden Fibrin auf dem Boden der Vorderkammer ein gelblich-rötlich schimmernder Fremdkörper sichtbar. Nochmaliges Eingehen mit der Pinzette fördert den Rest der Eiterflocke und in ihr den aus Kupfer bestehenden Splitter, ein längliches, feines Plättchen heraus. — Von einem Entfernungsversuch der übrigen Splitter wird wegen der Mehrzahl der Fremdkörper im rechten Augapfel, ihrer schwierigen Lage und dem, einen Erfolg fraglich machenden allgemeinen Zustand des linken Augapfels abgesehen, ehe nicht die magnetischen Eigenschaften der Splitter festgestellt werden konnten.

Fall 14: R., Friedrich, Grenadier. — Am 10. III. 17 sprang ihm beim Bäumefällen ein Splitter von einer Axt gegen das linke Auge. — Eingeliefert am 11. III. 17. — Linkes Auge: In der Mitte des Oberlides dicht am Lidrand eine kleine, bereits verklebte Wunde, die das Lid durchschlagen hat. Ciliarinjektion mittleren Grades. In der temporalen Hälfte der Hornhaut verläuft annähernd senkrecht eine gezackte, 5 mm lange, perforierende Wunde mit leicht infiltrierten Wundrändern. Hornhaut im übrigen klar und spiegelnd. Hinter der Wunde ist die Iris zu nahezu einem Sechstel bis an die Wurzel abgerissen und flottiert im Vorderkammerwasser. — Die Linse ist dicht getrübt, vom Hintergrund kein rotes Licht. S = Lichtschein, Projektion normal. — 11. III. 17, nachm. 5 Uhr 30 Min.: Stereoskiagraphische Aufnahme (Prof. Hasselwander) Nr. 10 581/82 mit Drahtkreuzprothese ergibt einen ziemlich großen, sehr scharfen Fremdkörperschatten dicht temporal von dem Ende des unteren (11 mm langen) vertikalen Drahtkreuzschenkels, also etwa in der Gegend des Ciliarkörpers. — 11. III. 17, abends 6 Uhr 30 Min.: Operation in Einspritzungsbetäubung. Da der Fremdkörperschatten auf einen magnetischen Splitter schließen läßt und die Hornhaut, Iris und Linse schon in ausgedehntem Maße verletzt ist, wird die Hornhautwunde gesprengt und der Magnetansatz in der Richtung auf den Splitter eingeführt, jedoch mehrfach ohne Erfolg. Darauf wird dicht temporal von dem untern vertikalen Meridian ein Meridionalschnitt durch Binde- und Lederhaut geführt. Beim Auseinanderhalten der Wundränder kommt aus der Gegend des temporalen Wundrandes etwas trüber Glaskörper; die Ableuchtung der Umgebung der Wunde im Innern zeigt, daß die Netzhaut bereits in ausgedehntem Maße abgehoben, der Glaskörper getrübt ist; jedoch wird beim genauen Absuchen in der Nähe des temporalen Wundrandes eine kleine Blutung unter der Aderhaut wahrgenommen. An dieser Stelle wird die Aderhaut vorsichtig von der Lederhaut abgehoben, wobei man auf den Fremdkörper stößt, der sich von selbst in die Wundöffnung vorschiebt und darauf entfernt wird. Der Splitter ist etwa der vierte Teil einer aus Messing bestehenden Sprenghülse. Die Wunde wird durch Naht der Bindehaut geschlossen, die Hornhautwunde auch entsprechend versorgt.

Fall 15: B., Peter, Musketier. — Am 27. IV. 17 durch Handgranate verwundet. — Eingeliefert am 1. V. 17. — Rechtes Auge nur äußerlich leicht verwundet. — Linkes Auge: Lider blutunterlaufen. In der Mitte des Unterlides eine durch den Lidknorpel durchgehende, schmutzig belegte Wunde; schleimig-eitrige Absonderung. Lid- und Augapfelbindehaut durchweg heftig gemischt-entzündlich gerötet. In der Nähe des untern Hornhautrandes sind drei 2 mm lange, gleichfalls etwas schmutzig belegte Wunden in der Lederhaut. Dicht nasal-unten

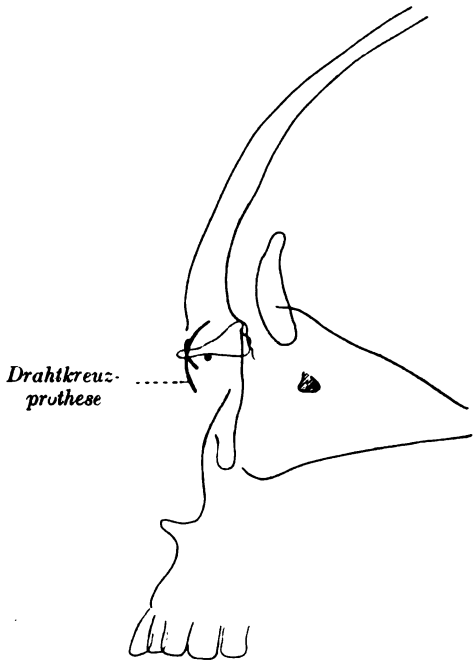

Fig. 1.

von der Hornhautmitte zwei winzige, anscheinend auch perforierende Wunden, über denen das Epithel gequollen und deren Umgebung zart getrübt ist. Auf dem Boden der Vorderkammer ein etwa 1 mm hoher Bluterguß. Pupille unregelmäßig oval, untere Hälfte auf Atropin fast gar nicht erweitert. In der Vorderkammer gequollene Linsenmasse, Iris grünlich verfärbt, S = Lichtschein, Projektion nur oben und temporal. Spannung weich. — Beim Auswaschen des linken Auges wird aus der Lidwunde ein Holzsplitter entfernt. — 1. V. 17, nachmittags $5^1/_2$ Uhr: Stereoskiagraphische Aufnahme (Prof. Hasselwander) Nr. 11 492/93 mit Drahtkreuzprothese ergibt drei Splitterschatten im linken Augapfel: der größte, etwa 3 mm im Quadrat messende Splitter liegt am weitesten vorn, am unteren Ende des vertikalen Drahtkreuzschenkels, etwa in der Höhe der Einschußöffnung; dicht dahinter der zweite von mittlerer Größe und noch weiter hinten in der Vertikalebene, etwa 4 mm unter der Horizontalen der winzige dritte Splitter. — 3. V. 17, abends 6 Uhr: Operation in Leitungsbetäubung. Loslösung der Bindehaut um die Einschußwunde, die sich jetzt als eine, dem Hornhautrande parallel verlaufende, linsenförmige Öffnung herausstellt. Da diese Wundöffnung für die Ausführung der Operation nicht genügt, wird auf ihr senkrecht ein Meridionalschnitt nach hinten gemacht und der Magnetansatz dreimal ohne Erfolg eingeführt, darauf das Wundgebiet mit der Pinzette abgesucht, wobei vom temporalen Rand der Wunde zunächst trüber, dann ausgesprochen eitriger Glaskörper quillt. Hinter diesem Exsudat faßt die Pinzette den größten der drei Splitter, der der Größe

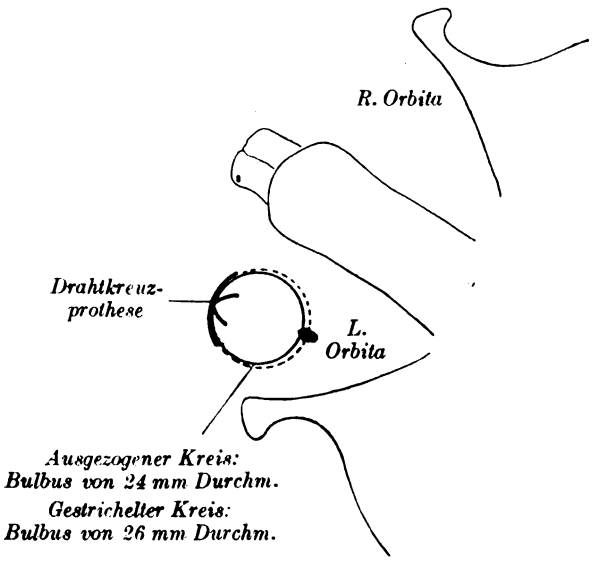

Fig. 2.

des Röntgenbildes entspricht und sich als nichtmagnetisch erweist. Wegen des fortgeschrittenen eitrigen Zustandes der Gewebe wird nur noch einmal, aber auch vergeblich, der Magnet eingeführt, von einer weiteren Suche aber abgesehen.

Fall 16: H., Hermann, Soldat. — Eingeliefert am 6. III. 17. Über Zeit und Ort der Verwundung fehlen die Angaben. — Linkes Auge: Dicht temporal von der Mitte des Unterlides eine etwas schräg verlaufende, 5 mm lange, das Lid durchschlagende Wunde. Die Augapfelbindehaut ist in der unteren Hälfte ziemlich stark ödematös und zeigt genau hinter der Lidwunde eine eingezogene Stelle, die wohl mit Sicherheit einer die Augapfelbindehaut vielleicht auch die Lederhaut perforierenden Wunde entspricht. Hornhaut, Vorderkammer, Iris, Linse o. B. Auf dem Boden des Glaskörpers zahlreiche klumpige und streifige Blutungen; unten ganz peripher, gerade noch sichtbar ein grauer Reflex, der wohl einer Abhebung der Netzhaut entspricht. Der übrige Hintergrund ist normal, ein Fremdkörper nicht sichtbar. S. L. = Fingerzählen in 5 m. 6. III. 17, 10 Uhr vormittags: Stereoskiagraphische Aufnahme (Prof. Hasselwander) Nr. 10 483/84 ergibt zwei dicht nebeneinander liegende Fremdkörperschatten, 11 und 13 mm unter der Horizontalebene. 6. III. 17: Operation in Leitungsbetäubung. Meridionalschnitt entsprechend der Lagebestimmung; aus dem Glaskörper werden zwei winzige, dicht aneinander liegende Metallplättchen entfernt, die anscheinend aus Blei bestehen. Ein dritter Splitter sitzt an dieser Stelle in der Lederhaut. Anscheinend haben die ersten beiden Plättchen nur einen gemeinsamen Schatten auf der Röntgenplatte gegeben.

Über die Ausführung des Eingriffes und die dabei gemachten Erfahrungen werden, da es sich um keine wesentlichen Abweichungen von Bekanntem handelt, wenige Worte genügen.

Zur Schmerzbetäubung habe ich von einer Einatmungsnarkose ganz abgesehen, ihrer vermeidbaren relativen Gefährlichkeit und der Behinderung durch die Maske wegen. Anfangs gab ich Morphium-Scopolamin. Nachdem aber häufig aus verständlichen äußeren Gründen der richtige Zeitpunkt nicht eingehalten werden konnte und die Wirkung dann oft eine gegenteilige war, ließ ich auch davon ab, zumal da die Art, wie ich zuletzt die örtliche Betäubung ausführte, so gute Ergebnisse lieferte, daß ich sie ausschließlich anwandte. Nach Einträufeln einer 5proz. Cocainlösung spritzte ich eine Lösung von 2% Novocain und 5% Sol. Suprarenini (1 : 1000) meist nicht nur subconjunctival an die Stelle des beabsichtigten Schnittes, sondern ging mit der Kanüle bis in die Gegend der zugehörigen langen und kurzen Ciliarnerven, machte also eine sektorenförmige Leitungsbetäubung, ähnlich der zirkulären bei Enucleationen usw. Hierdurch erhielt ich nicht nur eine Unempfindlichkeit der äußeren Augapfelhäute, sondern konnte gegebenenfalls ohne Schmerzempfindung des Patienten auch im Gebiet des Ciliarkörpers operieren. Ich hatte zwar seitdem keine Gelegenheit mehr, diese Leitungsbetäubung auch bei Operationen an der Iris, vor allem bei der einfachen Iridektomie, anzuwenden, glaube aber, daß man auch in solchen Fällen manchen Schmerz durch einen einfachen, unschädlichen Hilfseingriff ersparen kann, was ich nur nebenher erwähne, da mir eine allgemeine Verbreitung dieser Form der Betäubung bisher nicht bekannt war.

Die Schnittführung lehnte sich entweder an die Einschußöffnung an; dann wurde die Bindehaut von den Wundrändern ein Stück abpräpariert und auf diese Weise die Scleralwunde übersichtlich freigelegt. Oder der Schnitt wurde schon der Lagebestimmung entsprechend meridional durch die Bindehaut geführt und auch dann wieder das episclerale Gewebe durchtrennt, ehe in den Glaskörper eingegangen wurde. Von einer Lappenbildung der Bindehaut sah ich ab: erstens um den vor der Operation genau bestimmten Ort des Eingehens nicht zu stark zu verändern und dadurch womöglich die weitere Orientierung zu erschweren — zweitens, um die durch solche Schnittführung meist auftretende stärkere Blutung zu vermeiden, der ich allein einige meiner Mißerfolge in die Schuhe schieben möchte — und schließlich, weil bei der Verschieblichkeit der von ihrer Unterlage abgelösten Bindehaut auch bei dieser Art nicht Schnitt auf Schnitt zu liegen kam und der Wundschluß jedesmal ohne Zwischenfall im Heilverlauf erfolgte. — Nach peinlicher Blutstillung mit Suprarenin-Tupfern erfolgte mit dem Graefeschen Messer der Meridionalschnitt durch die Lederhaut, dessen Länge 3—4 mm betrug. Bei normalem Glaskörper stellte sich meist nur eine winzige Perle, oft gar kein Vorfall ein. Trat verflüssigter Glaskörper oder geronnenes Blut aus, so mußte man darauf achten, ob die Spitze des Messers auch wirklich Leder- und Netzhaut durchtrennt hatte, da es anfangs vorkam, daß man unter den abgehobenen und nicht durchtrennten Häuten vergebens nach dem Splitter suchte. Wegen Mangels eines Sideroskops war ich nun jedesmal erst genötigt, den Magnetansatz einzuführen, ehe ich an die Suche nach dem nichtmagnetischen Splitter ging. Daß dieser häufig unnötige, aber hier nicht zu umgehende Eingriff oft auf den Endausgang der Operation durch mechanische Verschiebung des Splitters ungünstig eingewirkt hat, glaube ich annehmen zu können. Folgte der Splitter dem Magneten — bisweilen auch bei mehrfachen Versuchen — nicht, so wurden die scleralen Wundränder mit äußerst feinen scharfen Wundhäkchen gefaßt und die Wunde vorsichtig gesperrt. Auch hierbei fiel der normale Glaskörper niemals in wesentlicher Menge vor. Nach dem, was nun in der Wunde sichtbar wurde, richtete sich das weitere Vorgehen. War der Glaskörper klar, so wurde das Wundgebiet zunächst direkt, dann diascleral abgeleuchtet. Hierzu dürfte bis zu einem gewissen Grade schon eine intensive fokale Beleuchtung oder jede andere Vorrichtung, die einen starken Lichtstrahl unter Abblendung der Umgebung auf das Operationsgebiet wirft, genügen. Mir hat dabei der Dr. Stumpfsche elektrische Augenspiegel (R. Jung-Heidelberg) in seiner Einfachheit sehr gute Dienste, auch beim Spiegeln während der Operation geleistet.

Auf diese Weise beleuchtet, tauchte dann eine Trübung oder ein Reflex im Glaskörper auf, den ich mit einer feinen gebogenen, hakenlosen Pinzette anging. Daß dies auch bei voller Sichtbarkeit oft der

schwierigste Teil des Eingriffs ist, nämlich den im gallertigen Glaskörpergewebe schwimmenden Fremdkörper so zu fassen, daß er nicht immer wieder mit dem Gewebe aus der Pinzette herausrutscht, wird mir nicht allein unangenehm aufgefallen sein. In einem Falle habe ich, trotzdem ich den Fremdkörper, wie die Pinzette hinter der klaren Linse genau mit dem unbewaffneten Auge verfolgen konnte, etwa zwölfmal die Pinzette öffnen und schließen müssen, ehe dieser Fischzug Erfolg hatte (Vergleich: Fall 11). — Anders war es, wenn man nach dem Scleralschnitt auf trüben Glaskörper oder geronnenes Blut traf. Dann hatte eine diasclerale Beleuchtung keinen Sinn. Die direkte Beleuchtung mußte uns die Anhaltspunkte liefern. Und wie uns da nun vereitertes oder stark zerstörtes Gewebe einen wenig aussichtsvollen Anblick bot, so war eine umschriebene leichte Trübung im Glaskörper ein um so erfreulicherer Befund. Es ist ja bekannt und besonders meines Wissens auch von E. von Hippel darauf hingewiesen, daß Kupfer-, aber auch andere Splitter, wenn sie nicht zu einer ausgebreiteten Infektion führen, sich mit solch einer Fibrinhülle umgeben. Ging man nun mit der Pinzette schonend an die Entfernung dieser Flocke, was ohne weitere Schädigung der Gewebe geschehen konnte und schließlich ja nur einem allgemein-chirurgischen Grundsatz entspricht, so faßte man mit ihr gewöhnlich auch gleich den Splitter. Da es sich dabei häufig um Körperchen handelte, die an der Grenze der Sichtbarkeit standen, so mußte das entfernte Gewebe sehr genau durchsucht werden, um nicht Pigmentkörnchen für den Fremdkörper zu halten oder gar den Splitter zu übersehen. Dem mit der Zeit geübten Auge entging dann allerdings der glückliche Fund auch beim ersten Hinschauen nicht mehr. Und doch möchte ich annehmen, daß in dem einen oder anderen ohne Erfolg operierten Fall der winzige Splitter schon nach dem Schnitt durch das hervorsprudelnde, wässerige Blut herausgeschwemmt und so unserer Beobachtung entgangen ist. — In den seltensten Fällen machte sich eine Naht der Lederhautwunde notwendig, eigentlich nur dann, wenn sie mit einer klaffenden Einschußöffnung zusammenhing. Gewöhnlich genügte eine Vereinigung der Bindehautwunde.

Von den eben geschilderten 16 Fällen saßen bei 13 die Splitter im Glaskörperraum, einer in der Vorderkammer, einer in der getrübten Linse, einer in der Scleralwunde, d. h. auch noch im Glaskörperraum. In einem Fall wurden zwei Splitter von winzigen Maßen aus dem Glaskörper, in einem anderen Fall zwei aus dem Glaskörper und einer aus dem scleralen Gewebe herausgeholt. Der Splitter in der Linse war durch die Trübung dieses Mediums, der in der Vorderkammer durch vollkommen fibrinöse Einhüllung für das bloße Auge unsichtbar, die Lage erst stereoskiagraphisch genau festzustellen, ihre Beseitigung also auch erst durch diese Vorbereitung möglich. Es handelte sich jedenfalls alle 16 Male

um Verletzungen des Augapfels durch Fremdkörper, deren Lage nicht mit gewöhnlichen Lichtstrahlen zu bestimmen war. Wenn dann mehrfach während der Operation der Splitter sichtbar wurde, so daß man ihn nun unter Leitung des Auges fassen konnte, wie in Fall 2 hinter der Linse im Iriskolobom oder in anderen Fällen beim diapupillaren oder direkten Ableuchten, so darf diese Erscheinung nicht als glücklicher Zufall aufgefaßt werden, sondern als eine folgerichtige und beabsichtigte Phase im Operationsplan, da dieser Vorgang eben nur eintreten kann, wenn man an der richtigen Stelle den Eingriff ansetzt, und da man stets das Bestreben haben wird, das Operationsgebiet so zu gestalten, daß man schließlich das Erfassen und Herausziehen des Fremdkörpers unter Führung des Auges vornehmen kann. Ein blindes Herumsuchen ist immer von Übel, immer von einer schweren Schädigung der Gewebe und meist von einem Mißerfolg begleitet. Da heißt es, wie oft in der Chirurgie: Der erste Schnitt sitzt und verbürgt den Erfolg der Operation. Dann sehe ich sofort, wonach ich suche, oder doch nach nur geringfügigen Hilfsmaßnahmen. Damit soll aber wiederum nicht gesagt sein, daß man u. a. nicht eine geraume Zeit für die Suche aufwenden muß — daß man etwa nach 1—2 Minuten des Suchens den Mut verlieren soll. Ich habe mir nicht die Mühe verdrießen lassen und bin, je mehr der Erfolg sie belohnte, um so ausdauernder hinter dem Splitter her gewesen, so daß ich schließlich die Operation bis zu einer Stunde und länger auszuführen mich nicht scheute, ehe ich abbrach. Eine vermehrte Schädigung des Auges konnte in solchen Fällen im Verhältnis zu der prognostisch so aussichtslosen Verwundung durch diese Ausdehnung der Operationszeit wohl nicht in Frage kommen, in vielen Fällen aber wurde durch sie schließlich doch noch der Zweck erreicht.

Der erste und wichtigste Schluß, den wir aus den Ergebnissen dieser 16 mit Glück operierten, intraokularen Splitterfälle ziehen müssen, ist wohl der, daß zu diesen Erfolgen in fast ausschließlichem Maße die Lagebestimmung geführt hat. Mögen auch dann und wann einmal andere, weniger sicher anzugebende und untergeordnete Umstände und Zufälle günstig gewirkt haben, so sind dies doch immer dieselben, die auch schon bei früher ausgeführten, ähnlichen Operationen mitgespielt haben. Durch sie aber wäre das jetzt erreichte Verhältnis von 50 v. H. nicht zu erklären. Dabei habe ich von dieser Aufstellung alle jene, oft nicht minder schwierigen Fälle von Fremdkörpern in der Tenonschen Kapsel und in der Orbita, die ich noch im Zusammenhang mitzuteilen beabsichtige, ausgeschlossen.

Wenn also diese mit dem Hasselwanderschen Verfahren erzielten Erfolge vielleicht die Anregung geben werden, es auf dem bisher so aussichtslosen Gebiete der Extraktion amagnetischer Augensplitter auch an anderen Stellen nachzuprüfen, so glaube ich, den Zweck dieser Mit-

teilung erst dann ganz erreicht zu sehen und keinen unnützen Schritt zu tun, wenn ich hier in kurzem Auszug meine Mißerfolge wiedergebe. Damit will ich nicht nur jeder gerechten Kritik die nötigen Unterlagen geben, sondern möchte auch vermuten, daß, ebenso wie ich selbst, auch der Leser aus den mißglückten Fällen und ihren mutmaßlichen Ursachen das gleiche, wenn nicht noch mehr lernen mag, als aus den erfolgreich operierten.

B. Erfolglos operierte nichtmagnetische Splitterfälle.

Fall 1: 4 mm temporal vom Hornhautrand horizontale Sclerawunde. S = Handbewegungen vorm Auge. Stereoskiagraph: Splitter 1 mm temporal und nach unten von dieser Wunde. 28. X. 16: Magnet zweimal erfolglos eingeführt, Entleerung von viel blutig-wässeriger Flüssigkeit. Absuchen der umgebenden Teile ergebnislos. — 3. XI. 16: S = $\frac{5}{24}$.

Fall 2: Stereoskiagraph: Etwa 3 mm langer Splitter am hinteren Augenpol, zum Teil wohl schon in der Lederhaut steckend. S = Lichtschein. — Scleralschnitt, Entleerung verflüssigten Glaskörpers, Magnetversuch ohne Erfolg. Von einer weiteren Suche wird abgesehen. Hierzu Skizze I und II.

Fall 3: Stereoskiagraph: Im nasal-untern Quadranten, 12 mm von Hornhautscheitel ein Splitter dicht an der Sclera. — S = Fingerzählen dicht vorm Auge. — Mehrfache Einführung des Magnetansatzes erfolglos, Suche mit der Sonde in der näheren Umgebung der Wunde ebenfalls, wohl infolge Verschiebung durch den Magnetansatz.

Fall 4: Perforierende Lederhautwunde. Stereoskiagraph ohne Befund. Ophthalmoskopisch in der Gegend der Wunde metallisch glitzernder Reflex. S = Lichtschein unsicher. Beim Eingehen mit der Pinzette bei direkter Sichtbarkeit weicht der Reflex einmal aus, dann macht eine stärkere Blutung jeden weiteren Versuch unmöglich.

Fall 5: Stereoskiagraph: Splitter im nasal-untern schrägen Meridian, 3 mm vom Hornhautrand entfernt. S = Lichtschein. Mehrfaches Einführen des Magnetansatzes ohne Erfolg, dann auch wegen des getrübten Glaskörpers die Suche unter Ableuchten.

Fall 6: Stereoskiagraph: Zwei hintereinander gelegene Splitter im nasal-untern-hintern Quadranten. Mehrfaches Einführen des Magnetansatzes und darauf folgende Suche erfolglos. — Keine postoperative Infektion.

Fall 7: Stereoskiagraph: Splitterschatten im nasal-untern-hintern Quadranten. Bei Annahme eines Bulbusdurchmessers von 24 mm liegt der Splitter zum Teil schon außerhalb des Augapfels. S = Lichtschein nur temporal. — Mehrfache Einführung des Magnetansatzes und Suche bei fokaler Beleuchtung im stark durchbluteten Glaskörper ohne Erfolg.

Fall 8: Stereoskiagraph: Kleiner Splitter im nasal-untern schrägen Meridian, 6 mm unter der Horizontalen, in der Nähe des Linsenäquators. — S = Lichtschein. — Mehrfaches Einführen des Magnetansatzes und Suche vergebens.

Fall 9: Stereoskiagraph: Kleiner Splitter genau horizontal, 3 mm vom nasalen Hornhautrand. — S = Lichtschein. — Mehrfaches Eingehen mit dem Magnetansatz und Suche ohne Erfolg.

Fall 10: Stereoskiagraph: Größerer Splitter in der Lidbindehaut. zwei kleine intrabulbär nasal dicht unter der Horizontalen, 3 mm vom Limbus. — S = Fingerzählen $^1/_2$ m. — Der Splitter aus der Bindehaut ist magnetisch; beim

Meridionalschnitt reichliche Entleerung von blutig-wässeriger Flüssigkeit. Mehrfache Einführung des Magnetansatzes und Suche erfolglos; nicht unmöglich, daß die Splitter herausgeschwemmt sind.

Fall 11: Stereoskiagraph: Zarter Fremdkörperschatten im temporal-untern-vorderen Quadranten nahe dem Äquator — durch Unruhe des Pat. verwackelt, Bestimmung unsicher. — S = Lichtschein. — Wegen beginnender Infektion Operation unaufschieblich. Dreimalige Einführung des Magnetansatzes und Suche vergeblich.

Fall 12: Stereoskiagraph: Ein etwa 2 mm langer, intrabulbärer Splitter in der Nähe der Ansatzstelle des äußeren geraden Muskels. — S = Handbewegung dicht vorm Auge. — Einführung des Magnetansatzes ergebnislos, wegen der außergewöhnlichen Enge der Lidspalte und dem tiefliegenden Augapfel ist auch die Suche ohne Erfolg.

Fall 13: Stereoskiagraph: Kleiner Splitter etwas nasal vom hintern Linsenpol, genau in der Horizontalen. — Bei fokaler Beleuchtung dieser Stelle rot aufleuchtender Reflex. — Nach einmaligem erfolglosem Einführen des Magnetansatzes verschwindet dieser Reflex, darauf ist auch die Suche vergeblich.

Fall 14: Stereoskiagraph: Größerer, schwacher Fremdkörperschatten in der Nähe des hintern Pols. — S = Lichtschein, Projektion nur temporal. — Nach dem Schnitt Entleerung reichlich blutig-wässeriger Flüssigkeit, kein normaler Glaskörper. Mehrfache Einführung des Magnetansatzes und Suche ohne Erfolg.

Fall 15: Vor $^1/_2$ Jahr durch Explosivgeschoß verwundet. Mit dem Spiegel deutlich sichtbarer größerer Splitter im untern vertikalen Meridian nahe dem Äquator. Der Stereoskiagraph bestätigt diesen Befund. — Trotzdem der Schnitt mitten durch den Aderhautherd geht und der Eingriff auch weiter genau mit dem Spiegel zu verfolgen ist, folgt der Splitter weder dem Magneten noch der Pinzette.

Fall 16: Stereoskiagraph: Splitter genau nasal-horizontal-hinten. — S = Lichtschein. — Entleerung von viel verflüssigtem, blutigem Glaskörper, Einführung des Magnetansatzes erfolglos, Suche mit Ableuchtung des stark getrübten Wundgebietes gleichfalls.

Die Reihe dieser 16 erfolglos operierten Fälle ist nicht einheitlich und muß daher, um aus ihr Schlüsse und allgemein wichtige Lehren zu ziehen, nach der jeweils vorliegenden Eigenart des Falles geordnet werden.

Als ersten greife ich den Fall 4 heraus: Kein Fremdkörperschatten auf der Platte, deutlicher Metallreflex im Glaskörper hinter der klaren Linse, nach einmaligen Zufassen mit der Pinzette Verschwinden des Splitters, den ich als Aluminium — für Röntgenstrahlen durchlässig (s. o.) — angesprochen hatte. Die darauf eintretende starke Blutung, nicht ein Versagen der Röntgenlokalisation im eigentlichen Sinne war hier die Ursache des Mißerfolges.

Als zweiter, dem Lagebestimmungsverfahren nicht zur Last zu legender, ist Fall 15 zu betrachten: Eingekapselter, röntgenographisch und ophtalmoskopisch in seiner Lage einwandfrei festzustellender Splitter, der selbst der Pinzette nicht folgt. Über die Notwendigkeit der Operation wäre zu streiten gewesen, wenn nicht einerseits die genaue Lagebestimmung einen Erfolg auch bei angenommener Einkapselung versprochen hätte, andrerseits erneut auftretende Beschwerden und Reiz-

erscheinungen die entscheidende Frage, ob Extraktion oder Enucleation gestellt hätten.

In zwei Fällen — Nr. 2 und 14 — handelt es sich um Splitter am hintern Augapfelpol, die wahrscheinlich schon, wenigstens zum Teil, doppelt perforiert hatten, also auch hier kein Fehlschlagen der Bestimmung (S. Skizze I und II auf S. 342).

Die besondere, anatomische Lage der Splitter wurde auch vier weiteren Fällen — Nr. 6, 7, 12 und 16 — verhängnisvoll. Bei dreien handelt es sich um Splitter, die tief im hinteren Bulbusabschnitt steckten und demnach auch bei genauester Lagebestimmung infolge des weiten Weges, den das fassende Instrument von der Scleralwunde aus zu machen hatte, nicht zu erreichen waren. Man hat wohl den Vorschlag gemacht, in solchen Fällen die temporale Orbitalwand nach Krönlein temporär zu resezieren, ich habe mich zu diesem Eingriff bisher nicht entschließen können. Er wäre vielleicht im Fall Nr. 12, den man wegen der ungewöhnlich tiefen Lage des Augapfels auch als zu tief gelegenen Splitter auffassen kann, berechtigt gewesen, da sonst nicht ranzukommen war.

In den verbleibenden 8 Fällen — Nr. 1, 3, 5, 8, 9, 10, 11, 13 — waren die Splitter in der vorderen Bulbushälfte gelegen und konnten doch nicht gefunden werden. Diese Mißerfolge müssen wir größtenteils darauf zurückführen, daß auch das feinste Meßverfahren, die Übertragung des genauesten Mechanismus auf ein lebendes, organisches Gebilde einmal fehlschlagen kann und muß, zumal dann, wenn es sich um so ein kleines und empfindliches Organ wie das verwundete Auge des verwundeten Menschen handelt. Daß auch diese Fehlschläge durch größere Erfahrung und Einübung in die Verbindung von Lagebestimmung an der Platte mit der am Organ — und Geschick und Ausdauer im operativen Eingriff noch herabgemindert werden können, glaube ich aus meiner Erfahrung, daß der Prozentsatz der Fehlschläge immer geringer wurde, hoffen zu dürfen. Unvermeidlich und daher auch die Möglichkeit des Mißerfolges in sich bergend, werden immer die klinischen Begleiterscheinungen und Zufälligkeiten bei der Operation sein wie: dicht getrübter oder verflüssigter und durchbluteter Glaskörper, starke Aderhautblutung infolge des Schnittes usw., die teils die Ursache sein können, daß die winzigen Splitter übersehen werden, teils eine erfolgreiche Fortsetzung der Suche unmöglich machen.

Der Vollständigkeit halber habe ich noch über zwei Fälle kurz zu berichten, die — fast zu gleicher Zeit eingetroffen — auch fast dasselbe Bild boten. Man sah auf der Röntgenplatte ganz dicht am vertikalen Schenkel der Drahtkreuzprothese gelegen einen zarten Schatten, der nur von einem Fremdkörper herrühren konnte. Die Lage dieses Fremdkörpers mußte ganz oberflächlich in der Bindehaut der Limbusgegend sein. Operativ war hier jedoch nichts zu finden, so daß nur die Erklä-

rung übrigblieb, daß der, der Größe nach unbedeutende Fremdkörper noch im Gewebe der Lider gelegen sei, obwohl das klinische Bild hierfür keinen Anhaltspunkt bot. Da es sich in beiden Fällen um Verletzungen handelte, bei denen das Verbleiben des Splitters im Gewebe keine Gefahr für das Auge oder die Gesundheit des Verwundeten bedeutete, so wurde von einer weitern, nur der Wißbegierde dienenden Suche abgesehen. In ihrer ungeklärten Eigenart fallen diese Fälle aber ganz aus der Reihe der übrigen heraus.

Das bringt uns nun überhaupt zu der Frage nach der Notwendigkeit und Berechtigung der Entfernung nichtmagnetischer Splitter aus dem Augapfel. Für die Beantwortung dieser Frage ist maßgebend: Der Wahrscheinlichkeitsgrad des sofortigen Operationserfolges — und der Heilverlauf, d. h. die Wundheilung bzw. das Verhältnis zwischen Eingriff und Widerstandsfähigkeit des Organs und der Endausgang in bezug auf das gerettete Sehvermögen. Um das letzte vorwegzunehmen, so bedauere ich selbst, so unvollständig meine Ergebnisse mitteilen zu müssen und die Beantwortung dieser äußerst wichtigen Frage schuldig zu bleiben. Von keinem meiner Operierten kann ich den Enderfolg angeben, da sie erklärlicherweise fast alle zu einer Zeit in meine Hände gelangten, in der eine stärkere Macht ein längeres Verweilen in unserm Lazarett verhinderte. Durch ein, auch nur aus den Kriegsverhältnissen zu erklärendes Mißgeschick besitze ich nicht einmal mehr die Krankenblatteinträge der ersten Zeit post operationem, ebenso wie es mir nicht gelungen ist, von den Leuten ihren spätern Aufentshaltort zu erfahren, so daß mir also alle mit dem Augenblick des Abtransportes in ein Reservelazarett aus den Augen gekommen sind. Aus der Erinnerung aber vermag ich wenigsten das eine mit Bestimmtheit zu versichern, daß ich nach keinem der Eingriffe eine Frühinfektion bekommen habe. Diejenigen Augen, die dann doch noch wegen Vereiterung entfernt werden mußten, waren eben durch die Verwundung von vornherein so infiziert, daß ihre Rettung aussichtslos war — eine Erfahrung, die genau so für die Magnetextraktionen gilt und allgemein bekannt ist. Alle Operierten, die ich doch noch immer mindestens 2—3 Wochen bei mir behielt, zeigten einen den Verhältnissen entsprechenden, ungestörten Wundverlauf, der sich auch, so oft das in Anbetracht der Veränderung der brechenden Teile möglich war, in einer Zunahme der Sehschärfe ausdrückt Unter anderen ist mir ein Fall (Nr. 16) noch lebhaft in Erinnerung, dem ich zwei winzige amagnetische Splitter entfernt hatte und den ich vier Tage nach dem Eingriff zwei, die Augenabteilungen unserer Front besichtigenden Fachärzten zeigen konnte; beide Herren äußerten spontan ihre Verwunderung darüber, daß dem Auge der Eingriff kaum mehr anzusehen war. So glaube ich diese Befürchtungen in die Grenzen des bisher bei solchen Operationen Bekannten verweisen zu können, ja vielleicht

ist diese Gefahr durch die infolge der genauen Lokalisation verkleinerte Schnittführung entsprechend herabgesetzt.

Über den schließlichen Ausgang und das dauernd erhaltene Sehvermögen etwas zu sagen, wäre ja heute auch unter günstigeren äußeren Verhältnissen noch keine Möglichkeit gegeben, da die Beobachtungszeit dazu zu kurz wäre. Man könnte sich hier nur an einen Analogieschluß halten und dazu die bisherigen Erfahrungen mit dem Meridionalschnitt heranziehen. Zweifellos dürfte der Endausgang meiner Fälle sich nicht wesentlich von den mit Meridionalschnitt Magnetextrahierten unterscheiden. Wenn nun schon über den Wert dieses Verfahrens die Meinungen der Fachärzte auseinandergehen, so werden vielleicht doch eine Anzahl derjenigen, die eine Eröffnung der Scleralkapsel bei der Magnetextraktion für unzweckmäßig halten, sich in meinem Fall diesem Operationsweg anschließen, da ein anderer ihnen nicht offen steht. Ob sie allerdings die Spätgefahr des Scleralschnittes oder die des Verbleibens des Fremdkörpers im Augapfel für die größere halten, das wird nicht nur eine Frage an ihr ärztliches Gewissen sein, sondern auch von dem Wahrscheinlichkeitsgrad des unmittelbaren Operationserfolges abhängen. Noch letzthin betont Wessely[1]) einerseits, daß „nichteiserne Fremdkörper nur dann angegangen werden sollen, wenn sie so groß sind, daß bei ihrem Verbleiben das Auge sicher dem Untergange anheimfällt" und daß „darum nur der Erfahrene, der das Für und Wider richtig abzuschätzen vermag, an die Extraktion nichtmagnetischer Fremdkörper herangehen soll" — andrerseits „daß auch bei abwartendem Verhalten die Prognose nur in einem kleinen Teil der Fälle eine gute ist". Dem wird man im allgemeinen zustimmen können, nur dürfte die Grenze zwischen dem wegen seiner Größe zu entfernenden und dem als ungefährlich zu belassenden Splitter schwer zu ziehen sein und nicht nur im Zusammenhang mit dem verletzten Auge, sondern auch mit der Person des Arztes sehr schwanken. Wenn man die Entscheidung über die operative Entfernung des nichtmagnetischen Splitters von seiner Größe abhängig machen will, dann müßte man eigentlich sagen, daß man mehr mit der Beseitigung eines kleinen Splitters nützt, als mit der eines großen. Gewöhnlich wird ein Splitter, der so groß ist, daß man ihn auch mit einer annähernden Lagebestimmung entfernen kann, schon solche Zerstörungen im Auge angerichtet haben — besonders bei den Kriegsverwundeten — daß für die Erhaltung des Auges nur eine Herabsetzung der unmittelbaren Vereiterungsgefahr und eine Konservierung der Form herausspringt, während das Sehvermögen entweder schon durch die Größe der Verwundung oder zum mindesten dann durch die in solchen Fällen mit Sicherheit auftretenden Spätfolgen zerstört wird. Für die Frage der Infektionsgefahr dürfte die Größe des Splitters jedoch keine

[1]) Borchardt-Schmieden, Kriegschirurgie, S. 492 und 493.

wesentliche Rolle spielen. Gewiß ist bekannt, daß sich in seltenen Fällen kleine Fremdkörper auch im Augapfel abkapseln und ohne weitere Schädigung einheilen können. Das gilt auch unserer Friedenserfahrung nach schon nicht mehr für die Kupfersplitter, die immer einen, das Auffinden bekanntermaßen sehr erleichternden Abcess um sich herum bilden; noch viel größer aber ist die Gefahr, die bei Verwundung mit kleinsten Steinsplittern besteht. Es wird daher die chemische Beschaffenheit und die Art und Menge der Keime, die die Splitter je nach seiner Herkunft mit sich reißt, für die Beurteilung des Verlaufs und für die Indikationsstellung des Eingriffs mehr zu beachten sein, als die Größe des Fremdkörpers. Macht man aber die Größe des Splitters zum Maßstab seines Handelns, so kann dies nur geschehen, indem man sie in ein Verhältnis zum Genauigkeitsgrad der Lagebestimmung des Splitters bringt. Mit einer Röntgenaufnahme von vorne und von der Seite, mit den indirekten Meßmethoden, die bei der subtilen Auswertung der Doppelaufnahme auf einer Platte bekanntlich schon bei gröberen Objekten leicht erheblichen Fehlern unterworfen sind, werden Fremdkörper unter einer gewissen Größe selten so bestimmt werden können, daß man sie mit aller Verantwortung angehen kann. So wird also der das Für und Wider entscheidende Erfahrenste in erster Linie immer von dem Meßverfahren abhängig sein, mit dem er arbeitet, und die zwischen den Größen der Splitter zu ziehenden Grenzen werden dementsprechend verschieden sein. Mich ermutigt die Tatsache, daß ich mit Hilfe der Hasselwanderschen Stereoskiagraphie Splitter entfernen konnte, die gerade noch zu erkennen waren, und die Erfahrung, daß auch das abwartende Verhalten bei nichtmagnetischen Splittern schlechte Aussicht bietet, die Grenzen in bezug auf Splittergröße sehr niedrig, in bezug auf Operationsberechtigung entsprechend weiter zu ziehen.

Unter diesen neuen Verhältnissen haben sich mir für die Indikationsstellung bei nichtmagnetischen, intrabulbären Splittern folgende Gesichtspunkte herausgebildet, die zum Gelingen des Eingriffs unbedingt einzuhalten sind:

1. Genaue Lagebestimmung mit Hilfe einer stereoskiagraphischen Aufnahme nach Hasselwander mit Drahtkreuzprothese. Alles bisher von mir Gesagte dürfte die Berechtigung dieser Forderung ausdrücken, so daß ich als Gegenbeispiel nur noch unsere mehrfache Erfahrung erwähnen möchte, die wir mit der wohl am meisten angewandten Methode der Profil- und Dorsoventralaufnahme gemacht haben, daß wir nämlich häufig in die Lage kamen, bei uns zur Operation von vorne zugeschickten und bereits in der angegebenen Weise geröntgten Fällen den Eintrag in der Krankengeschichte: „Sicher intraokularer Splitter" dahin umzuändern, daß der gesehene Fremdkörperschatten sicher außerhalb des Augapfels lag.

2. die vor jedem Eingriff vorzunehmende Feststellung, ob es sich um einen magnetischen oder amagnetischen Splitter handelt. Wie ungemein wichtig diese Feststellung ist, habe ich selbst im negativen Sinne mit größtem Bedauern erfahren müssen. Wie oben bereits mitgeteilt, führe ich einen Teil meiner Mißerfolge auf das unnütze Einführen des Magnetansatzes zurück, der zweifellos den Fremdkörper aus seiner bestimmten Lage verschoben hatte. Ob man diese Feststellung mit dem Riesenmagneten oder mit dem Sideroskop machen soll? — Ich möchte bei der verhältnismäßigen Billigkeit und der leichten Aufstellbarkeit der neueren Arten, besonders des Hertelschen, das Sideroskop bevorzugen.

3. nach Erfüllung dieser Untersuchungsbedingungen lehren meine Ergebnisse, daß nur die in den vorderen Zweidritteln und nicht zu weit von der Sclera nach dem Glaskörpermittelpunkt zu gelegenen amagnetischen Splitter mit Aussicht auf Erfolg angegangen werden dürfen.

4. ältere, eingekapselte Splitter widerstreben ebensosehr aus mechanischen Ursachen der Beseitigung, wie das von den Magnetsplittern bereits bekannt ist.

Demnach greife ich operativ nicht ein:

1. Bei allen im hintern Drittel des Glaskörperraums gelegenen, sicher amagnetischen Fremdkörpern, zumal dann, wenn sie multipel vorhanden sind, während die magnetischen der Extraktion auch in dieser Gegend noch zugänglich sind und amagnetische, auch, wie meine Fälle zeigen, multipel in den vordern Zweidritten gelegene, noch entfernt werden können, wenn sie dicht beieinander liegen.

2. Im allgemeinen auch bei älteren, sicher fest eingekapselten Splittern, wenn der sonstige Zustand des Auges nicht doch den Versuch rechtfertigt.

Die unter Beachtung dieser Gesichtspunkte erzielten Ergebnisse stelle ich hier noch einmal tabellarisch zusammen:

Stereoskiagraphische Untersuchungen:		433
Davon einmal geröntgte	377	
Davon zweimal geröntgte	43	
Davon dreimal geröntgte	3	
	Sa. 433	
Positive intraokulare Röntgenbefunde .	91	
„ sonstige Röngenbefunde . . .	85	
	Sa. 176	
(auf 377 berechnet 46,7%)		
Negative Röntgenbefunde mit positivem Operationsbef.		2
Entfernte Magnetsplitter		43

(auf 47 berechnet: 91.5%)	
Entfernte Amagnetsplitter	16
(auf 28 berechnet: 57.2%)	
Nichtentfernte wahrscheinliche Magnetsplitter . . .	4
Nichtentfernte sichere Amagnetsplitter	12
Absichtl. unterl. Operation intraokularer Splitter . .	6

Damit glaube ich erfüllt zu haben, was ich wollte: zeigen, wieweit mir die Hasselwandersche Stereoskiagraphie auf dem bisher so selten beschrittenen Wege der Entfernung nichtmagnetischer Splitter aus dem Augapfel geholfen hat. Ich bin überzeugt, daß bei Anwendung und Nachprüfung des Verfahrens von anderer Seite die Erfolge sich vielleicht nicht gleich zu Anfang, so doch aber schon nach kurzer Eingewöhnung noch steigern lassen werden — zum Segen unserer Kriegsverwundeten. Daß sich die aufgewendete geringe Mühe nicht nur auf die verhältnismäßig kleine Zahl amagnetischer Fremdkörper zu erstrekken braucht, sondern auch für die Magnetextraktion von ausschlaggebender Bedeutung sein kann und bei ihr auch stets angewandt werden sollte, das werden nicht nur die Anhänger des Meridionalschnittes (Hirschberg), sondern auch die der Haabschen Extraktionsmethode mit dem Riesenmagneten zubilligen, die ja auch eine genaue Lagebestimmung fordern, ehe sie zum Eingriff schreiten. Ich habe den Vorteil, vorher genau zu wissen, wo der Splitter liegt, bei allen meinen Magnetextraktionen wohltuend empfunden und erinnere mich besonders eines Falles, bei dem ich vier magnetische Splitter in drei Extraktionen herausholte und nur dadurch bekam, daß ich jedesmal erst genau an den bestimmten Ort des Splitters mit dem Magnetansatz ging.

Dem stereoskiagraphischen Verfahren aber den Vorwurf zu machen, daß es zu kompliziert sei, wäre erst der berechtigt, der mit einfacheren Mitteln dasselbe Ziel erreichte.

Über einen Fall von ungewöhnlich schwerer gonorrhoischer Iridocyclitis und Neuritis optica.

Von

E. v. Hippel (Göttingen).

Den Fall, der hier etwas ausführlicher besprochen werden soll, habe ich im Jahr 1913 in der Versammlung der Augenärzte der Provinz Sachsen, Thüringens und Anhalts geschildert. Ein kurzes Referat darüber findet sich in den klinischen Monatsblättern 1913 Bd. 2, S. 774. Da ich vor kurzem Gelegenheit hatte, den Endausgang durch eigene genaue Untersuchung festzustellen, möchte ich die Beobachtung etwas ausführlicher mitteilen, da sie, soweit ich sehe, ziemlich einzigartig, zum mindesten sehr ungewöhnlich ist. Die Literatur des Gegenstandes ist in einem Sammelreferat von Keppeler, Klin. Monatsbl. f. Augenheilk. Bd. 54/I, S. 307 bis zum Jahr 1915 bearbeitet, so daß ich hierauf verweisen kann. Die Prognose der gonorrhoischen endogenen Entzündungen wird als günstig bezeichnet, selbst für die Fälle, die mit Glaskörpertrübungen einhergehen. Von weiteren Komplikationen wird angeführt, daß bei den schweren Formen von Cyclitis und Chorioiditis später Katarakt auftreten kann. Sekundärglaukom als Folge von Seclusio pupillae kommt gleichfalls zur Beobachtung. Die Neigung zu Rezidiven wird hervorgehoben. Außer den in jenem Referat besprochenen Arbeiten möchte ich noch eine Mitteilung von Cobbledick (Ophthalmoscope 1912) erwähnen, weil dieser Autor die auch sonst schon vielfach geäußerte Vermutung, daß die sogenannten rheumatischen Iritiden in ihrer Mehrzahl gonorrhoischer Natur seien, durch eine Untersuchungsmethode zu stützen sucht, die wohl sonst noch wenig geübt worden ist. In 8 von 9 Fällen konnte er nämlich den Nachweis von Gonokokken im Urin erbringen, meist allerdings erst nachdem die Prostata vom Rectum her massiert und der dann gewonnene Urin zentrifugiert war. In therapeutischer Hinsicht ist bemerkenswert, daß in diesen Fällen die gleichzeitig vorhandenen Gelenkerkrankungen durch Gonokokken-Vaccinebehandlung geheilt und auch die Iritis günstig beeinflußt wurde. An

meinem Hallenser Material hat Prof. Grouven in 2 oder 3 Fällen in derselben Weise den Nachweis von Gonokokken im Urin erbringen können.

Mein Pat. war ein 18jähriger Gymnasiast, die Infektion datierte 4 Wochen vor Beginn der Augenerkrankung. Aufnahme am 16. XII. 1912. Vor 4 Tagen war eine Schwellung des rechten Fußgelenks aufgetreten, ebenso lange bestand eine leichte Verschwommenheit vor den Augen. Beim Erwachen am 16. XII. war Pat. nahezu blind. Beiderseits bestand eine starke Injektion und Schwellung der Conjunctiva bulbi mit Blutungen, weniger starke Rötung der Conjunctiva tarsi, leicht eitrige Sekretion. Keine Gonokokken im Sekret, also eine metastatische Conjunctivitis.

Rechts dickes, links weniger starkes Pupillarexsudat, Synechien. Kammerwassertrübung, Hypotonie. Visus: Lichtschein. Rechtes Fußgelenk geschwollen, rechtes Kniegelenk schmerzhaft und mangelhaft beweglich. Herztöne rein, hohes Fieber. Puls 120. Floride Gonorrhöe.

In zwei Tagen rapide Rückbildung des Exsudats, am 4. aber bereits Rückfall. Wieder Rückbildung, am 28. XII. Pupillen maximal, Kammerwasser aber noch trübe und aus dem Glaskörper graugelber Reflex. Finger 1 Meter. Am 7. I. rechts, am 9. I. links Rezidiv der Exsudation. Solche kleineren Rückfälle wiederholten sich noch mehrmals, die Augen wurden aber blasser. Am 8. III. wurde bei leidlich aufgehelltem Glaskörper eine beiderseitige hochgradige Papillitis mit großen relativen zentralen Skotomen festgestellt. Rechts Finger 5 Meter, links Finger 2 Meter. Die Skotome wurden absolut. Bei der vorläufigen Entlassung am 29. III. war R. S = $^1/_{35}$, L. S = $^1/_{15}$.

Das anfänglich hohe Fieber sank allmählich ab, aber erst nach $2^1/_2$ Monaten war die Temperatur normal geworden.

Die gemeinsam mit Koll. Grouven geführte Behandlung bestand in Spülungen der Harnröhre und Arthigoninjektionen von steigenden Mengen. Besonders anfangs folgte jeder Einspritzung ein Temperaturanstieg. Innerlich wurde längere Zeit Benzosalin, später Kal. jod. gegeben. Die Gelenkaffektionen besserten sich, wenn auch langsam, ein Erfolg für das Sehvermögen war aber nicht zu bemerken.

Am 7. IV. 14 zweite Aufnahme. Papillitis unverändert, ein weißliches Exsudat zieht sich nach der Maculagegend hin. Da bei diesem Verlauf der Verdacht auftauchte, daß über der Gonorrhöe eine etwaige luetische Infektion übersehen sei, wurde die Wassermannsche Reaktion geprüft, sie war aber negativ. Trotzdem mehrwöchige Schmierkur verbunden mit Schwitzprozeduren.

Bis zum 9. VI. klinische Behandlung durchgeführt, aber völlig erfolglos. Die zentralen Skotome bestehen fort, ebenso die Glaskörpertrübung und der ophthalmoskopische Befund. Die Augen sind dabei blaß, die Pupille weit. Am 31. V. werden besonders rechts Trübungen in der Tiefe der Linse festgestellt, von denen es zweifelhaft ist, ob sie nur Auflagerungen auf die Hinterfläche darstellen.

Pat. geht für einige Wochen in einen Luftkurort.

Am 19. VII. konnte eine Verkleinerung der Skotome nachgewiesen werden, die am 9. VIII. noch wesentlich deutlicher war. Das absolute zentrale Skotom ist nur noch klein, der blinde Fleck stark vergrößert, dazwischen eine freigewordene

Zone. Die Papillenschwellung ist kaum verändert, ebenso die Glaskörpertrübung. Es ist aber jetzt kein Zweifel mehr, daß sich eine Katarakt in den tiefen Teilen der Linse entwickelt. Auch unter der vorderen Kapsel zarteste Trübungen. Pupillen von feinen organisierten Häutchen eingenommen.

R. S = $^1/_{20}$, L. S = $^1/_8$.

Am 14. X. 14 wesentlich Status idem. Trotzdem Pat. jetzt 2 Monate kein Atropin mehr gebraucht hat, sind die Pupillen weit geblieben, die rechte wie bei voller Atropinwirkung, die linke wie bei Oculomotoriuslähmung. Die Iris im ganzen, besonders aber der Pupillarteil macht einen atrophischen Eindruck. Ich kann diesen Befund nur so auffassen, daß sich während des Atropingebrauchs eine vollständige Flächensynechie zwischen Iris und Linse entwickelt hat.

Nachuntersuchung $2^1/_2$ Jahre später, 23. IV. 1917. Links keine Hornhautbeschläge. Pupille weit wie früher, eine Spur Lichtreaktion ist am Mikroskop nachweisbar. Iriszeichnung ist schwer erkennbar, das Stroma macht einen stark verdünnten Eindruck. Am Pupillarrand gehen zarteste Gewebsfasern überall über in eine spinnwebdünne Membran, die der Linsenkapsel aufgelagert ist. Im übrigen sieht man auf der vorderen Kapsel größere und kleinere Haufen braunen Pigments. Darunter liegt eine ziemlich gleichmäßige, leicht dreieckige Trübung, welche man wegen der Beziehungen zu dem Pigment mit größter Wahrscheinlichkeit unmittelbar unter die Linsenkapsel, nicht vor dieselbe lokalisieren muß. In der hinteren Corticalis nur einzelne ganz zarte, radiäre Streifchen.

Rechts ähnliche Verhältnisse an Pupille und Iris, nur ist hier ein Befund sehr ausgesprochen, der am linken Auge nur angedeutet war, nämlich eine zirkuläre Atrophie des Pupillarteils, der bei direkter Beleuchtung gar keine Besonderheit erkennen läßt, bei indirekter Beleuchtung aber vollkommen durchscheinend ist, so daß hier Schwund des Pigmentepithels angenommen werden muß. Die Trübungen in der vorderen Corticalis sind wesentlich stärker als links. Nach dem Befund an diesem Auge ist zweifellos, daß die Deutung am linken Auge bezüglich der Lage der Trübung richtig ist. Die hintere Corticalis zeigt hier eine sehr große schalenförmige Trübung, besonders dicht sind die Ränder derselben. Einzelne Flecke noch peripher von der Schale. Im übrigen in der Linse nur ganz vereinzelte winzige Fleckchen. Pupille noch weiter als rechts, ebenfalls bei stärkster Lichtkonzentration eine Andeutung von Zusammenziehung. Das Stroma der Iris erheblich stärker in seiner Zeichnung beeinträchtigt als links.

Ophthalmoskopisch: Links Papille infolge der Medientrübung stark verwaschen zu sehen, erscheint röter als sie wohl in Wirklichkeit ist. Grenzen zu erkennen, wenn auch nicht besonders deutlich. Die Gefäße am unteren Rand (u. B.) etwas abgebogen, wie wenn hier eine kleine Vorwölbung bestünde. Im durchfallenden Licht zeigt sich eine sehr deutliche punktförmige Trübung am hinteren Linsenpol.

Rechts ophthalmoskopisches Bild ganz verwaschen, Papille eben erkennbar. Genaueres über die Begrenzung nicht auszusagen, sicher ist nur, daß auch hier die Farbe keine Spur blaß ist. Die Gefäße nach unten zu erscheinen auch hier ein wenig übergebogen. Maculagegend ist auf beiden Augen, besonders rechts, schwer zu spiegeln, jedenfalls läßt sich keine Veränderung an derselben nachweisen. Mit der Sachsschen Lampe nur der zarte Saum an der Pupille zu durchleuchten.

$$R + 1{,}0\ D\ s\ S = \frac{2}{50}\ Nd.\ XIII$$

$$L + 0{,}5\ D\ s\ S = \frac{2}{10} + 3{,}0\ D\ Nd.\ VIII\ ziemlich\ fließend.$$

Auch jetzt bestehen noch beiderseits große zentrale Skotome, die im Vergleich zur letzten Untersuchung im Jahr 1914 nicht kleiner geworden sind.

Die Befürchtung, die ich im Jahr 1914 hatte, daß es zu vollständiger Linsentrübung kommen würde, hat sich bisher nicht bestätigt, dagegen ist der Verlust des zentralen Sehens durch die Beteiligung des Sehnerven sicher ein endgültiger. Sehr beachtenswert ist die hochgradige Atrophie der Iris und das Bestehenbleiben der Mydriasis mit fast völlig aufgehobener Pupillarreaktion. Als Erklärung wird man wohl annehmen dürfen eine während des Bestehens der Atropinmydriasis eingetretene Flächensynechie. Die entzündliche Erkrankung des Sehnerven und der Papille kann in diesem Fall wohl sicher nicht als eine chemotaktische, vom vorderen Bulbusabschnitt ausgelöste betrachtet werden. Nicht wegen des ophthalmoskopischen Befundes, sondern wegen des Verlaufs mit dem Zurückbleiben des großen zentralen Skotoms. Viel wahrscheinlicher sind mir wenigstens Metastasen im Opticus selber, wenn auch ein solches Vorkommnis überaus selten ist. Ich habe in der Literatur wenig über die Neuritis optica bei Gonorrhöe gefunden. Bei Groenouw[1]) ist nichts erwähnt. Campbell[2]) beschreibt eine drei Wochen nach Beginn der Gonorrhöe aufgetretene einseitige Papillitis mit Herabsetzung der Sehschärfe auf $^1/_4$ und erheblicher Einschränkung der Farbengesichtsfelder. Kein Skotom. In drei Monaten völlige Ausheilung. Iritis bestand in diesem Fall nicht. Panas soll einen ähnlichen Fall beschrieben haben. In Cobbledicks[3]) einem Fall wurde nach Rückgang der einseitigen Iritis ausgesprochene Schwellung des Sehnerven und ein nach der Macula hinziehendes Exsudat beobachtet. Zentrales Skotom, Ausgang in völlige Heilung. Nach Cridland[4]) soll Byers[5]) 1907 13 Fälle von metastatisch-gonorrhoischer Erkrankung von Sehnerv und Netzhaut gesammelt haben. Ob ein schwer verlaufender darunter war, gibt er nicht an. Ich habe leider weder die Byerssche Arbeit, noch ein Referat über dieselbe lesen können, Keppeler zitiert sie auch nicht.

[1]) Graefe-Sämisch, 2. Aufl.

[2]) Campbell, Diese Arbeit habe ich seinerzeit gelesen und exzerpiert, leider ist mir die Notiz abhanden gekommen und ich vermag die Arbeit jetzt im Jahresbericht nicht aufzufinden.

[3]) l. c.

[4]) Cridland, Gonorrhoeal Infection in Eye diseases. The Ophthalmoscope, Febr. 1913.

[5]) Byers, Studies from Royal Victoria Hospital. Montreal, Febr. 1908.

Sidler-Huguenin[1]) hat in 5 seiner Fälle Neuritis notiert, viermal war sie leicht, einmal ausgesprochen, alle Fälle verliefen aber günstig. Es ist kaum zu bezweifeln, daß es sich in der Mehrzahl der hier erwähnten Fälle um eine chemotaktische, vom vorderen Bulbusabschnitt ausgelöste Entzündung der Papille gehandelt hat, welche bei den verschiedensten Erkrankungen vorkommt und sehr häufig ist, wie man sowohl bei sorgfältiger klinischer Untersuchung als bei genauer Verarbeitung eines großen anatomischen Materials immer wieder feststellen kann.

Wenn nach gonorrhoischer Iritis bei Seclusio pupillae durch Sekundärglaukom Verlust des Sehvermögens oder schwere Schädigung desselben vorgekommen ist, so handelt es sich um Fälle, in denen der üble Ausgang hätte vermieden werden können, und die keine prizipielle Bedeutung haben. Schwere dauernde Sehstörung durch zentrales Skotom als Folge gonorrhoischer Erkrankung ist dagegen meines Wissens bisher noch nicht beschrieben. Sollte mir eine Beobachtung entgangen sein, so bleibt der Fall trotzdem ein äußerst seltener. Die Unwirksamkeit der spezifischen Behandlung mit Arthigon gibt zu denken. Da die große Mehrzahl der Fälle gonorrhoischer Augenerkrankungen auch bei anderer Behandlung, eventuell auch ohne solche günstig verläuft, so kann bei der Arthigontherapie leicht der Eindruck besonderer Wirksamkeit entstehen, während es sich in Wirklichkeit vielleicht um Spontanheilung handelt. Man muß in seinem Urteil deshalb zurückhaltend sein, es liegt mir aber durchaus fern, den therapeutischen Nutzen von Arthigon oder den übrigen Vaccinemethoden bestreiten zu wollen. Ich habe selber in einer Reihe von Fällen, in denen ich mit Wahrscheinlichkeit gonorrhoische Iritis diagnostiziert hatte, Arthigon angewendet und die spezifischen Fieberreaktionen beobachtet. Die Fälle verliefen durchschnittlich günstig, ich teile die Krankengeschichten aber nicht weiter mit, weil ich niemals zu einer sicheren eigenen Überzeugung kommen konnte, ob die Iritis wirklich durch die Behandlung wesentlich beeinflußt worden ist. Als eine Seltenheit meines Falles ist auch noch hervorzuheben, daß die Iritis hier im akuten Stadium der Gonorrhöe aufgetreten ist (vier Wochen nach der Infektion). Krückmann[2]) rechnet dies zu den größten Seltenheiten und erinnert sich keiner eigenen derartigen Beobachtung. Obwohl die ätiologische Bedeutung der Gonorrhöe in meinem Fall durch den klinischen Verlauf so weit gesichert war wie das überhaupt möglich ist, habe ich versucht, nach dem Vorgang von Sidler-Huguenin den Gonokokkennachweis im Blut durch Anlegen einer Blutkultur zu erbringen.

[1]) Sidler-Huguenin, Über metastatische Augenentzündungen, namentlich bei Gonorrhöe. Archiv f. Augenheilk. **69**, 346. 1911.

[2]) Graefe-Sämisch, 2. Aufl.

Die Platte blieb steril. Es ist aber nicht ausgeschlossen, daß hieran ungünstige Temperaturverhältnisse schuld waren, denn ich mußte die Entnahme in der Privatklinik machen, die eine Viertelstunde von der Klinik entfernt lag, so daß die Platte erst mit einiger Verzögerung in den Wärmeschrank gebracht werden konnte. Natürlich hätte der Nachweis auch ohne dies mißlingen können, ohne daß deshalb eine Veranlassung vorläge, die gonorrhoische Natur der Erkrankung in Frage zu ziehen.

Autorenverzeichnis.

Affolter, A. Ophthalmoskopische Untersuchungen in rotfreiem Licht. S. 1.

Ascher, K. W. Versuche zu einer Methode, die sekundären Motive der Tiefenlokalisation messend zu beobachten, nebst Bemerkungen über die Gewöhnung an das einäugige Sehen. S. 275.

Engelbrecht, K. Zur Entfernung von nichtmagnetischen Fremdkörpern aus dem Innern des Auges. S. 329.

Fuchs, E. Über Pigmentierung, Melanom und Sarkom der Aderhaut. S. 43.

—, — Über eine angeborene Abnormität der Netzhaut nebst Bemerkungen über Scleraleinbuchtung und Aderhautabhebung. S. 107.

Hertel, E. Über die Augensymptome bei der Weilschen Krankheit. S. 28.

v. Hippel, E. Über einen Fall von ungewöhnlich schwerer gonorrhoischer Iridocyclitis und Neuritis optica. S. 355.

de Kleyn, A., und Storm v. Leeuwen, W. Über vestibuläre Augenreflexe. S. 316.

Koeppe, L. Klinische Beobachtungen mit der Nernstspaltlampe und dem Hornhautmikroskop. VII. S. 117.

—, — Klinische Beobachtungen mit der Nernstspaltlampe und dem Hornhautmikroskop. VIII. S. 250.

—, — Klinische Beobachtungen mit der Nernstspaltlampe und dem Hornhautmikroskop. IX. S. 267.

Löwenstein, A. Über anfallsweise auftretende parenchymatöse Hornhautentzündung (Keratitis anaphylactica) und über die Entstehung des Pannus im Verlaufe der Körnerkrankheit. S. 236.

Meisner, W. Ein Mikrophthalmus congenitus mit Membrana pupillaris persistens corneae adhaerens und anderen Anomalien. S. 301.

Ohm, J. Nichtberufliches Augenzittern. II. Teil. S. 164.

Pichler, A. Über simulierte Gesichtsfeldeinschränkung. S. 227.

APR 23 1923

ALBRECHT VON GRÆFE'S ARCHIV FÜR OPHTHALMOLOGIE

HERAUSGEGEBEN VON

E. FUCHS, WIEN
E. v. HIPPEL, GÖTTINGEN
H. SATTLER, LEIPZIG
A. WAGENMANN, HEIDELBERG

REDIGIERT VON
A. WAGENMANN

94. BAND. 1. HEFT
(AUSGEGEBEN AM 26. SEPTEMBER 1917)

BERLIN
VERLAG VON JULIUS SPRINGER
1917

A. v. Graefe's Archiv für Ophthalmologie

erscheint zwanglos in Heften von ca. 8—9 Druckbogen; je 4 Hefte bilden einen Band. Der Preis jedes Bandes beträgt M. 28.—.

Die Veröffentlichung der zur Aufnahme angenommenen Arbeiten geschieht so schnell als möglich in der Reihenfolge, in der sie druckfertig in die Hände der Redaktion gelangt sind, falls nicht besondere Umstände ein späteres Erscheinen notwendig machen. Vorherige Anmeldungen können keine Berücksichtigung finden. Die zum Verständnis der Arbeiten und zur Belegung von Befunden notwendigen Textabbildungen und Tafeln finden sorgfältige Ausführung.

Das Honorar beträgt M. 30.— für den 16seitigen Druckbogen; 40 Sonderdrucke jeder Arbeit werden den Herren Verfassern unentgeltlich geliefert; werden — auf Kosten der Herren Mitarbeiter — mehr als 40 Exemplare gewünscht, so wird gebeten, die Anzahl auf dem Manuskript anzugeben, da derartige Wünsche später oft nicht mehr berücksichtigt werden können.

Manuskriptsendungen und Mitteilungen in redaktionellen Angelegenheiten werden erbeten an

Herrn Professor Dr. A. Wagenmann, Heidelberg, Bergstr. 80.

Die *Manuskripte* sind *nur einseitig beschrieben* und *druckfertig* einzuliefern, so daß Zusätze oder größere sachliche Korrekturen nach erfolgtem Satz vermieden werden. Die *Zeichnungen* für Tafeln und Textabbildungen werden auf *besonderen* Blättern erbeten, auch wolle man beachten, daß für eine getreue und saubere Wiedergabe gute Vorlagen unerläßlich sind. Bei *außergewöhnlichen Anforderungen* in bezug auf Abbildungen ist eine *besondere* Vereinbarung notwendig.

Die Korrekturbogen werden den Herren Verfassern von der Verlagsbuchhandlung regelmäßig zugeschickt, und es wird dringend um deren *sofortige Erledigung* und Rücksendung (ohne das Manuskript) an die Verlagsbuchhandlung gebeten. *Von etwaigen Änderungen des Aufenthalts oder vorübergehender Abwesenheit bittet man die Redaktion oder die Verlagsbuchhandlung so bald als möglich in Kenntnis zu setzen. Bei säumiger Ausführung der Korrekturen kann die Zurückstellung einer Arbeit für ein späteres Heft unvermeidlich werden.*

Verlagsbuchhandlung von Julius Springer
Berlin W 9, Linkstraße 23/24.

---

94. Band **Inhaltsverzeichnis** 1. Heft

Seite

Affolter, Adolf. Ophthalmoskopische Untersuchungen in rotfreiem Licht. (Mit 16 Tafeln) 1

Hertel, E. Über die Augensymptome bei der Weilschen Krankheit. (Mit 9 Tafeln) 28

Fuchs, Ernst. Über Pigmentierung, Melanom und Sarkom der Aderhaut. (Mit 41 Textfiguren und 3 Tafeln) 43

ZEISS

Fernrohr-Brillen

für schwachsichtige Kriegsverletzte

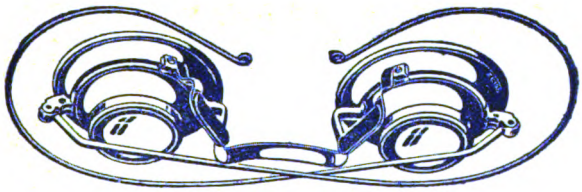

Nur durch Optiker zu beziehen
Prospekte „Optof 32“ kostenfrei

Berlin
Hamburg

CARL ZEISS
JENA

Wien
Buenos Aires

P. Dörffel / Berlin NW 7

Hoflieferant Sr. Majestät des Kaisers u. Königs / Unter den Linden 44

Augenärztliche Apparate, Tonometer
Elektrische Augenspiegel, Ophthalmoskopier- und Operations-Lampen, Augenmagnete
Sideroskope usw.

Spezialität: Neueste deutsche und amerikanische Klemmer und Augengläser. Bifokale-, Punktal-Gläser, Gullstrandsche Stargläser. **Preislisten kostenlos!**

F. AD. MÜLLER SÖHNE

WIESBADEN
TAUNUSSTR. 44

KÜNSTLICHE AUGEN

Augenbäder

mit Lösungen von künstl. **Emser Salz** (und Borax)
nach Vorschrift und Spezialmodell von **Dr. Hesse**

zur Heilung äußerer katarrhalischer und entzündlicher Augenerkrankungen sowie zur Verhütung dieser Zustände und zur Pflege der Augen

Dr. Ernst Sandow, Fabrik von Mineralwasser-Salzen, **Hamburg**



R. Jung
G. m. b. H.
Heidelberg
Hebelstraße 46.

Mikrotome

Preisliste kostenfrei.

Hierzu Beilagen von: ***Ferdinand Enke,*** *Verlag in* ***Stuttgart,*** *betr. „Brons, Leitfaden zur Pflege der Augenkranken". — Medizinisches Exporthaus* ***Felix Schmiedchen*** *in* ***Bremen*** *betr. „Terminolsalbe".*

Für die Anzeigen verantwortlich: K. Spiegel in Nikolassee.
Druck der Spamerschen Buchdruckerei in Leipzig.

Stanford
APR 23

ALBRECHT VON GRÆFE'S ARCHIV FÜR OPHTHALMOLOGIE

HERAUSGEGEBEN VON

E. FUCHS WIEN · E. v. HIPPEL GÖTTINGEN · H. SATTLER LEIPZIG · A. WAGENMANN HEIDELBERG

REDIGIERT VON
A. WAGENMANN

94. BAND. 3/4. HEFT

(AUSGEGEBEN AM 31. DEZEMBER 1917)

BERLIN
VERLAG VON JULIUS SPRINGER
1917

A. v. Graefe's Archiv für Ophthalmologie

erscheint zwanglos in Heften von ca. 8—9 Druckbogen; je 4 Hefte bilden einen Band. Der Preis jedes Bandes beträgt M. 28.—.

Die Veröffentlichung der zur Aufnahme angenommenen Arbeiten geschieht so schnell als möglich in der Reihenfolge, in der sie druckfertig in die Hände der Redaktion gelangt sind, falls nicht besondere Umstände ein späteres Erscheinen notwendig machen. Vorherige Anmeldungen können keine Berücksichtigung finden. Die zum Verständnis der Arbeiten und zur Belegung von Befunden notwendigen Textabbildungen und Tafeln finden sorgfältige Ausführung.

Das Honorar beträgt M. 30.— für den 16seitigen Druckbogen; 40 Sonderdrucke jeder Arbeit werden den Herren Verfassern unentgeltlich geliefert; werden — auf Kosten der Herren Mitarbeiter — mehr als 40 Exemplare gewünscht, so wird gebeten, die Anzahl auf dem Manuskript anzugeben, da derartige Wünsche später oft nicht mehr berücksichtigt werden können.

Manuskriptsendungen und Mitteilungen in redaktionellen Angelegenheiten werden erbeten an

Herrn Professor Dr. A. Wagenmann, Heidelberg, Bergstr. 80.

Die *Manuskripte* sind *nur einseitig beschrieben* und *druckfertig* einzuliefern, so daß Zusätze oder größere sachliche Korrekturen nach erfolgtem Satz vermieden werden. Die *Zeichnungen* für Tafeln und Textabbildungen werden auf *besonderen* Blättern erbeten, auch wolle man beachten, daß für eine getreue und saubere Wiedergabe gute Vorlagen unerläßlich sind. Bei *außergewöhnlichen Anforderungen* in bezug auf Abbildungen ist eine *besondere* Vereinbarung notwendig.

Die Korrekturbogen werden den Herren Verfassern von der Verlagsbuchhandlung regelmäßig zugeschickt, und es wird dringend um deren *sofortige Erledigung* und Rücksendung (ohne das Manuskript) an die Verlagsbuchhandlung gebeten. *Von etwaigen Änderungen des Aufenthalts oder vorübergehender Abwesenheit bittet man die Redaktion oder die Verlagsbuchhandlung so bald als möglich in Kenntnis zu setzen. Bei säumiger Ausführung der Korrekturen kann die Zurückstellung einer Arbeit für ein späteres Heft unvermeidlich werden.*

Verlagsbuchhandlung von Julius Springer
Berlin W 9, Linkstraße 23/24.

---

94. Band **Inhaltsverzeichnis** 1. Heft

Seite

Affolter, Adolf. Ophthalmoskopische Untersuchungen in rotfreiem Licht. (Mit 16 Tafeln) 1

Hertel, E. Über die Augensymptome bei der Weilschen Krankheit. (Mit 9 Tafeln) 28

Fuchs, Ernst. Über Pigmentierung, Melanom und Sarkom der Aderhaut. (Mit 41 Textfiguren und 3 Tafeln) 43

ZEISS

Fernrohr-Brillen

für schwachsichtige Kriegsverletzte

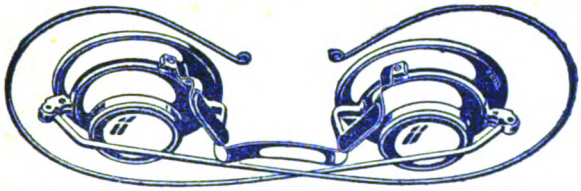

Nur durch Optiker zu beziehen
Prospekte „Optof 32“ kostenfrei

Berlin
Hamburg

CARL ZEISS
JENA

Wien
Buenos Aires

Zur neuen schmerzlosen Behandlung des Trachoms und Conjunctivitis follicularis besonders bewährt und empfohlen

Cuprocitrol

nach Original-Vorschrift Dr. F. R. v. Arlt

Einzige Erzeugungsstätte der echten Dr. von Arltschen Cuprocitrat-Salbe:

Anton von Waldheims Kronenapotheke, Wien I

Gegründet 1550 **Himmelpfortgasse 14** Gegründet 1550

F. AD. MÜLLER SÖHNE

WIESBADEN

TAUNUSSTR. 44

KÜNSTLICHE AUGEN

Augenbäder

mit Lösungen von künstl. **Emser Salz** (und Borax)

nach Vorschrift und Spezialmodell von **Dr. Hesse**

zur Heilung äußerer katarrhalischer und entzündlicher Augenerkrankungen sowie zur Verhütung dieser Zustände und zur Pflege der Augen

Dr. Ernst Sandow, Fabrik von Mineralwasser-Salzen, **Hamburg**



R. Jung

G. m. b. H.

Heidelberg

Hebelstraße 46.

Mikrotome

Preisliste kostenfrei.

Hierzu eine Beilage der Firma Medizinisches Exporthaus ***Felix Schmiedchen*** *in* ***Bremen*** *betr. „Terminolsalbe".*

Für die Anzeigen verantwortlich: K. Spiegel in Nikolassee.
Druck der Spamerschen Buchdruckerei in Leipzig.

THIS BOOK IS DUE ON THE LAST DATE
STAMPED BELOW

RENEWED BOOKS ARE SUBJECT TO IMMEDIATE
RECALL

LIBRARY, UNIVERSITY OF CALIFORNIA, DAVIS

Book Slip–25*m*-6,'66 (G3855s4) 458

514956
Albrecht von Graefes
Archiv.

Call Number:
W1
AL180
v.94

LAN
STA
300
PA

№ 514956

Albrecht von Graefes
Archiv.

W1
AL180
v.94

HEALTH
SCIENCES
LIBRARY

LIBRARY
UNIVERSITY OF CALIFORNIA
DAVIS

312800